

# FIZIOTERAPIJSKI PROCES NAKON ARTROSKOPSKE REKONSTRUKCIJE PATELOFEMORALNOG LIGAMENTA

---

Sopta, Ivan Zvonimir

Undergraduate thesis / Završni rad

2023

Degree Grantor / Ustanova koja je dodijelila akademski / stručni stupanj: **University of Applied Sciences Ivanić-Grad / Veleučilište Ivanić-Grad**

Permanent link / Trajna poveznica: <https://um.nsk.hr/um:nbn:hr:258:143426>

Rights / Prava: [In copyright](#) / [Zaštićeno autorskim pravom.](#)

Download date / Datum preuzimanja: **2024-11-06**



Repository / Repozitorij:

[Repository of University of Applied Sciences Ivanić-Grad](#)



**VELEUČILIŠTE IVANIĆ-GRAD  
PRIJEDIPLOMSKI STRUČNI STUDIJ FIZIOTERAPIJE**

Studij za stjecanje akademskog naziva: Stručni prvostupnik fizioterapije  
(bacc.physioth.)

**Ivan Zvonimir Sopta**

**FIZIOTERAPIJSKI PROCES NAKON  
ARTROSKOPSKE REKONSTRUKCIJE  
PATELOFEMORALNOG LIGAMENTA**

Završni rad

**Mentorica:**

**dr. sc. Mirjana Berković-Šubić, mag. physioth., pred.**

**Komentor:**

**dr. sc. Gilbert Hofmann, mag. physioth.**

---

---

Ovim potpisima se potvrđuje da je ovo završena verzija diplomskog rada koja je obranjena pred Povjerenstvom te da je ova tiskana verzija istovjetna elektroničkoj verziji predanoj u digitalni repozitorij Veleučilišta Ivanić-Grad.

## **FIZIOTERAPIJSKI PROCES NAKON ARTROSKOPSKE REKONSTRUKCIJE PATELOFEMORALNOG LIGAMENTA**

### **Sažetak**

Cilj rada je prikazati fizioterapijski proces koji se primjenjuje nakon artroskopske rekonstrukcije medijalnog patelofemoralnog ligamenta (MPFL-a). MPFL je glavni pasivni medijalni stabilizator patele i odgovoran je za 60 do 80% stabilnosti patele. Akutnom primarnom luksacijom koljena dolazi do njegovog oštećenja u čak 90% slučajeva. Nakon što jednom dođe do njegove ozljede, kasnije postaje vrlo teško povratiti njegovu prvobitnu funkciju. Artroskopska rekonstrukcija MPFL-a nametnula se kao provjerena metoda, gdje se fiksiranjem presatka na mjesto ozlijeđenog MPFL-a vraća funkcija i potrebna stabilnost pateli. Nakon operacije slijedi dugotrajna rehabilitacija koja počinje prvi dan postoperativno. Procjenom pacijenta počinje fizioterapijski proces nakon kojeg slijedi rehabilitacija. U ranoj fazi rehabilitacije cilj je kontrola boli, smanjenje edema i upale te sprečavanje kontraktura zgloba. U toj fazi primjenjuju se fizikalne procedure i kreće se s pasivnim i aktivnim terapijskim vježbama opsega pokreta te jačanja muskulature potkoljenice i natkoljenice uz kontinuirani napredak. Daljnjim napretkom uvode se vježbe propriocepcije i ravnoteže koje imaju važnu ulogu u procesu rehabilitacije. U zadnjoj fazi uvode se vježbe agilnosti, snage i brzine koje postepeno razvijaju mišićnu snagu i izdržljivost kod pacijenta. Kontinuirano se povećavaju intenzitet i frekvencija treninga te se pacijenta priprema za nadolazeće funkcionalne aktivnosti. Fizioterapijski proces pokazao se kao učinkovit alat u pripremi sportaša za povratak na sportske terene, iako određeni dio nikada ne dostigne svoju preoperativnu razinu, veliki postotak njih se uspio vratiti sportskim aktivnostima.

**Ključne riječi: luksacija, rehabilitacija, patela**

# **PHYSIOTHERAPY PROCESS AFTER ARTHROSCOPIC RECONSTRUCTION OF THE PATELOFEMORAL LIGAMENT**

## **Abstract**

The aim of the work is to present the physiotherapy process applied after arthroscopic reconstruction of the medial patellofemoral ligament (MPFL). The MPFL is the main passive medial stabilizer of the patella and is responsible for 60 to 80% of the patellar stability. Acute primary luxation of the knee causes its damage in 90% of cases. Once its injury occurs, it becomes very difficult to restore its original function. Arthroscopic reconstruction of the MPFL has become established as a proven method, where the function and necessary stability of the patella are restored by fixing the graft at the site of the injured MPFL. The surgery is followed by long-term rehabilitation, which begins on the first postoperative day. The physiotherapy process begins with the assessment of the patient, followed by rehabilitation. In the early phase of rehabilitation, the goal is to control pain, reduce edema, inflammation and prevent joint contractures. In this phase, physical procedures are applied as well as with passive and active therapeutic exercises for the range of motion and strengthening of the musculature of the lower leg and upper leg are carried out with continuous progress. With further progress, proprioception and balance exercises are introduced, which play an important role in the rehabilitation process. In the last phase, agility, strength, and speed exercises are introduced, which gradually develop muscle strength and endurance in the patient. the intensity and frequency of training are continuously increased and the patient is prepared for upcoming functional activities. The physiotherapy process has proven to be an effective tool in preparing athletes to return to sports fields, although a certain part never reaches their preoperative level, a large percentage of them managed to return to sports activities

**Key words: luxation, rehabilitation, patella**

## SADRŽAJ

1. UVOD .....	1
2. ANATOMIJA I FUNKCIJA PATELOFEMORALNOG LIGAMENTA .....	2
2.1. Anatomija medijalnog patelofemoralnog ligamenta .....	2
2.2. Funkcija i biomehanika medijalnog patelofemoralnog ligamenta.....	3
3. LUKSACIJA PATELE .....	5
3.1. Ozljede medijalnog patelofemoralnog ligamenta .....	6
4. DIJAGNOZA.....	7
4.1. Klinički pregled .....	7
4.2. Ispitivanje nestabilnosti patele .....	8
4.3. Radiološke pretrage .....	11
5. ARTROSKOPSKA REKONSTRUKCIJA MEDIJALNOG PATELOFEMORALNOG LIGAMENTA.....	12
6. FIZIOTERAPIJSKI PROCES .....	15
6.1. Fizioterapijska procjena.....	15
6.2. Rehabilitacija.....	18
6.2.1. Medinska rehabilitacija (1. - 6. tjedan) .....	18
6.2.2. Sportska rehabilitacija (6. – 24. tjedan) .....	22
7. ZAKLJUČAK.....	27
8. LITERATURA.....	28
9. PRILOZI.....	33

## 1.UVOD

Zbog svoje anatomske građe i složene funkcije, zglob koljena je najkompleksniji zglob u ljudskome tijelu. Sastavljen je od brojnih ligamenata, tetiva i mišića gdje svaki od njih ima posebnu ulogu u pokretanju zgloba koljena. Kako bi mogao podnijeti svakodnevna opterećenja i napore, vrlo je bitno da zglob koljena bude stabilan i funkcionalan. Aktivni stabilizatori koljena su mišići, dok pasivnu stabilnost koljenu pružaju ligamenti. Najvažniji medijalni stabilizator patele je medijalni patelofemoralni ligament koji čini čak i do 80 % pasivne stabilnosti. Prilikom akutne primarne traumatske luksacije koljena u većini slučajeva dolazi do njegovog oštećenja. Najčešće opisani mehanizam nastanka ozljede jest beskontaktni, prilikom brze promjene smjera kretanja ili naglog usporavanja, dok se koljeno nalazi u valgus i flektiranom položaju. Kao rezultat toga javlja se prekomjerni lateralni pomak patele koji narušava stabilnost koljena. Detaljnim pregledom, specifičnim testiranjima te radiološkom obradom potrebno je utvrditi stupanj oštećenja ligamenta, kao i mogućnost pojave pridruženih ozljeda. Konzervativno liječenje često ne pruža dobre rezultate, dolazi do pojave nestabilnosti patele i ponavljajućih dislokacija patele. Kao rezultat kronične nestabilnosti patele može doći do pojave degenerativnih stanja koljena. Kako bi se izbjegle moguće posljedične komplikacije te umanjili potencijalni troškovi u zdravstvu bitna je pravovremena reakcija u dijagnostičkom i rehabilitacijskom pogledu. Artroskopska rekonstrukcija medijalnog patelofemoralnog ligamenta s vremenom se nametnula kao najučinkovitija metoda kirurškog liječenja. Na mjesto ozlijeđenog ligamenta dolazi do fiksacije novog presatka koji zamjenjuje njegovu funkciju. Nakon operativnog zahvata slijedi dugotrajan i složen oporavak. Kako bi se pacijent što prije oporavio te smanjio mogućnost povratka ozljede, liječenju je potrebno pristupiti s jasno određenim terapijskim planom i postavljenim ciljevima. Koje se fizioterapijske procedure koriste tijekom rehabilitacije, kada se kreće s terapijskim vježbanjem, koliko dugo traje oporavak te je li moguć povratak na preoperativnu razinu aktivnosti i športa samo su neka od pitanja svakog postoperativnog pacijenta. Cilj ovog rada je utvrditi fizioterapijski proces i njegove elemente, dati odgovore na gore navedena istraživačka pitanja te prikazati u kojem smjeru treba ići oporavak nakon rekonstrukcije patelofemoralnog ligamenta.

## **2. ANATOMIJA I FUNKCIJA PATELOFEMORALNOG LIGAMENTA**

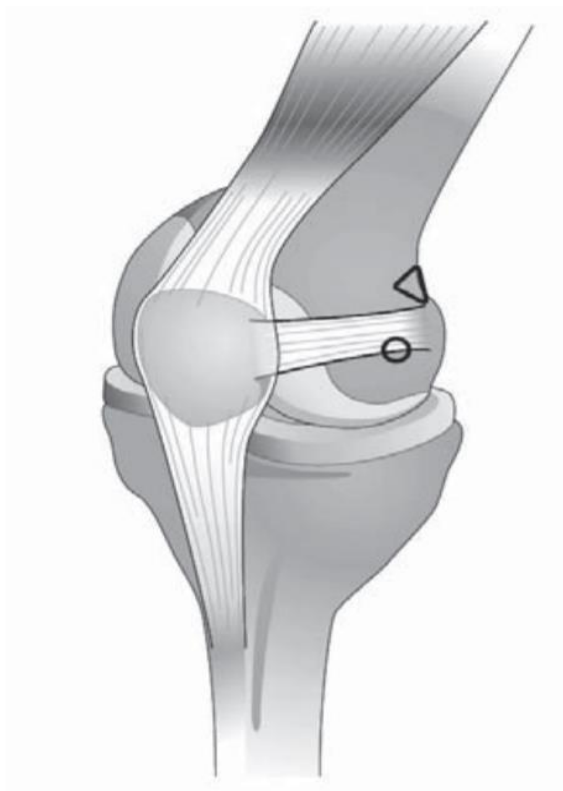
### **2.1. Anatomija medijalnog patelofemoralnog ligamenta**

Kako su znanja i istraživanja o poremećajima i ozljedama koljena bivala sve veća i brojnija, tako su s razvojem tehnologije kirurške tehnike postale sofisticiranije. Rezultat svega je bolje i jasnije razumijevanje patelofemoralnog zgloba i uloga njegovih struktura. Shodno tome dolazi do spoznaje važnosti medijalnog patelofemoralnog ligamenta (MPFL-a) kao stabilizirajuće strukture patelofemoralnog zgloba. U početku je smatrano da je prisutan u samo 29% slučajeva, daljnjim istraživanjima i do 88%, ipak na kraju se pokazalo da se MPFL nalazi u svakome koljenu (Baldwin, 2009). Medijalni patelofemoralni ligament (MPFL) prvi puta je opisao Kaplan 1957. godine kao poprečno pojačanje između baze patele i tetive medijalne glave gastrocnemiusa. Warrenov i Marshallov (1979) opis triju anatomskih slojeva anteromedijalne regije koljena, bio je prvi koji je opisao i imenovao MPFL i njegovu lokaciju u drugom sloju između medijalnog epikondila i patele (Kyung i Kim, 2015). Kada je riječ o njegovom polazištu i hvatištu bilo je nesuglasica o točnoj lokaciji istoga, te je tek nedavno usuglašeno da MPFL polazi s proksimalnih dviju trećina medijalnog ruba patele, a hvata se u Nomurinoj udubini koja se nalazi na medijalnoj strani femura između medijalnog epikondila i aduktornog tuberkula (Bojanić i sur., 2012). Također bitno je napomenuti kako postoje radovi koji proširuju hvatište MPFL-a na pateli te navode njegovo široko hvatište na fasciju m. vastus medialis obliquus-a (VMO-a). Ta spoznaja može imati ulogu u njegovoj funkciji. Dužina i širina ligamenta varira kod svakog pojedinca. Prema dosadašnjim istraživanjima prosječna dužina MPFL-a iznosi 56.9mm (i kreće se u rasponu od 46mm do 75mm), mjerenja ukazuju da je patelarno hvatište dvostruko šire od femoralnog, dok širina na patelarnom hvatištu iznosi 26mm, širina na femoralnom hvatištu iznosi 12mm, a prosjek širine u srednjem djelu ligamenta 17.8mm (Vlaić, 2019).



## 2.2. Funkcija i biomehanika medijalnog patelofemoralnog ligamenta

MPFL ulazi u skupinu pasivnih stabilizatora patele te djeluje kao sigurnosni sustav za sprječavanje prekomjernog lateralnog pomicanja patele. Nomura (2000) je izvijestio kako nakon transekcije MPFL-a dolazi do razlike u lateralnom pomaku patele koja iznosi 7mm (kod zdravog ligamenta taj pomak iznosi 6mm, a kod oštećenog ligamenta iznosi 13mm), dok prema rezultatima Hautamae (1998) ta razlika iznosi 5mm. Kod eksteniranog koljena MPFL je izrazito zategnut, zatim se malo opušta između  $15^\circ$  i  $30^\circ$  fleksije, dok se kod daljnje fleksije koljena između  $45^\circ$  i  $135^\circ$  napetost proporcionalno smanjuje. Prema rezultatima istraživanja kod sile od 208N dolazi do pucanja mekih tkiva ligamenta, dok maksimalno istežanje iznosi 26mm. Literatura ističe kako od svih medijalnih pasivnih stabilizatora patele, glavnu funkciju kada je riječ o stabilizaciji preuzima upravo MPFL. Dok su ostale strukture (medijalni patelomeniskalni ligament, medijalni patelarni retinakul, medijalni patelotibijalni ligament) zaslužne za 20 do 40% stabilnosti patele, MPFL pridonosi između 60 i 80% stabilnosti patele što je posebno izraženo kod početnih  $30^\circ$  fleksije koljena (Bojanić i sur., 2012). MPFL ima bitnu ulogu kod klizanja patele duž trohlearnog žlijeba tijekom fleksije i ekstenzije koljena. Dok se koljeno savija, patela klizi distalno duž trohleje, a MPFL se opušta kako bi omogućio glatko kretanje patele koja prati prirodnu zakrivljenost trohlearnog žlijeba. Obrnuto, tijekom ekstenzije koljena, patela se pomiče proksimalno, a MPFL se zateže kako bi se spriječilo prekomjerno lateralno odstupanje i održao središnji položaj patele unutar trohlearnog žlijeba. Ovo koordinirano djelovanje osigurava stabilnu funkciju koljena tako da patela ostane centrirana unutar trohlearnog žlijeba, sprječavajući njezino lateralno dislociranje ili sublukzaciju, što smanjuje trošenje hrskavice i struktura koljena. Također, vrlo važno je da interakcija između MPFL-a i mišića kvadricepsa, naročito VMO-a bude uravnotežena, to predstavlja jedan od preuvjeta za stabilnost patele. VMO pruža dinamičku potporu MPFL-u tijekom ekstenzije koljena, djelujući sinergistički na otpor lateralnom pomaku patele. Nesklad u aktivaciji ili snazi VMO-a može dovesti do abnormalnog klizanja patele, povećavajući rizik za pojavu nestabilnosti patele, te degenerativnih i povezanih poremećaja patelofemoralnog zgloba (Bicos, Fulkerson i Amis, 2007).



**Slika 1.** Prikaz polazišta i hvatišta MPFL-a, femoralno hvatište u Nomurinoj udubini između trokuta i kružića

Izvor : <https://hrcak.srce.hr/clanak/254395> (preuzeto 05.08.2023)

### 3. LUKSACIJA PATELE

Primarna akutna luksacija patele odnosi se na traumatski poremećaj normalne i prethodno neozlijeđene patele. To se odnosi na događaj kada se patela prvi put u potpunosti pomakne iz trohlearnog žlijeba (Wang i sur., 2016). Kod većine pacijenata s traumatskim iščašenjem patele javljaju se znakovi poput hemartroze koljena i oštećenja MPFL-a. Osteohondralni prijelom medijalnog krila patele se javlja kod 25% traumatskih iščašenja patele (Duthon, 2015). Najčešći mehanizam nastanka ozljede kod prvog iščašenja su sportske ozljede (61 %). Izravna trauma patele javlja se kada je koljeno u većem stupnju fleksije. Ipak pacijenti će češće opisati neizravni mehanizam nastanka ozljede koji se sastoji od snažne ekscentrične kontrakcije kvadricepsa dok se koljeno nalazi u flektiranom i valgus položaju. Često se opisuje kako je do ozljede došlo nakon brze promjene smjera kretanja ili naglog usporavanja prilikom kojeg nije bilo kontakta (Volpi, 2016). Pacijenti u anamnezi navode osjećaj klizanja, intenzivnu bol i izljev koji često ukazuje na uganuće koljena. Traumatska dislokacija uzrokovana izravnom direktnom silom koja dislocira patelu lateralno može se javiti u pojedinim slučajevima. Uzimanjem anamneze može se utvrditi mehanizam nastanka ozljede (Duthon, 2015). Prosječna godišnja učestalost primarne luksacije patele zabilježena je u 5,8 na 100 000 slučajeva, dok ozljeda češće zahvaća mlađu i aktivniju populaciju (Fithian i sur., 2004). Dok se 2% do 3% svih ozljeda koljena odnosi na primarnu traumatsku luksaciju patele te je ona nakon ozljede prednjih križnih ligamenata, najčešći uzrok hemartroza koljena (Vlaić, 2019). Dislokacija može dovesti do ozljeda zglobne hrskavice, osteohondralnih prijeloma, ponavljajućih nestabilnosti patelofemoralnog zgloba, boli, smanjene aktivnosti i patelofemoralnog artritisa (Arendt, Fithian i Cohen, 2002). Ponavljajuće dislokacije prijavljene su u rasponu od 15% do 80%, dok se nakon drugog iščašenja pojava patelofemoralne nestabilnosti javlja u čak više od 50% slučajeva. Rekurentna tj. ponavljajuća lateralna dislokacija patele predstavlja višestruki problem, jer je stabilnost patele povezana s koštanim strukturama trohlee, što utječe na cjelovitost statičkih i dinamičkih ograničenja mekog tkiva te kao posljedica svega može doći do pojave degenerativnih promjena patelofemoralnog zgloba (Weber i sur., 2016).

### 3.1. Ozljede medijalnog patelofemoralnog ligamenta

Kod primarne traumatske luksacije koljena dolazi do oštećenja njegovih medijalnih struktura. Nomura (1999) navodi kako u čak 94% slučajeva dolazi do ozljede MPFL-a. U drugom istraživanju Vainionpae (1990), prijavljen je poremećaj medijalnog mekog tkiva u 54 od 55 koljena nakon dislokacije patele, dok se o točna lokalizacija rupture ne navodi. Poremećaj VMO-a kao pridružene ozljede javlja se u 21% slučajeva, dok je za 78% pacijenata iz ove skupine primijećeno da imaju neki oblik rupture VMO-a s njegovog polazišta na aduktornom tuberkulu (Sallay, 1996). Kako se najveća napetost MPFL-a javlja tijekom rane fleksije koljena, u tom položaju je najosjetljiviji na ozljede. Biomehaničko istraživanje MPFL-a pokazalo je kako je gubitak njegove funkcije uzrokovao povećanje od 50% kod lateralne subluksacije patele. Prema istraživanju Ahmada i sur. (2000) nakon akutne luksacije patele i operativnog zahvata izvedenog na MPFL-u, zabilježeno je da je VMO ozlijeđen kod svih pacijenata, te je uvučen u gornjem i anteriornom smjeru. Kako je lateralna trećina MPFL-a povezana s VMO-om preko fascijalnih veza rezultat ovog istraživanja nije bio iznenađujući (Greiwe i sur.,2010). Ozljeda MPFL-a kategorizirana je i podijeljena u dvije glavne skupine. Prva, ona koja se odnosi na avulzijski tip ozljede, kod kojeg ne dolazi do rupture ligamenta već do odvajanja njegovog femoralnog hvatišta. Kod ovakve vrste ozljede ligament se na prvi pogled može činiti netaknutim i neozlijeđenim. Međutim, MPFL je "opušten" i gubi svoju funkciju zbog činjenice da ne postoji čvrsta fiksacija za femur te može doći do pojave blagog ožiljka na bedrenom hvatištu ligamenta. U drugu skupinu ozljede spadaju one kod kojih dolazi do potpune rupture ligamenta koja se u većini slučajeva nalazi u neposrednoj blizini femoralnog hvatišta. Kod ovakvog tipa ozljede dolazi do stvaranja ožiljka i ožiljnog tkiva na samom ligamentu. Abnormalno ožiljno tkivo koje se stvara pokušava se ponovno pričvrstiti za okolne strukture u koljenu, ligament zatim gubi svoju funkciju te ga je nakon određenog vremena ponekad teško razlučiti od ostalih struktura u koljenu (Bojanić i sur.,2012).

## 4. DIJAGNOZA

### 4.1. Klinički pregled

Dijagnosticiranje uključuje sveobuhvatnu i temeljitu procjenu kako bi se potvrdila prisutnost ozljede MPFL-a, odredila njezina težina te pronašli svi povezani problemi i moguće pridružene ozljede koljena. Rano dijagnosticiranje ozljede ključno je za provedbu pravovremenog i odgovarajućeg liječenja, s ciljem kako bi se spriječila ili barem umanjila moguća daljnja oštećenja te vratila potrebna stabilnost patele i koljena. Pregled započinje uzimanjem detaljne anamneze i analizom događaja dislokacije, aktivnost i položaj koljena u vrijeme nezgode, kao i prethodni događaji dislokacije vrlo su bitni i treba ih pažljivo dokumentirati. Također bitno je saznati informacije o načinu i intenzitetu boli te tijekom razvoja otekline ako je do nje došlo. Trajne simptome boli potrebno je lokalizirati i razlikovati od slabosti mišića i nestabilnosti patele. Potrebno je preispitati načine i metode prethodnih liječenja poput tretmana fizikalne terapije ili operativnih zahvata ako ih je bilo (Weber i sur., 2016).

Provjera usmjerenja ekstremiteta vrlo je važna kod kliničkog pregleda, jer zbog poremećaja usmjerenja donjih ekstremiteta dolazi do pojave valgus potkoljenice, ona zatim utječe na povećanje anteverzije femura, hiperpronacije stopala i vanjske torzije tibije. Navedene anatomske i biomehaničke promjene poznate su pod nazivom sindrom kukavnog usmjerenja (engl. *torsional malalignment syndrome* ili *miserable malalignment syndrome*) (Leonardi i sur., 2014). Valja napomenuti kako valgus smjer potkoljenice može imati utjecaj pri stvaranju sila usmjerenih na patelu u lateralnom smjeru (Lester, Watson i Hutchinson, 2014).

Kod pregleda je bitno odrediti Q-kut koji se određuje pri eksteniranom koljenu dok je pacijent u stojećem položaju. Q-kut je mjera kuta formiranog sjecištem dvije linije, prve koja je povučena od spine ilijake superior anterior do sredine patele i druge linije povučene od tuberkula tibije do sredine patele. Veći Q-kut predstavlja veću lateralno usmjerenu silu na patelu. Kao posljedica toga, može doći do pojave nepravilnog kliznog puta patele i pojave sublukacije i dislokacije patele. Povećanje Q-kuta može biti rezultat neusklađenosti u bilo kojoj točki donjeg dijela ekstremiteta (Lester, Watson i Hutchinson 2014). Kod muškaraca taj kut je nešto manji te iznosi

između  $10^\circ$  i  $15^\circ$ , dok kod žena taj kut u prosjeku iznosi  $15^\circ$  do  $20^\circ$ . Valja istaknuti kako su zabilježene velike razlike u mjerenjima kod pacijenata s luksacijama patele te iako mjerenja Q-kuta imaju široku primjenu, nikakva izravna povezanost s incidencijom patelofemoralnih poremećaja nije dobro znanstveno utvrđena, stoga se test ne može smatrati potpuno pouzdanim (Post, 1999).

Još jedna od metoda kojom se procjenjuje smjer sila kvadricepsa je mjera tzv. kuta tuberositas-sulkus (engl. *tubercle-sulcus angle*). Ona se izvodi u sjedećem položaju pod  $90^\circ$  gdje noge rasteretno vise, kut se definira kroz središte izbočine tuberositasa tibije i središta patele, ako kut iznosi  $0^\circ$  onda je usmjerenje normalno, dok se povećanje kuta od  $10^\circ$  nadalje smatra kao loše usmjerenje (Schulz, Brown i Ahmad, 2010).

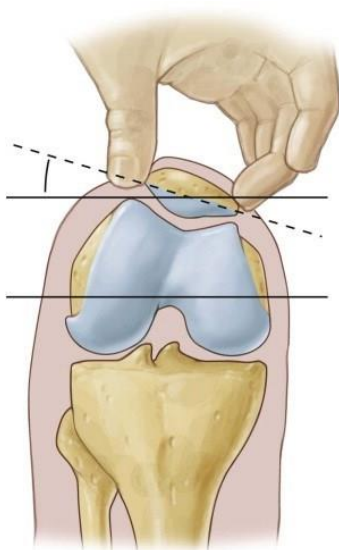
#### **4.2. Ispitivanje nestabilnosti patele**

Postoji nekoliko testova kojima se pokušava utvrditi stanje patele i njezina mobilnost, a jedan od njih je test straha (engl. *apprehension test*). Postupak ide tako da se palcem potiskuje medijalni rub patele u lateralnom smjeru, koljeno se nalazi u fleksiji od 30 stupnjeva, a muskulatura mora biti opuštena kako zbog napetosti ne bi utjecala na klizni put patele. Test se smatra pozitivnim ako za vrijeme postupka pacijent osjeća bol i pokaže strah da će mu patela iskočiti, te se odupire pomaku patele kontrakcijom muskulature natkoljenice. Kako je test primarno subjektivan, razvijeni se drugi testovi koji objektivnije procjenjuju nestabilnost patele.

Kod pregleda patele bitno je ispitati smjer i položaj patele kada se koljeno nalazi pod  $90^\circ$  fleksije. Pacijent se posjedne stol tako da mu potkoljenice rasteretno vise. Kada je položaj patele normalan, ona je usmjerena ravno, dok se gore položena patela smatra patologijom te se naziva patela alta. Kod pregleda je potrebno provjeriti procijeniti i laksitet zglobova i stabilnost koljena kako bi se isključila mogućnost pridruženih ozljeda.

Tanner i sur. 2003. su godine opisali još jedan test za ispitivanje stabilnosti patele. Test je primarno služio kao osnova za utvrđivanje integriteta MPFL-a. Kao i kod izvođenja testa straha koljeno se nalazi u fleksiji od 30 stupnjeva, ispitivač polaže palac na gornji medijalni rub patele te ju potiskuje prema dolje u lateralnom smjeru, u smjeru niti VMO-a. Test se smatra pozitivnim ako se patela luksira s lakoćom ili ako je krajnja točka tj. “end point” mekši u odnosu na drugo, zdravo koljeno (Bojanić i sur., 2012). Uz prisutan strah od luksacije, da bi se potvrdila hipermobilnost patele, njen lateralni pomak mora biti za tri kvadranta širine patele, naravno uz činjenicu da je nalaz na suprotnoj nozi asimetričan (Lester, Watson i Hutchinson 2014).

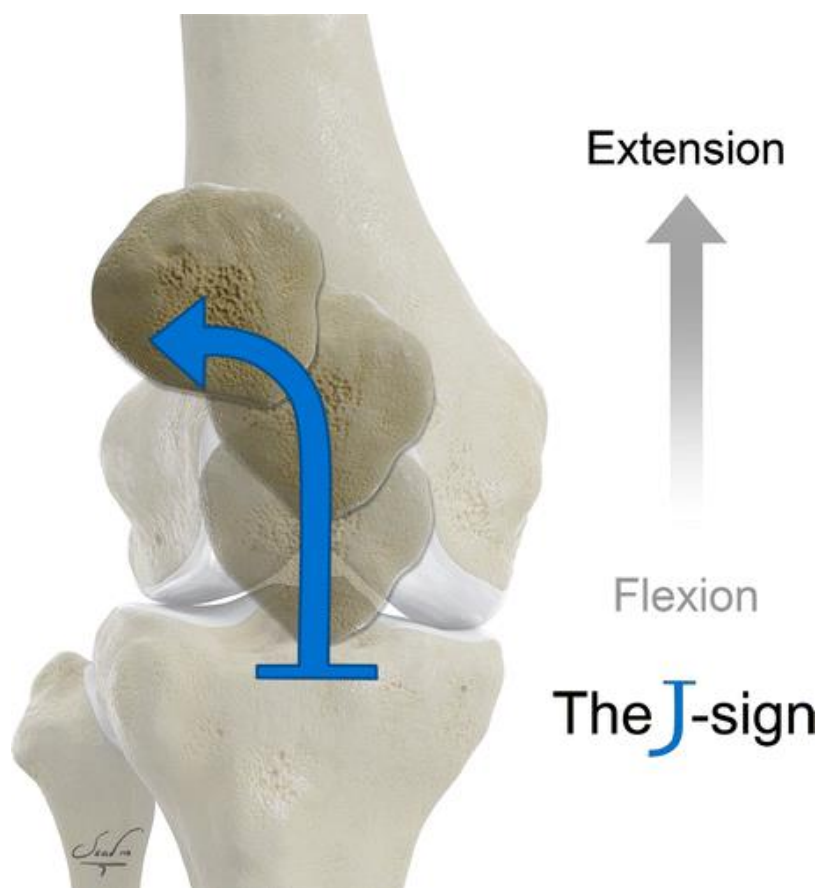
Test nagiba patele (Slika 2) jedan je od testova kojim se može potvrditi ozljeda MPFL-a. Za vrijeme izvođenja testa koljeno se nalazi u ekstenziji, zatim se palac polaže na lateralni rub patele te se potiskuje u žlijeb trohlee femura, u isto vrijeme s medijalne strane patele prstima se podiže njen medijalni rub te se radi procjena i usporedba dobivenog nagiba s nagibom patele kod zdravog koljena (Goslar i Veselko, 2007).



**Slika 2.** Test nagiba patele

Izvor : <https://www.grepmed.com/images/5520/diagnosis-patellartilttest-sports-physicalexam-knee> (preuzeto 05.08.2023)

Još jedan od testova koji pomaže pri dijagnosticiranju nestabilnosti patele je traženje “J” znaka (engl. *J sign*) (Slika 3). Test počinje tako da koljeno iz fleksije od 90 stupnjeva ide aktivno ili pasivno u ekstenziju. Test je pozitivan ako dolazi do lateralnog klizanja tj. otklona patele. Oštećenje MPFL-a, slabost VMO-a i displazija trohlee femura neki su od čimbenika koji utječu na pojavu “J” znaka (Diduch, Kandil i Burrus, 2018). Nakon kliničkih testova potrebno je učiniti slikovnu obradu pacijenta.



**Slika 3.** Prikaz testa J-znak

Izvor : <https://pubs.rsna.org/doi/abs/10.1148/rg.220177?journalCode=radiographics> (preuzeto 05.08.2023)



### 4.3. Radiološke pretrage

Radiološkim pretragama dobit će se jasniji uvid u stanje koštanih struktura. Standardnim anteroposteriornim snimkama može se vidjeti postoje li znakovi koji ukazuju na postojanje osteohondralnih fraktura ili slobodnih tijela “fragmenata” u zglobnom prostoru. Snimkama po Merchantu traže se znakovi fraktura medijalne plohe patele te se promatra nagib patele i mogućnost trohlearne displazije. Patela alta i displazija trohleje femura može se uočiti preko lateralnih snimaka. Također osteohondralne frakture medijalne strane patele i/ili lateralnog femoralnog kondila mogu ukazati na avulzijsku ozljedu MPFL-a (Stefancin i Parker, 2007).

Prema objavljenoj literaturi, nestabilnost je patele povezana s četiri glavne koštane abnormalnosti:

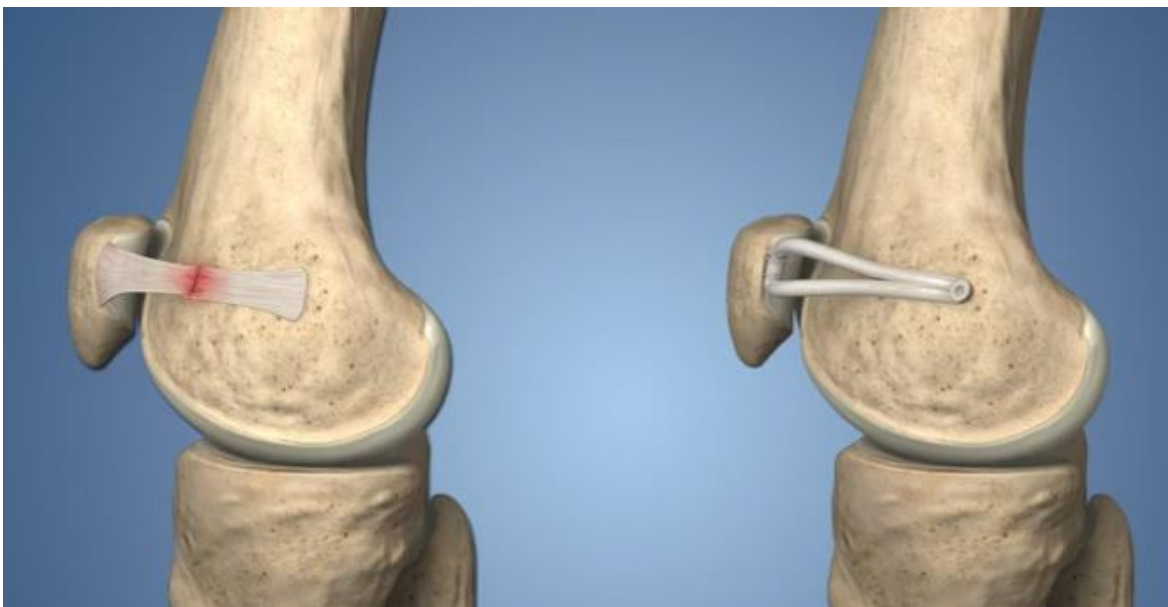1. displazija trohleje femura
2. patološka vrijednost razmaka između vrha TT i najdubljeg dijela udubljenja trohleje femura u aksijalnoj ravnini (eng. tibial tubercle-trochlear groove distance, tzv. TT-TG razmak)
3. nagib patele (eng. patellar tilt)
4. visoki položaj patele – patella alta (Vlaić, 2019).

Nakon rendgenskih snimaka, preporuka je učiniti magnetsku rezonanciju (MR). Prilikom obrade pacijenta MR-om dobit će se jasniji uvid u stanje mekotkivnih struktura koljena kao što su MPFL, VMO te medijalni i lateralni retinakulum, što je nužno kako bi dijagnoza ozljede bila što preciznija. Također nakon luksacije koljena na MR-u može se uočiti obilan izljev i edem kosti na latelarnom kondilu femura i na mjestu medijalnog dijela patele. MR se pokazao kao precizniji dijagnostički alat kada je riječ o osteohondralnim frakturama, te se za razliku od rendgenskih snimaka na njemu uočilo čak 30-40% više fraktura koje se nisu bile vidljive klasičnom rendgenskom obradom. MR je nezaobilazan alat kod dijagnosticiranja oštećenja MPFL-a, te može vrlo detaljno prikazati mekotkivne strukture za razliku od ostalih dijagnostičkih uređaja (Weber, 2016).

## **5. ARTROSKOPSKA REKONSTRUKCIJA MEDIJALNOG PATELOFEMORALNOG LIGAMENTA**

Nakon ponavljajućih dislokacija i kronične nestabilnosti patele te neuspješnog konzervativnog liječenja postavlja se pitanje o mogućnosti kirurškog liječenja. Kako je u ovom radu već navedeno, kronična nestabilnost patele može imati ozbiljne posljedice za pacijenta, te postoji velika mogućnost od pojave degenerativnih poremećaja PF zgloba. Oštećeni pasivni medijalni stabilizatori patele gube svoju funkciju i potrebno je učiniti operativni zahvat kako bi se povratila stabilnost patele. Artroskopska rekonstrukcija MPFL-a pokazala se kao provjerena metoda pri odabiru kirurškog liječenja nestabilnosti patele (Matijević, 2017).

Prvi put je izvedena prije 30-ak godina, dok je zadnje desetljeće doživjela svoj vrhunac i postala predmetom brojnih znanstvenih istraživanja i radova. Ipak, unatoč brojnim radovima još uvijek postoji dosta pitanja koja je potrebno usuglasiti. Najviše rasprave vodi se oko odabira presatka, načina učvršćivanja presatka na pateli i femuru te poziciji koljena prilikom fiksacije novog ligamenta. Kod uzimanja presatka najčešći odabir je tetiva m. gracilisa, tetiva m. semitendinosus te patelarna tetiva (ligament patele), dok se u nekoliko slučajevima navodi tetiva mišića kvadricepsa, tetiva mišića aduktora magnusa, medijalni retinakul, fascia lata te iliotibijalni trakt. Kod odabira fiksacije presatka na pateli, rabe se šavovi, šavovi i sidra primjenom tehnike kod koje dolazi bušenja tunela kroz cijelu patelu, radi se patelarni tunel i presadak se zatim fiksira s njezine vanjske strane. Prednost zadnje opisane tehnike je snaga i čvrstina presatka, a glavna mana je oslabljena koštana struktura patele zbog koje može doći do pojave prijeloma. Kod učvršćivanja presatka na femoralnom hvatištu najčešće se koriste interferentni vijci u slijepom tunelu ili šavovi i sidra. Zbog mekog tkiva i brojnih struktura unutar koljena, određivanje točne lokacije učvršćivanja presatka na femoralnom hvatištu ponekad zna biti otežano. Svaki zahvat počinje i završava artroskopijom koljena, na kraju operacije dolazi do fiksiranja presatka te je vrlo važno da napetost novog ligamenta bude idealna kako svojom povećanom labavošću ili napetošću ne bi stvarao dodatne probleme. Zadnji korak operacije je provjera ostalih struktura koljena poput meniskusa, križnih ligamenata, zglobne površine i hrskavice kako bi se odstranili eventualni slobodni ostaci zglobnih tijela (Vlaić, 2019).



**Slika 4.** Prikaz prije koljena prije i poslije rekonstrukcije MPFL-a

Izvor : [https://www.hss.edu/conditions\\_medial-patellofemoral-ligament-reconstruction-mpfl.asp](https://www.hss.edu/conditions_medial-patellofemoral-ligament-reconstruction-mpfl.asp)

(preuzeto 07.08.2023)

Astur i suradnici (2015) za presadak su koristili tetivu gracilisa, dok su za patelarnu fiksaciju koristili “endbutton” tehniku kroz transpatelarni tunel, a za femoralnu fiksaciju su koristili interferentni vijak. Nije bilo prijavljenih ponovljenih dislokacija. Han i suradnici (2011) kao presadak su koristili tetivu m. semitendinozusa kod 51-og pacijenta i tetivu m. gracilisa kod 8 pacijenata. Patelarna fiksacija je bila kroz transpatelarni tunel, a femoralna s interferentnim vijkom, skupinu su pratili u prosjeku 68 mjeseci. Nije bilo prijavljenih dislokacija ili subluksacija patele, u tri slučaja se javila postoperativna ukočenost koja je riješena nakon 6 mjeseci rehabilitacije. Deie i suradnici (2005) koristili su presadak tetive m. semitendinozusa kod 46 pacijenata. Patelarna fiksacija je bila kroz transpatelarni tunel, a kod femoralne fiksacije odlučili su se za dinamičku fiksaciju preko medijalnog kolateralnog ligamenta. U prosjeku su skupinu pratili 114 mjeseci. Nije bilo prijavljenih ponovljenih dislokacija patele, zabilježene su 4 subluksacije kod kojih je ostao prisutan pozitivan test straha. Iako mnoge studije bilježe manji broj prijave ponovljenih luksacija, potrebna su daljnja istraživanja u ovom području kako bi se sa sigurnošću utvrdili pojedini čimbenici.

Ozljedi su podložniji aktivni sportaši i povremeni rekreativci i to oni mlađih dobnih skupina. Kako bi povratili funkciju zgloba i vratili se na preoperativnu razinu svojih rekreativnih ili profesionalnih aktivnosti, operaciji i rehabilitaciji, potrebno je pristupiti maksimalno ozbiljno s jasno određenim planom i ciljevima (Manjunath, 2020).

## **6. FIZIOTERAPIJSKI PROCES**

### **6.1. Fizioterapijska procjena**

Nakon operativnog zahvata počinje postoperativna fizioterapija. Bilo bi poželjno da je fizioterapija dogovorena unaprijed u suradnji s operaterom i pacijentom kako bi se što prije počelo s liječenjem. Svaki fizioterapeut započinje fizioterapijski proces detaljnom procjenom pacijenta i izradom plana fizioterapije s jasno određenim ciljevima koji su postavljeni u dogovoru s pacijentom. Fizioterapijska procjena radi se po načelima SOAP (Subjective Objective Assessment Plan) metode. Ona uključuje subjektivni pregled kroz medicinsku dokumentaciju, anamnezu, povijest bolesti i opći zdravstveni status. Objektivni pregled u vidu prikupljanja podataka kroz opservaciju i palpaciju te mjerne postupke i testove. Kvalitetnim i detaljnim pregledom postavljaju se temelji za izradu plana terapije te određivanje realnih kratkoročnih i dugoročnih ciljeva. Kroz subjektivni pregled fizioterapeut ima za cilj kvalitetnom komunikacijom prikupiti što više podataka kako bi daljnju procjenu i proces fizioterapije učinio učinkovitijim. Pregled počinje definiranjem problema i uzimanjem anamneze pacijenta i obiteljske anamneze. Nužno je dobro proučiti povijest bolesti pacijenta jer nam ona može otkriti informacije koje mogu utjecati na plan, ciljeve te način izvedbe programa fizioterapije. Isto vrijedi i za medicinsku dokumentaciju koja će dati potrebne informacije o preoperativnom zdravstvenom stanju pacijenta te poduzetim mjerama liječenja, kao i o tijeku i ishodu kirurškog zahvata. Također, bitno je napomenuti da se preko subjektivnog pregleda mogu prikupiti informacije o stilu života pojedinca, radnim navikama, emocionalnom stanju, i podršci okoline. Psihički status i razina motivacije pacijenta predstavljaju važne čimbenike u cijelome procesu, stoga ih se kao takve ne smije zanemariti. Analizom svih gore navedenih podataka dobiva se uvid u opći zdravstveni status pacijenta te se objektivnom pregledu može pristupiti s jasnijim ciljem (Klaić i Jakuš, 2017).

Objektivni dio pregleda sastoji se od prikupljanja podataka putem opservacije i palpacije te primjene objektivnih postupaka mjerenja i testova. Evaluacijom tih podataka, za vrijeme procesa fizioterapije, dobiva se egzaktn mjerljiv podatak o napretku pacijenta i učinkovitosti

fizioterapije. Potrebno je učiniti procjenu antropometrijskih pokazatelja, procjenu zglobova (integritet zglobnih struktura, pokretljivost i gibljivost) te zglobne i mišićne funkcije (mišićna kontrola i koordinacija, mišićna duljina, mišićna jakost i snaga). Postura i hod se detaljno promatraju iz tri ravnine, sprijeda, straga i postranično, te se traže odstupanja. Mjerenje opsega pokreta (ROM) predstavlja nam veoma važan alat u rehabilitaciji. Inicijalno, tranzitivno i završno mjerenje opsega pokreta može nam poslužiti kao dokaz o učinku rehabilitacije. Mjere longitudinalnosti i cirkularnosti ukazat će na moguće asimetričnosti ekstremiteta i mogu biti od velike koristi (Klaić i Jakuš, 2017).

Kod detaljnog objektivnog pregleda koljena potrebno je uzeti u obzir sve čimbenike koji pridonose stabilnosti patele i koljena te sagledati pacijenta u cijelosti. Neki od čimbenika koji utječu na stabilnost patele su valgus položaj potkoljenice, hipermobilnost ligamenata, pronacija subtalarnog zgloba, displazija trohleje, patella alta, povećana anteverzija femura, povećana vanjska rotacija tibije, lateralni nagib patele, hipoplazija VMO-a (Bulgheroni i sur., 2019). Gubitak funkcije ili abnormalnost jednog čimbenika može utjecati na funkciju drugog te s vremenom poremetiti biomehaniku koljena što posljedično može utjecati na ozljede. Pregled počinje promatranjem prvo zdravoga koljena, kako bi se utvrdila početna vrijednost i stanje prije nego li se krene s pregledom zahvaćenog koljena, pregled se radi u stojećem, sjedećem i ležećem položaju. Traže se znakovi deformacije, promjene boje kože, otekline, ožiljaka, ekhimoze, zglobnog izljeva i edema koje treba primijetiti u koljenu ili oko njega. Pregled posture obavlja se u tri ravnine kako bi se uočile moguće funkcionalne i strukturalne prilagodbe te kompenzacije (Manske i Davies, 2016).

Tijekom pregleda potrebno je procijeniti dužinu ekstremiteta, položaj, stanje koljena i patele, rotacijske deformitete donjih ekstremiteta te poziciju i položaj stopala. Potrebno je utvrditi da li se javlja pretilost ili atrofija. Pretilost se ne smije zanemariti jer ima veliki učinak na preopterećenje patelofemoralnog zgloba. Potrebno je procijeniti stanje muskulature donjih ekstremiteta uz procjenu mišićne snage, volumena i opsega pokreta, posebice dinamičkih stabilizatora patele, kvadricepsa i njegovog ogranka VMO-a. Mjerenje ekstremiteta je bitno jer razlike u duljini nogu mijenjaju simetriju hoda i mehaniku zglobova tijekom prijenosa težine,

potencijalno pridonoseći atipičnim tlačnim i vlačnim napreznjima na zglobnim strukturama donjih ekstremiteta (Post, 1999).

Bitno je naglasiti kako fizioterapeut ima za zadatak opservirati i evaluirati pacijenta, te procjenjivati napredak više puta tijekom procesa rehabilitacije. Potrebno je tražiti odstupanja i kompenzacijske mehanizme koji će se korigirati sustavno tijekom rehabilitacije, iako je pozornost usmjerena na oporavak od ozljede MPFL-a s ciljem povratka funkcije koljena, pacijenta treba promatrati u cijelosti te ga dovesti u stanje maksimalne moguće uravnoteženosti i funkcionalnosti. Time se smanjuje mogućnost od povratka ozljede te se postavljaju temelji za daljnji napredak. Kako pacijent dolazi nakon kirurškog zahvata, treba dobro poznavati faze oporavka kako bi znali procijeniti tijek rehabilitacije i trenutni status pacijenta. Nakon što su učinjena mjerenja i testovi te objektivni i subjektivni pregled, po SOAP metodi, preostaje nam još samo odrediti plan fizioterapije. Bitno je odrediti jasno definirane i realne kratkoročne i dugoročne ciljeve u dogovoru sa pacijentom i/ili njegovom obitelji/skrbnicima. Prilikom razvijanja strategije intervencije bitno je odrediti modalitet tretmana (odabrati fizioterapijske vježbe, fizioterapijske procedure, pomagala), frekvenciju tretmana (koliko puta dnevno, tjedno ili mjesečno), lokaciju provedbe, opremu ukoliko je potrebna, unaprijed određenu evaluaciju i procjenu. Važno je odabrati tretmane i procedure koji će najučinkovitije djelovati na oporavak pacijenta (Klaić i Jakuš, 2017).

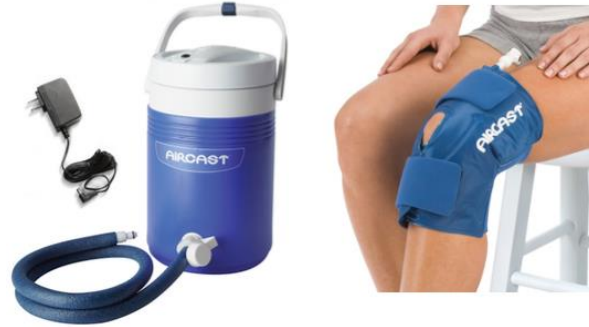## **6.2. Rehabilitacija**

### **6.2.1. Medinska rehabilitacija (1. – 6. tjedan)**

Početna faza počinje prvi dan postoperativno i traje šest tjedana. Tijekom prve faze cilj je zaštita “novog ligament” i operiranog bolnog mjesta koljena, vraćanje aktivnog i pasivnog opsega pokreta, kontrola boli i smanjenje upale, sprječavanje negativnih učinaka imobilizacije koljena, uspostava normalnog hoda bez pomagala, prevencija hipomobilnosti uz promoviranje dinamičke stabilnosti, uspostava neuromuskularne kontrole koljena, te održavanje stabilnosti trupa (Manske i Prohaska, 2017).

Strogo uzdizanje noge i ograničena aktivnost u 1 do 2 dana nakon operacije pomoći će da akutna upalna faza prođe bez daljnjih komplikacija. U početnoj fazi liječenja primjena krioterapije može biti od pomoći, bilo u obliku paketa leda ili dostupnih proizvoda za hlađenje. Primjena krioterapije za smanjenje lokalne boli, upale i otekline tradicionalno je uporište u liječenju nakon ozljede (Fithian i sur., 2010). Block (2010) je istraživao utjecaj hladnoće i kompresije kod zbrinjavanja mišićno-koštanih ozljeda i ortopedskih zahvata. Uzimajući u obzir činjenicu da vazokonstrikcija potaknuta hladnoćom smanjuje mikrocirkulaciju za čak 60%, te smanjuje prodor krvi u okolna tkiva, smanjujući lokalnu upalu i stvaranje edema, kao i činjenicom da se kompresijom otekline u proksimalnom smjeru prema nekomprimiranom tkivu preko limfnog sustava može učinkovito utjecati na oteklinu i edem, Block je odlučio promatrati utjecaj oba čimbenika na postoperativne otekline i edeme. Promatrajući razne studije, zaključio je da gotovo bez iznimke, terapija hladnom kompresijom (CryoCuff uređaj (Slika 5), Polar Care 500 uređaj i termalna deka) nakon akutne mišićno-koštane ozljede ili ortopedske operacije rezultira boljim kliničkim ishodima u usporedbi s onima koji nisu tretirali ozljedu.





**Slika 5.** CryoCuff uređaj – istovremena primjena krioterapije i kompresije

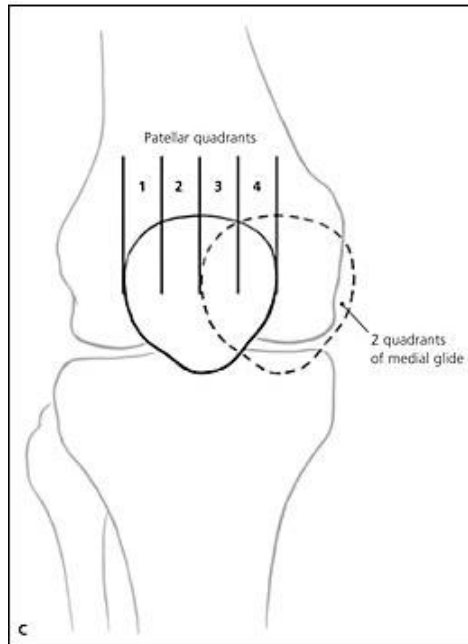
Izvor : [orthobracing.com/products/cryo-cuff-ic-knee](http://orthobracing.com/products/cryo-cuff-ic-knee) (preuzeto 07.08.2023)

Pitanje imobilizacije koljena i dozvoljene količine opterećenja ekstremiteta tijekom rane, početne faze liječenja izaziva određene prijepore. Pojedini autori zastupaju striktnu imobilizaciju koljena te navode da je ograničenje opsega pokreta i minimalno opterećenje operiranog ekstremiteta nužno za zaštitu od dodatnih ozljeda mekog tkiva, dok pak drugi autori tvrde da imobilizacija nije vrijedna rizika od postoperativne ukočenosti patele i zgloba koljena (Smith, Russell i Walker, 2007). Tako su Deie i sur. (2005) pacijentima dopustili djelomično opterećenje tek od trećeg do šestog tjedna postoperativno, a nakon šestog tjedna puno opterećenje. Slično su napravili Drez i sur. (2001), oni su dali upute pacijentima da prva 3 tjedna ekstremitet bude bez opterećenja, te da se poslije trećeg tjedna postupno kreće s opterećenjem. S druge strane Nomura i sur. (2000) su zabranili opterećenje svojim pacijentima prva 3 postoperativna dana, a od trećeg do desetog dana dopustili su postupno opterećenje prema toleranciji gdje je zadnjeg desetog dana bilo dopušteno puno opterećenje. Gomes i sur. (2004) su zabranili opterećenje prva dva dana, dok su od trećeg do dvanaestog dana uveli postepeno opterećenje ekstremiteta. Puno opterećenje dozvoljeno je nakon 12-og dana. Rezultati istraživanja pokazali su kako nema značajne razlike kod pojave ponavljajućih dislokacija i subluksacija, te pojave nestabilnosti patele između skupina pacijenata koji su u ranoj fazi rehabilitacije imali potpuno opterećenje u odnosu na one koje nisu imali opterećenja (Smith, Russell i Walker, 2007). Kada je riječ o imobilizaciji koljena ortozom za vrijeme rane faze liječenja, Deie i sur. (2005) predlažu nošenje ortoze dva tjedna postoperativno, Steiner i sur. (2006) četiri tjedna postoperativno, a Nomura i sur. (2000) četiri do šest tjedana postoperativno. Prema istraživanju Magnussena i sur. (2022) koji su istraživali posljedice ubrzane rehabilitacije

bez imobilizacije i ograničenja opterećenja ekstremiteta, zaključili su kako se ne povećava rizik od ponovne dislokacije patele ili lošijeg ishoda prema navodima pacijenata nakon izolirane rekonstrukcije MPFL-a.

Nakon odluke o nošenju imobilizacije, te primjene kompresivne krioterapije, postavlja se pitanje primjene elektrostimulacije. Kako dolazi do atrofije mišića kvadricepsa, njezina primjena u ranoj fazi liječenja može imati nekoliko pozitivnih učinaka. Skowron i sur. (2019) proveli su istraživanje o učinku blage elektrostimulacije pomoću Bodyflow Portable P2CH uređaja kao dodatne terapije kod pacijenta nakon artroskopije koljena. Aktivacijom glatkih mišića limfnih i krvnih žila pravilno podešenom stimulacijskom strujom potiče se i regulira protok tekućine kroz operirano područje, poboljšava se drenaža i pospješuje se brža regeneracija. Studija je pokazala pozitivnu, statistički značajnu razliku između skupine koja je primjenjivala elektrostimulaciju i kontrolne skupine. Nakon 3 tjedna fizioterapije uočena je razlika u simptomima, ukočenosti, bolovima, volumenu koljena, opsegu pokreta koljena (fleksija i ekstenzija) te snazi ekstenzora i fleksora koljena. Ispitanici su provodili tretman 5 puta dnevno, svaka tri sata u trajanju od tri tjedna. Druge studije potvrđuju učinkovitost u vidu ubrzanja krvotoka, fibrinolize (razgradnje fibrina) i aktivacije antikoagulantnih čimbenika, regeneracije u sportu, smanjenju limfnih oteklina kao i poboljšanom cijeljenju rana. Opća preporuka je da se primjena blage elektrostimulacije provodi 4-6 puta dnevno.

Budući da su ukočenost pokreta koljena, i pojava fleksijske kontraktura koljena jedne od najčešćih komplikacija nakon rekonstrukcije MPFL-a, u ranoj fazi liječenja poželjno je mobilizirati patelu, naročito ako je pasivna mobilnost patele narušena. Iako se smatra kako medijalno i lateralno klizanje tj. mobilizacija patele može naštetiti presatku, ako je fiksacija primjerena, pasivna mobilizacija patele u lateralnom i medijalnom smjeru za dva kvadranta patele poželjna je i preporučuje se kao sastavni dio početne faze liječenja (Manske i Prohaska, 2017).



**Slika 6.** Podjela patele na 4 kvadranta

Izvor : <https://www.aafp.org/pubs/afp/issues/2007/0115/p194.html> (preuzeto 05.08.2023)

Treba napomenuti kako je kao i kod većine zahvata na koljenu, prvi postoperativni prioritet vraćanje potpune ekstenzije kako bi se smanjio rizik od razvoja kontrakture. Iako nije uvijek moguće pomicanje zglobova odmah nakon operacije, poželjno je što prije krenuti s gibanjem. Dosadašnja iskustva su pokazala kako kontrolirani opseg pokreta (engl. *range of motion* – ROM) koljena neposredno nakon operacije nije štetan za fiksaciju ili razvoj presatka. Štoviše, pokazalo se da je koristan za cijeli ekstremitet kao cjelinu te utječe na smanjenje boli, promicanje zdravog razvoja hrskavice i periartikularnog tkiva, te sprječavanje stvaranja ožiljaka i kontrakcije zglobne čahure. Kada se govori o fleksiji koljena, cilj je postići 90 stupnjeva fleksije unutar 6 tjedana postoperativno, ako se u tom vremenu postigne cilj, male su šanse za pojavu ograničenja fleksije koljena. Terminalnu ekstenziju potrebno je savladati treći i četvrti postoperativni tjedan.

Kao što smo već napomenuli kako bi se što prije vratio opseg pokreta koljena s vježbama se kreće odmah nakon operacije. Operacija ekstenzornih mehanizama sklona je pojavi inhibicije i disfunkcije mišića kvadricepsa stoga je nužno što prije vratiti neuromuskularnu kontrolu, snagu i izdržljivost mišića kvadricepsa. Vježbe snaženja mišića kvadricepsa treba započeti odmah nakon operacije progresivno u skladu s popuštanjem boli (Fithian i sur, 2010).

Prvi tjedan se izvode pasivne i aktivno potpomognute vježbe ekstenzije potkoljenice po podlozi, antefleksija i adbukcija noge u ležećem i stojećem položaju te izometričke vježbe mišića natkoljenice. Preporuka je koristiti dvije podlaktne štake uz opterećenje, od 10-15kg (Specijalna bolnica Akromion). Također u početnoj fazi rehabilitacije koristi se aparat za kontinuirano pasivno razgibavanje koljena kako bi se postupno povećao opseg pokreta i smanjila mogućnost stvaranja kontrakture zgloba (Bojanić i sur., 2012). Prvi tjedan aparat razgibava samo početnih 30 stupnjeva fleksije koljena, a onda se svakim tjednom opseg pokreta postepeno povećava. Drugi tjedan postoperativno se uvode vježbe za održavanje pune ekstenzije, podiže se ispružena noga, izvode se vježbe otvorenog i zatvorenog kinetičkog lanca bez opterećenja, pasivne i aktivno potpomognute vježbe ekstenzije potkoljenice, vježbe aktivne fleksije potkoljenice, vježbe za jačanje fleksora i ekstenzora potkoljenice te aktivne vježbe aduktora, abduktora i ekstenzora natkoljenice uz otpor. Treći i četvrti tjedan se postupno prelazi na hod s jednom štakom. Počinje se s jednostranim jačanjem fleksora koljena te se kreće s vježbama na stepenicama. Izvode se aktivne vježbe ekstenzije potkoljenice te s počinje s laganim vježbama ravnoteže. Uvodi se stacionarni bicikl s postupnim opterećenjem i plivanje leđnom tehnikom. Za vrijeme petog i šestog tjedna trebala bi se postići fleksija od 90 stupnjeva, postupno se uvodi hod s punim opterećenjem, vježbe s otporom, blagi čučanj od 30 stupnjeva uza zid uz koncentričnu i ekscentričnu kontrakciju te vježbe propriocepcije kroz funkcionalnu aktivnost uz puno opterećenje (Specijalna bolnica Akromion).

### **6.2.2. Sportska rehabilitacija (6. – 24. tjedan)**

Smjernice za napredak u ovu fazu su bezbolan opseg pokreta koljena, potpuno opterećenje ekstremiteta bez šepanja tijekom hodanja, odsutnost boli i otekline, mobilnost patele te mogućnost stajanja na jednoj nozi. Dok su ciljevi za ovu fazu ojačati mišić kvadriceps, poboljšati neuromuskularnu mišićnu kontrolu ekstremiteta, unaprijediti balans, koordinaciju i propriocepciju (McGee i sur., 2017).

U ovoj fazi se testira mišićna snaga, uvodi se bicikl uz opterećenje, počinje se s vježbama u teretani uz postepenu progresiju, radi se trening u vodi ako je moguće te se izvodi veći broj ponavljajućih vježbi u kraćim vremenskim intervalima (Specijalna bolnica Akromion).

Uvode se vježbe zatvorenog kinetičkog lanca poput iskoraka koji započinju na ravnoj podlozi te napreduju do iskoraka po nestabilnoj površini. Potisak nogama (engl. *leg press*) treba se izvoditi obostrano i jednostrano, a kasnije se može dodati i potisak nogama sa stiskanjem lopte među koljenima, čučnjevi te čučnjevi sa stiskanjem lopte također se mogu početi izvoditi u ovoj fazi. Rastezljive trake predstavljaju veoma koristan alat u procesu liječenja i poželjno ih je uvrstiti u fizioterapijski program. Vježba lateralnog hodanja s rastezljivim trakama postavljenim iznad gležnja dodatno jača abduktore kuka i izvrsna su vježba za napredak dinamičke stabilnosti i kontrole proksimalnog dijela kuka (slika 7).



**Slika 7.** Bočno hodanje s gumom iznad gležnja povećava dinamičku stabilnost

Izvor : <https://www.ncbi.nlm.nih.gov/pmc/articles/PMC5455199/> (preuzeto 06.08.2023.)

U ovoj fazi naglasak je na poboljšanju i postepenom razvijanju ravnoteže, proprioceptije i koordinacije. Takva vrsta treninga osigurat će prijeko potrebnu stabilnost cijelome tijelu.

Prioritet je povratak izgubljene propriocepcije, dinamičke stabilnosti i neuromuskularne kontrole. Neuromuskularni trening pospješuje sposobnost živčanog sustava stvaranjem optimalnih i brzih ekscitacijskih obrazaca motornih jedinica mišića, povećava dinamičku stabilnost zgloba i smanjuje reakcijske sile zgloba. Učinak takvog treninga se očituje u poboljšanju motoričke kontrole. Trening ravnoteže započinje djelomičnim opterećenjem, s postepenim napretkom do potpunog opterećenja. To se može izvoditi pomicanjem težišta u svim smjerovima. Čučanj na balans dasci ili spužvastoj podlozi uz promjenu težišta tijela unaprijedit će ravnotežu i propriocepciju. Imajući na umu da je napredak moguć jedino u uvjetima progresivnog opterećenja, kada pacijent savlada vježbu možemo je učiniti izazovnijom tako što ćemo ubaciti elemente poput bacanja ili hvatanja lopte za vrijeme izvođenja čučnja i balansiranja na dasci (Slika 8). Kako pacijent napreduje potrebno je svakoj vježbi dodavati elemente i povećavati podražaje kako bi se omogućio što brži i kvalitetniji napredak. Također u ovoj fazi se može krenuti s izvođenjem unilateralnih vježbi, prilikom izvođenja čučnja s jednom nogom treba obratiti pozornost na pravilno izvođenje i moguće kompenzacije (Manske i Prohaska, 2017).



**Slika 8.** Prikaz vježbe na balans dasci

Izvor : <https://www.ncbi.nlm.nih.gov/pmc/articles/PMC5455199/> (preuzeto 06.08.2023.)


Funkcionalni trening ekstremiteta može započeti 3 mjeseca nakon operacije. Pacijenta treba upoznati s konceptom poravnanja donjih ekstremiteta. Treba naglasiti posturalno poravnanje i simetrično jačanje tijekom svih vježbi. Kako pacijenti, a osobito sportaši, pri povratku sportskim aktivnostima moraju pripaziti na ponavljajuće sile koje se primjenjuju na zglob koljena, mora ih se kontrolirati tijekom izvođenja vježbi kako bi se omogućio nastavak zacjeljivanja operiranog tkiva. Tijekom dužeg vremenskog oporavka, kao što je ekstenzorni mehanizam koljena, snagu mišića kvadricepsa i mišića kuka treba održavati pažljivom primjenom vježbi otpora. Iskustvo je pokazalo da pacijenti mogu očekivati povratak neograničenim aktivnostima od 6 mjeseci do 1 godine postoperativno (Fithian i sur., 2010).

Cilj je vratiti sportaša funkcionalnim aktivnostima s naglaskom na dinamičku propiocepciju, trčanje, pliometriju, te specifične sportske vježbe. Kako bi se omogućio postupni povratak funkcionalnim i atletskim aktivnostima, treba se uvesti postepeno opterećenje na koljeno do razine koja je potrebna za izvođenje aktivnosti kao što su trčanje i skakanje. To se postiže kroz povećani otpor i intenzitet tijekom izvođenja vježbi kao što su čučnjevi, iskoraci i potisci nogama. Pliometrijske vježbe mogu započeti s malim bilateralnim skokovima, kao što su skokovi s dvije noge u mjestu ili skokovi s dvije noge preko više ravnina. Skakanje i skakutanje treba uvijek započeti bilateralnim skakanjem te potom napredovati do unilateralnog. Skakanje s jednom nogom započinje u završnoj fazi. Očekuje se napredak koordinacije, ravnoteže, propiocepcije, snage, agilnosti i snage sportaša. Kako vježbu određuju frekvencija, intenzitet, volumen i vrijeme oporavka, mijenjajući navedene stavke vodeći računa da opterećenje bude progresivno i diskontinuirano postići će se razvoj sposobnosti sportaša, te se specifičnim i ciljanim vježbama radi priprema za napore i aktivnosti koje ga očekuju u njegovom sportu (Manske i Prohaska, 2017).

Errigo Vitale i sur. (2016) proveli su studiju na sedam pacijenata u dobi od 14 do 35 godina nakon rekonstrukcije MPFL-a gdje konzervativno liječenje nije pokazalo rezultate. Svrha rada je bila prikazati postoperativnu rehabilitaciju i ishode nakon rekonstrukcije MPFL-a, koristeći modificirani sustav Cincinnati koljena (MCKOM) u četiri sekcije koje su bile najvažnije za povratak i održavanje sudjelovanja u sportu. U ovom istraživanju, svih sedam ispitanika se vratilo sportu ili funkcionalnoj aktivnosti nakon tretmana fizikalnom terapijom, uključujući

dinamičku proprioceptivnu rehabilitaciju, skupa s programom vježbanja kod kuće. Ukupno gledajući, svi su ispitanici postigli ocjenu preko 80 što je ukazivalo na odlične rezultate za povratak aktivnostima i sportu.

Manjunath i sur. (2021) u svom su istraživanju analizirali postotak povratka pacijenata na sportske terene nakon rekonstrukcije MPFL-a i pojavu ponavljajuće patelarne nestabilnosti nakon rehabilitacije. Sustavnim pregledom literature kriterije je zadovoljilo 27 studija uključujući 1278 pacijenata. Prosječna dob skupine bila je 22 godine, a vremenski prosjek praćenja pacijenata bio je 39 mjeseci. Ukupni postotak povratka na sportske terene bio je 85%, dok je 63% ispitanika dostiglo svoju preoperativnu natjecateljsku razinu. Prosječno vrijeme povratka iznosilo je 7 mjeseci postoperativno. Ponavljajuće nestabilnosti patele javile su se kod 5,4% ispitanika.



**Slika 9.** Prikaz vježbe. Stajanje na jednoj nozi na neravnom jastučiću s bacanjem lopte uz nošenje stroboskopskih naočala koje za cilj imaju treniranje vizualnih vještina sportaša kako bi se poboljšala brzina reakcije

Izvor : <https://www.youtube.com/shorts/L7s6dsBxjGE> (preuzeto 07.08.2023.)



## 7. ZAKLJUČAK

Cilj rada bio je prikazati fizioterapijski proces nakon rekonstrukcije MPFL-a. Kako je MPFL primarni medijalni stabilizator, njegovom ozljedom doći će do pojave nestabilnosti patele, povratak funkcije je otežan i stoga dolazi do operativnog zahvata gdje se fiksiranjem presatka na mjesto ozlijeđenog MPFL-a vraća funkcija i potrebna stabilnost pateli. Nakon operacije slijedi rehabilitacija koja počinje prvi dan postoperativno. Detaljnom i opsežnom procjenom utvrdit ćemo stanje pacijenta. Morfološka obilježja, motoričke, funkcionalne i kognitivne sposobnosti razlikuju se kod svakog čovjeka. Kako bi cijeli proces rehabilitacije bio što uspješniji nužno je pacijenta sagledati kao cjelinu, uzimajući u obzir što veći broj čimbenika. Kvalitetna procjena preduvjet je dobro usmjerene rehabilitacije. U suradnji s pacijentom razvija se plan fizioterapije, te se postavljaju kratkoročni i dugoročni ciljevi koji se tijekom procesa više puta evaluiraju i podložni su promjenama. Nakon utvrđivanja plana kreće se s fizioterapijskom intervencijom. U ranoj fazi liječenja cilj je kontrola boli, te smanjenje edema i upale primjenjujući fizikalne procedure poput elektrostimulacije te krioterapije u kombinaciji s kompresijom. Ortoza za koljeno primjenjuje se trajanju od 2 do 6 tjedana postoperativno, dok se opterećenje ekstremiteta uvodi postepeno. Nakon prolaska akutne faze, cilj je postepeno dobiti puni opseg pokreta u koljenu uz jačanje natkoljenične muskulature, progresivno uz kontrolu boli. U ranoj fazi je ključno dobiti terminalnu ekstenziju koljena te spriječiti razvoj ukočenosti zgloba i pojavu kontraktura što se postiže pasivnim i aktivno potpomognutim vježbama opsega pokreta, nakon kojih se postepeno počinje s jačanjem fleksora i ekstenzora natkoljenice i potkoljenice. Vježbama ravnoteže i propriocepcije počinje intenzivniji dio rehabilitacije gdje je potrebno postaviti čvrste temelje koji su preduvjet za daljnji napredak i pozitivan ishod cijelog procesa. Konačni je cilj vježbama snage, agilnosti i koordinacije povratiti funkciju koljena, pripremiti pacijenta za svakodnevne aktivnosti i dovesti ga u preoperativno stanje. Fizioterapijski proces ima ključnu ulogu u oporavku pacijenata i pripremi sportaša te mu kao takvom treba pridodati još više pozornosti u budućnosti kako bi se nastavio kontinuirano unaprjeđivati i proširivati. Razvojem tehnologije i znanosti otvaraju se nove mogućnosti koje je potrebno integrirati u procese rehabilitacije kako bi se budućim pacijentima i sportašima barem malo olakšalo teško razdoblje oporavka

## 8. LITERATURA

- Arendt, E.A., Fithian, D.C., Cohen, E. (2002). Current concepts of lateral patella dislocation. *Clin Sports Med*, 21(3), 499-519. doi: 10.1016/s0278-5919(02)00031-5
- Astur, D.C., Gouveia, G.B., Borges, J.H., Astur, N., Arliani, G.G., Kaleka, C.C., Cohen, M. (2015). Medial Patellofemoral Ligament Reconstruction. A Longitudinal Study Comparison of 2 Techniques with 2 and 5-Years Follow-Up. *Open Orthop J*, 26(9), 198-203. doi: 10.2174/1874325001509010198
- Baldwin, J.L. (2009). The Anatomy of the Medial Patellofemoral Ligament. *The American Journal of Sports Medicine*, 37(12), 2355-2361. doi: 10.1177/0363546509339909
- Bicos, J., Fulkerson, J.P., Amis, A. (2007). Current concepts review: the medial patellofemoral ligament. *Am J Sports Med*, 35(3), 484-492. doi: 10.1177/0363546507299237
- Block, J.E. (2010). Cold and compression in the management of musculoskeletal injuries and orthopedic operative procedures: a narrative review. *Open Access J Sports Med*, 7(1), 105-13. doi: 10.2147/oajsm.s11102
- Bojanić, I., Mehnik, A., Jelić, M., Josipović, M., Smoljanović, T. (2012). Ligament koji zaslužuje pozornost - Medijalni patelofemoralni ligament. *Liječnički vjesnik*, 134(7-8), 224-232. Dostupno na: <https://hrcak.srce.hr/clanak/254395>
- Deie, M., Ochi, M., Sumen, Y., Adachi, N., Kobayashi, K., Yasumoto, M. (2005). A long-term follow-up study after medial patellofemoral ligament reconstruction using the transferred semitendinosus tendon for patellar dislocation. *Knee Surg Sports Traumatol Arthrosc*, 13(7), 522-528. doi: 10.1007/s00167-005-0641-x
- Diduch, D.R., Kandil, A., Burrus, M.T. (2018). Lateral Patellar Instability in the Skeletally Mature Patient: Evaluation and Surgical Management. *J Am Acad Orthop Surg*, 26(12), 429-439. doi: 10.5435/JAAOS-D-16-00052
- Drez, D. Jr., Edwards, T.B., Williams, C.S. (2001). Results of medial patellofemoral ligament reconstruction in the treatment of patellar dislocation. *Arthroscopy*, 17(3), 298-306. doi: 10.1053/jars.2001.21490

- Duthon, V.B. (2015). Acute traumatic patellar dislocation. *Orthop Traumatol Surg Res*, 101(1), 59-67. doi: 10.1016/j.otsr.2014.12.00
- Ellera Gomes, J.L., Marczyk, L.R., César de César, P., Jungblut, C.F. (2004). Medial patellofemoral ligament reconstruction with semitendinosus autograft for chronic patellar instability: a follow-up study. *Arthroscopy*, 20(2), 147-151. doi: 10.1016/j.arthro.2003.11.006
- Errigo Vitale, T., Mooney, B., Vitale, A., Apergis, D., Wirth, S., Grossman, M.G. (2016). Physical therapy intervention for medial patellofemoral ligament reconstruction after repeated lateral patellar subluxation/dislocation, *International journal of sports physical therapy*, 11(3), 423-435.  
Dostupno na: <https://www.ncbi.nlm.nih.gov/pmc/articles/PMC4886810/>
- Fithian, D.C., Powers, C.M., Khan, N. (2010). Rehabilitation of the knee after medial patellofemoral ligament reconstruction. *Clin Sports Med*, 29(2), 283. doi: 10.1016/j.csm.2009.12.008
- Goslar, T., Veselko, M. (2007). Role of the Medial Patellofemoral Ligament in Patellar Stabilization in the Patellofemoral Joint and Methods for Reconstructing the Patellofemoral Ligament. *Med Razgl*, 46, 321–328.  
Dostupno na: [https://medrazgl.si/arhiv/mr07\\_4\\_02.pdf](https://medrazgl.si/arhiv/mr07_4_02.pdf)
- Greive, R.M., Saifi, C., Ahmad, C.S., Gardner, T.R. (2010). Anatomy and Biomechanics of Patellar Instability. *Operative Techniques in Sports Medicine*, 18(2), 62-66. doi:10.1053/j.otsm.2009.12.014
- Han, H., Xia, Y., Yun, X., Wu, M. (2011). Anatomical transverse patella double tunnel reconstruction of medial patellofemoral ligament with a hamstring tendon autograft for recurrent patellar dislocation. *Arch Orthop Trauma Surg*, 131(3), 343-351. doi: 10.1007/s00402-010-1173-5
- Klaić, I., Jakuš, L. (2017). *Fizioterapijska procjena*. Zagreb: Zdrastveno veleučilište.

- Kyung, H.S., Kim, H.J. (2015). Medial Patellofemoral Ligament Reconstruction: A Comprehensive Review. *Knee Surg Relat Res*, 27(3), 133-140. doi: 10.5792/ksrr.2015.27.3.133
- Leonardi, F., Rivera, F., Zorzan, A., Ali, S.M. (2014). Bilateral double osteotomy in severe torsional malalignment syndrome: 16 years follow-up. *J Orthop Traumatol*, 15(2), 131-6. doi: 10.1007/s10195-013-0260-0
- Lester, J.D., Watson, J.N., Hutchinson, M.R. (2014). Physical examination of the patellofemoral joint. *Clin Sports Med*, 33(3), 403-412. doi: 10.1016/j.csm.2014.03.002
- Magnussen, R.A., Peters, N.J., Long, J. (2022). Accelerated rehabilitation program following medial patellofemoral ligament reconstruction does not increase risk of recurrent instability. *Knee*, 38, 178-183. doi:10.1016/j.knee.2021.08.006
- Manske, R.C., Davies, G.J. (2016). Examination of the patellofemoral joint. *Int J Sports Phys Ther*, 11(6), 831-853.  
Dostupno na: <https://www.ncbi.nlm.nih.gov/pmc/articles/PMC5095938/>
- Manske, R.C., Prohaska, D. (2017). Rehabilitation following medial patellofemoral ligament reconstruction for patellar instability. *Int J Sports Phys Ther*, 12(3), 494-511. Dostupno na: <https://www.ncbi.nlm.nih.gov/pmc/articles/PMC5455199/>
- Manjunath, A.K., Hurley, E.T., Jazrawi, L.M., Strauss, E.J. (2021). Return to Play After Medial Patellofemoral Ligament Reconstruction: A Systematic Review. *Am J Sports Med*, 49(4), 1094-1100. doi: 10.1177/0363546520947044
- Matijević, M. (2017). *Rekonstrukcija medijalnog patelofemoralnog ligamenta u zavodu za ortopediju KBC Osijek od 2011. do 2016. godine.* (diplomski rad). Medicinski fakultet, Sveučilište Josipa Jurja Strossmayera u Osijeku.
- McGee, T. G., Cosgarea, A. J., McLaughlin, K., Tanaka, M., & Johnson, K. (2017). Rehabilitation After Medial Patellofemoral Ligament Reconstruction. *Sports Medicine and Arthroscopy Review*, 25(2), 105–113. doi: 10.1097/JSA.000000000000147

- Nomura, E., Horiuchi, Y., Kihara, M. (2000). A mid-term follow-up of medial patellofemoral ligament reconstruction using an artificial ligament for recurrent patellar dislocation. *Knee*, 7(4), 211-215. doi: 10.1016/s0968-0160(00)00072-7
- Nomura, E. (1999). Classification of lesions of the medial patello-femoral ligament in patellar dislocation. *Int Orthop*, 23(5),260-263. doi: 10.1007/s002640050366
- Post, WR. (1999). Clinical evaluation of patients with patellofemoral disorders. *Arthroscopy*, 15(8), 841-851. doi: 10.1053/ar.1999.v15.015084
- Sallay, P.I., Poggi, J., Speer, K.P., Garrett, W.E. (1996). Acute dislocation of the patella. A correlative pathoanatomic study. *Am J Sports Med*, 24(1), 52-60. doi: 10.1177/036354659602400110
- Skowron, M., Kociuga, J., Domzalski, M. (2020). Electrostimulation has a positive effect on the knee function after knee arthroscopic surgery: A randomized trial. *J Back Musculoskeletal Rehabil*, 33(5), 777-783. doi: 10.3233/BMR-170917.
- Smith, T. O., Russell, N., Walker, J. (2007). A Systematic Review Investigating the Early Rehabilitation of Patients Following Medial Patellofemoral Ligament Reconstruction for Patellar Instability. *Critical Reviews in Physical and Rehabilitation Medicine*, 19(2), 79-95. Dostupno na: <https://www.ncbi.nlm.nih.gov/books/NBK74578/>
- Specijalna bolnica Akromion. Poslijeoprecijski protokoli. Dostupno na: <https://www.akromion.hr/wp-content/uploads/2018/06/01k.pdf> (Preuzeto: 07. 08. 2023.)
- Stefancin, J.J., Parker, R.D. (2007). First-time traumatic patellar dislocation: a systematic review. *Clin Orthop Relat Res*, 455,93-101. doi: 10.1097/BLO.0b013e31802eb40a
- Steiner, T.M., Torga-Spak, R., Teitge, R.A. (2006). Medial patellofemoral ligament reconstruction in patients with lateral patellar instability and trochlear dysplasia. *Am J Sports Med*, 34(8), 1254-1261. doi: 10.1177/0363546505285584
- Tanner, S.M., Garth, W.P. Jr., Soileau, R., Lemons, J.E. (2003). A modified test for patellar instability: the biomechanical basis. *Clin J Sport Med*, 13(6), 327-338. doi: 10.1097/00042752-200311000-00001

- Vainionpää, S., Laasonen, E., Silvennoinen, T., Vasenius, J., Rokkanen, P. (1990). Acute dislocation of the patella. A prospective review of operative treatment. *J Bone Joint Surg Br*, 72(3), 366-369. doi: 10.1302/0301-620X.72B3.2341428
- Vlaić, J. (2019). *Usporedba biomehaničkih svojstava tetiva mišića plantarisa i gracilisa za rekonstrukciju medijalnoga patelofemoralnoga ligament* (disertacija). Medicinski fakultet. Sveučilište u Zagrebu.
- Volpi, P. (2016). *Arthroscopy and Sport Injuries: Applications in High-level Athletes*. (str. 367-72). Springer International Publishing.
- Wang, S.N., Qin, C.H., Jiang, N., Wang, B.W., Wang, L., Yu, B. (2016). Is surgical treatment better than conservative treatment for primary patellar dislocations? A meta-analysis of randomized controlled trials. *Arch Orthop Trauma Surg*, 136(3), 371-379. doi: 10.1007/s00402-015-2382-8
- Weber, A.E, Nathani, A., Dines, J.S. (2016). An Algorithmic Approach to the Management of Recurrent Lateral Patellar Dislocation. *J Bone Joint Surg Am*, 98(5), 417-427. doi: 10.2106/JBJS.O.00354

## 9. PRILOZI

Slika 1. Prikaz polazišta i hvatišta MPFL-a, femoralno hvatište u Nomurinoj udubini između trokuta i kružića. Dostupno na: <https://hrcak.srce.hr/clanak/254395>, Pristupljeno: 05.08.2023.

Slika 2. Test nagiba patele. Dostupno na: <https://www.grepmed.com/images/5520/diagnosis-patellartilttest-sports-physicalexam-knee>, Pristupljeno: 05.08.2023.

Slika 3. Prikaz testa J-znak. Dostupno na: <https://pubs.rsna.org/doi/abs/10.1148/rg.220177?journalCode=radiographics>. Pristupljeno: 05.08.2023.

Slika 4. Prikaz prije i poslje rekonstrukcije MPFL-a. Dostupno na: [https://www.hss.edu/conditions\\_medial-patellofemoral-ligament-reconstruction-mpfl.asp](https://www.hss.edu/conditions_medial-patellofemoral-ligament-reconstruction-mpfl.asp), Pristupljeno: 07.08.2023.

Slika 5. CryoCuff uređaj – istovremena primjena krioterapije i kompresije. Dostupno na: [orthobracing.com/products/cryo-cuff-ic-knee](http://orthobracing.com/products/cryo-cuff-ic-knee), Pristupljeno: 07.08.2023.

Slika 6. Podjela patele na 4 kvadranta. Dostupno na: <https://www.aafp.org/pubs/afp/issues/2007/0115/p194.html>, Pristupljeno: 05.08.2023.

Slika 7. Bočno hodanje s gumom iznad gležnja povećava dinamičku stabilnost. Dostupno na: <https://www.ncbi.nlm.nih.gov/pmc/articles/PMC5455199/>, Pristupljeno: 06.08.2023.

Slika 8. Prikaz vježbe na balans dasci. Dostupno na: <https://www.ncbi.nlm.nih.gov/pmc/articles/PMC5455199/>, Pristupljeno: 06.08.2023.

Slika 9. Prikaz vježbe. Stajanje na jednoj nozi na neravnom jastučiću s bacanjem lopte uz nošenje stroboskopskih naočala koje za cilj imaju treniranje vizualnih vještina sportaša kako bi se poboljšala brzina reakcije. Dostupno na: <https://www.youtube.com/shorts/L7s6dsBxjGE>, Pristupljeno: 07.08.2023.