

Protokoli rehabilitacije prednje ukrižene sveze različitog trajanja

Luković, Leon

Undergraduate thesis / Završni rad

2024

Degree Grantor / Ustanova koja je dodijelila akademski / stručni stupanj: **University of Applied Sciences Ivanić-Grad / Veleučilište Ivanić-Grad**

Permanent link / Trajna poveznica: <https://um.nsk.hr/um:nbn:hr:258:001318>

Rights / Prava: [In copyright](#)/[Zaštićeno autorskim pravom.](#)

Download date / Datum preuzimanja: **2024-11-07**



Repository / Repozitorij:

[Repository of University of Applied Sciences Ivanić-Grad](#)



VELEUČILIŠTE IVANIĆ-GRAD

PRIJEDIPLOMSKI STRUČNI STUDIJ FIZIOTERAPIJE

Studij za stjecanje akademskog naziva: Stručni prvostupnik fizioterapije
(bacc.physioth.)

Leon Luković

**Protokoli rehabilitacije prednje ukrižene sveze
različitog trajanja**

Završni rad

Mentorica:

Izv. prof. dr. sc. Tatjana Trošt Bobić, v. pred.

Ovim potpisima se potvrđuje da je ovo završena verzija diplomskog rada koja je obranjena pred Povjerenstvom te da je ova tiskana verzija istovjetna elektroničkoj verziji predanoj u digitalni repozitorij Veleučilišta Ivanić-Grad.

PROTOKOLI REHABILITACIJE PREDNJE UKRIŽENE SVEZE RAZLIČITOG TRAJANJA

Sažetak

Ozljede prednje ukrižene sveze (ACL) česte su u sportu i rehabilitacija igra ključnu ulogu u vraćanju funkcije i sprječavanju budućih komplikacija. Ovaj rad istražuje i uspoređuje rehabilitacijske protokole različitog trajanja dizajnirane za ozljede ACL-a. Studija daje pregled postojeće literature za analizu učinkovitosti kratkoročnih, srednjoročnih i dugoročnih programa rehabilitacije. Kratkoročni protokoli obično su usredotočeni na neposrednu postoperativnu njegu, s naglaskom na kontrolu boli, smanjenje oteklina i vježbe ranog opsega pokreta. Srednjoročni protokoli protežu se izvan akutne faze, uključujući progresivno jačanje, vježbe neuromuskularne kontrole i funkcionalne aktivnosti za poboljšanje stabilnosti i vraćanje funkcionalnog kapaciteta. Dugoročni protokoli protežu se na nekoliko mjeseci i daju prioritet naprednom funkcionalnom treningu, vježbama specifičnim za sport i postupnom povratku na aktivnosti prije ozljede. Komparativna analiza uključuje procjenu ishoda, komplikacija i zadovoljstva koje su prijavili pacijenti povezani sa svakim trajanjem. Uzimaju se u obzir čimbenici kao što su zacjeljivanje presatka, vraćanje mišićne snage i jakosti, propriocepcija i cjelokupna funkcionalna izvedba. Dodatno, istražuje se utjecaj trajanja na rizik od ponovne ozljede i uspješan povratak sportu. Nalazi imaju za cilj pružiti kliničarima i rehabilitacijskim stručnjacima uvid u protokole koji se temelje na jedinstvenim potrebama pacijenata u različitim fazama oporavka. Razumijevanjem prednosti i ograničenja protokola s različitim trajanjem, zdravstveni djelatnici mogu optimizirati strategije rehabilitacije, poboljšati rezultate pacijenata i doprinijeti razvoju upravljanja ozljedama ACL-a.

Ključne riječi: ACL, oporavak, metode

ANTERIOR CRUCIATE LIGAMENT REHABILITATION PROTOCOLS OF DIFFERENT DURATIONS

Abstract

Anterior Cruciate Ligament (ACL) injuries are common in sports and rehabilitation plays a pivotal role in restoring function and preventing future complications. This work explores and compares rehabilitation protocols of different durations designed for ACL injuries. The study reviews the existing literature to analyse the effectiveness of short-term, intermediate-term, and long-term rehabilitation programs. Short-term protocols typically focus on immediate postoperative care, emphasizing pain management, swelling reduction, and early range of motion exercises. Intermediate-term protocols extend beyond the acute phase, incorporating progressive strengthening, neuromuscular control exercises, and functional activities to enhance stability and regain functional capacity. Long-term protocols extend over several months and prioritize advanced functional training, sports-specific drills, and a gradual return to pre-injury activities. The comparative analysis involves assessing the outcomes, complications, and patient-reported satisfaction associated with each duration. Factors such as graft healing, muscle strength restoration, proprioception, and overall functional performance are considered. Additionally, the impact of duration on the risk of reinjury and the successful return to sport is explored. The findings aim to provide clinicians and rehabilitation specialists with insights into tailoring protocols based on the unique needs of patients at different stages of recovery. By understanding the strengths and limitations of protocols with varied durations, healthcare professionals can optimize rehabilitation strategies, improve patient outcomes, and contribute to the evolving landscape of ACL injury management.

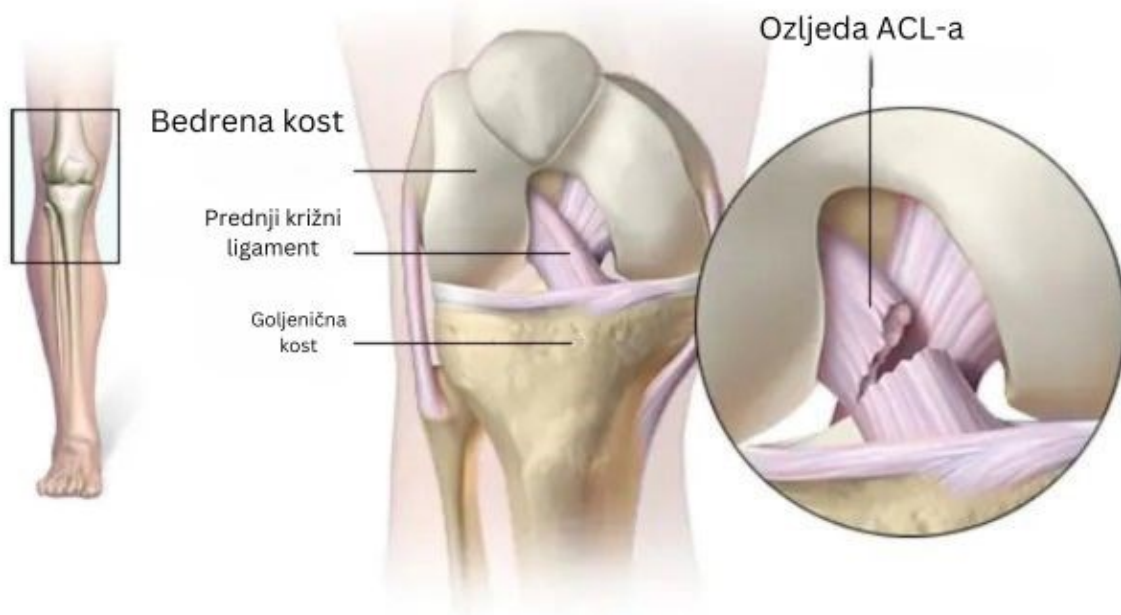Key words: ACL, recovery, methods

SADRŽAJ

1.Uvod.....	1
2.Mehanizmi nastanka ozljeda	3
2.1. Istegnuće ACL-a	4
2.2. Djelomična ruptura ACL-a	4
2.3. Potpuna ruptura ACL-a	4
3.Dijagnoza i procjena ozljede prednje ukrižene sveze	6
4.Principi rehabilitacije prednje ukrižene sveze	7
4.1. Ciljevi rehabilitacije	7
4.2. Faze rehabilitacije	7
5.Fizioterapijski protokoli	9
5.1.Kratkoročni protokoli rehabilitacije ACL-a	9
5.2. Srednjoročni protokoli rehabilitacije ACL-a	9
5.3.Dugoročni protokoli rehabilitacije ACL-a	10
6.Rehabilitacija ACL-a	11
7. Komparativna analiza protokola različitog trajanja za rehabilitaciju ACL-a.....	20
8. Zaključak.....	21
9.Literatura	22
10.Prilozi	28

1. Uvod

Prednja ukrižena sveza (engl. Anterior cruciate ligament, ACL) je jedan od četiri glavna ligamenta u koljenu i ključan je za stabilnost zgloba (Slika 1). Ozljeda ACL-a je česta među sportašima, osobito onima koji se bave sportovima koji uključuju nagle promjene smjera, skokove i doskoke, poput nogometa, košarke i skijanja (Neeraj, 2018). Do ozljede najčešće dolazi pri naglom zaustavljanju, okretanju ili doskoku, što može uzrokovati djelomično ili potpuno pucanje ligamenta. Rehabilitacija nakon ozljede ACL-a uključuje nekoliko faza. U početnoj fazi fokus je na smanjenju otoka i boli, te vraćanju osnovne pokretljivosti zgloba. Nakon toga slijedi jačanje mišića oko koljena i poboljšanje ravnoteže. Posljednja faza obuhvaća sportu specifične vježbe koje pomažu sportašu da se sigurno vrati treninzima i natjecanjima. Ukoliko je ozljeda ozbiljna, često je potrebna kirurška rekonstrukcija ACL-a, nakon čega slijedi opsežna rehabilitacija koja može trajati od šest do dvanaest mjeseci. Problemi koji se mogu javiti tijekom rehabilitacije uključuju gubitak mišićne mase i snage, ograničenu pokretljivost, te psihološke barijere poput straha od ponovne ozljede (Grle i Grle, 2019). Usprkos ovim izazovima, pravilno vođena rehabilitacija i postepeni povratak aktivnostima ključni su za uspješan oporavak i povratak sportu. Cilj ovog rada je istražiti različite protokole rehabilitacije prednje ukrižene sveze, sa posebnim osvrtom na njihov vremenski okvir i efikasnost. Ovaj završni rad će analizirati kratkoročne, srednjoročne i dugoročne protokole rehabilitacije kako bi se utvrdilo koji pristup pruža najbolje rezultate u smislu funkcionalnog oporavka, povratka sportskim aktivnostima i smanjenja rizika od ponovne povrede. Također, rad će se baviti identifikacijom prednosti i nedostataka svakog od ovih protokola.



© MAYO FOUNDATION FOR MEDICAL EDUCATION AND RESEARCH. ALL RIGHTS RESERVED.

Slika 1. Prikaz prednje ukrižene sveze(ACL-a)

Izvor: <https://www.mayoclinic.org/diseases-conditions/acl-injury/symptoms-causes/syc-20350738>

2. Mehanizmi nastanka ozljeda

U nogometu jedna od najčešćih ozljeda koljena je ruptura prednje ukrižene sveze (ACL), koja se obično javlja beskontaktnim mehanizmom. Žene su izloženije riziku od nekontaktnih ozljeda ACL-a nego muški nogometaši. Dobro razumijevanje mehanizama opterećenja ACL-a temelj je za dobro razumijevanje mehanizama beskontaktnih ozljeda ACL-a, što je pak ključno za utvrđivanje čimbenika rizika i razvoj strategija prevencije. Dosadašnja literatura pokazuje da su biomehanički čimbenici sagitalne ravnine, kao što su mali kut savijanja koljena, velika stražnja sila reakcije na tlu i velika sila mišića kvadricepsa, glavni mehanizmi opterećenja ACL-a. Velika snaga stražnje reakcije na tlu može se povezati s velikom mišićnom silom kvadricepsa, što uzrokuje veliku silu prednjeg povlačenja u koljenu. Mala fleksija koljena povezana je s velikim kutom vertikale pateletibije i kutom povećanja ACL-a, što rezultira velikim opterećenjem ACL-a. Dosadašnja literatura također pokazuje da ACL nije glavna struktura nošenja valgus-varus momenta koljena i unutarnjih-vanjskih rotacijskih opterećenja. Nije vjerojatno da će samo moment valgus-varus koljena i moment unutarnje-vanjske rotacije rezultirati izoliranim ozljedama ACL-a bez ozljeđivanja drugih struktura koljena (Yu i Garrett, 2007).

Mehanizam oštećenja ACL-a bez kontakta javlja se u 70-80 % slučajeva. Ove ozljede najčešće se javljaju pri slijetanju iz skoka, pri rezanju ili s naglim usporavanjem. Jedan od najčešće opisanih mehanizama u djevojaka uključuje slijetanje s raširenim kukom i koljenom, koljeno je u valgusu, unutarnjoj rotaciji tibije i pronirano je stopalo, tzv. „položaj bez povratka”. Nadalje, Hewett i Myer (2011) predložili su da mehanizam nekontaktnih ozljeda ACL-om u djevojaka uključuje i slabu kontrolu trupa, bočno kretanje trupa s tijelom koje se pomiče preko nogu koja nosi težinu, povezano s velikim trenutkom abdukcije koljena, te medijalni kolaps koljena kao ključne komponente. S druge strane, Hame i sur. (2002) opisuju drugačiji beskontaktni mehanizam kod alpskih skijaša koji uključuje unutarnju tibijalnu rotaciju s potpuno ispruženim koljenom ili savijenim koljenom iznad 90°. U međuvremenu, kontaktne (traumatske) ozljede često su povezane s teškim valgus stresom i istodobnom ozljedom medijalnog meniska i medijalnog kolateralnog ligamenta (Acevedo, Rivera-Vega, Miranda i Micheo, 2014).

Najčešće ozljede prednje ukrižene sveze su istegnuća, djelomične ruptуре i potpune ruptуре ACL-a (Slika 2).

2.1. Istegnuće ACL-a

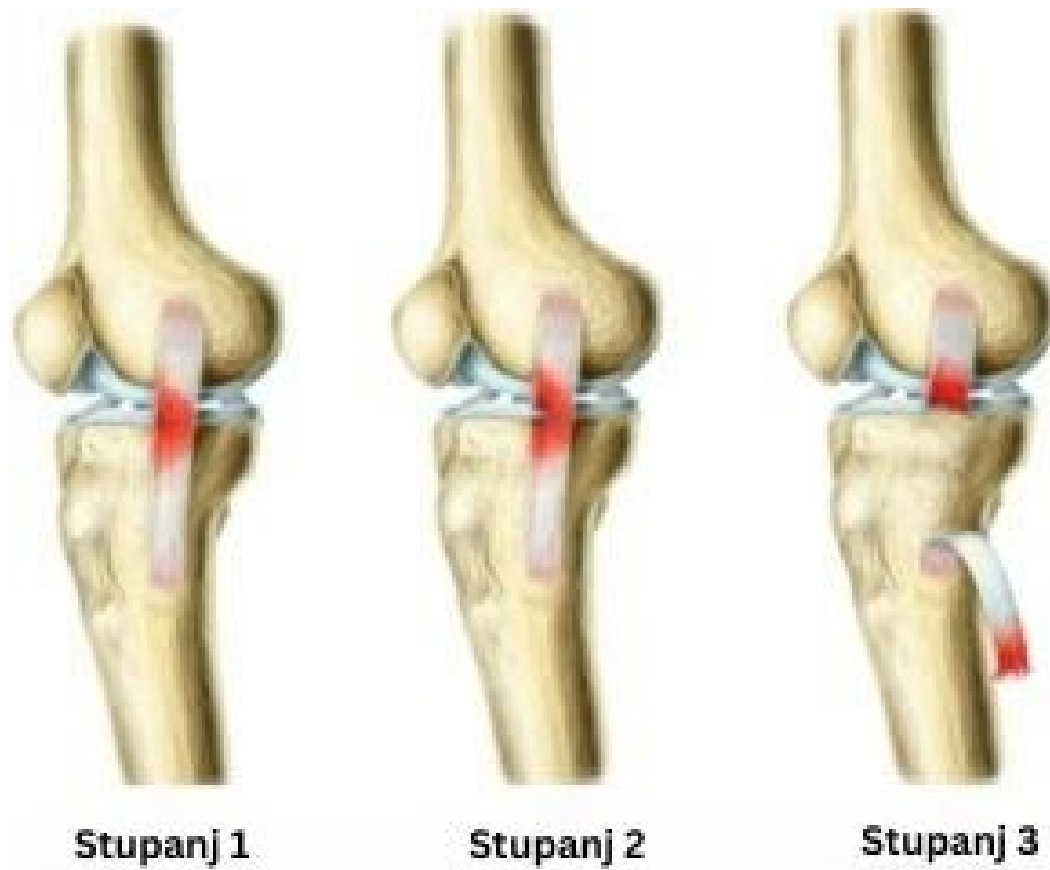
Istegnuće prednje ukrižene sveze (ACL) odnosi se na parcijalno oštećenje ligamenta koje nastaje kada se ligament prekomjerno rastegne, ali ne dođe do njegovog potpunog pucanja. Ova vrsta ozljede je relativno česta, posebno među sportašima koji se bave sportovima kao što su nogomet, košarka, rukomet i skijanje, gdje su nagle promjene pravca, skokovi i doskoci sastavni dio aktivnosti. Simptomi istegnuća ACL-a mogu uključivati bol, oticanje koljena, osjećaj nestabilnosti i ograničenu pokretljivost. Za razliku od potpunog pucanja ACL-a, kod istegnuća sveza i dalje može pružati određenu stabilnost koljenog zgloba, ali bez odgovarajućeg tretmana, postoji rizik od daljnjih oštećenja (Mulcahey, 2022).

2.2. Djelomična ruptura ACL-a

Djelomična ruptura ACL-a označava parcijalno trganje sveze, pri čemu je oštećen samo dio vlakana sveze, dok preostala vlakna ostaju neoštećena. Ova ozljeda može značajno utjecati na stabilnost koljenog zgloba, iako simptomi mogu varirati ovisno o opsegu rupture. Pacijenti s djelomičnom rupturom ACL-a često doživljavaju bol, oticanje i osjećaj nestabilnosti, posebno tijekom aktivnosti koje uključuju nagle promjene smjera ili rotacijske pokrete (Delee, Drez, Miller i Thompson, 2020).

2.3. Potpuna ruptura ACL-a

Potpuna ruptura ACL-a predstavlja ozbiljnu ozljedu koljenog zgloba koja se najčešće događa kod sportaša koji se bave sportovima s visokim rizikom od naglih promjena smjera, skokova i rotacijskih pokreta. Kada dođe do potpune rupture, ligament je potpuno prekinut, što rezultira značajnim gubitkom stabilnosti koljena. Ova ozljeda često dovodi do osjećaja "iskakanja" koljena u trenutku ozljede, popraćenog jakim boli, oticanjem, i nemogućnošću normalnog opterećivanja noge (Brukner i sur., 2017).



Slika 2. Prikaz klasifikacije ozljede ACL-a

Izvor: <https://www.knee-pain-explained.com/kneesprain.html>

3. Dijagnoza i procjena ozljede prednje ukrižene sveze

Dijagnostika i procjena ozljede ACL-a kritični su koraci za pravilno upravljanje ovom ozbiljnom ozljedom koljena. Proces dijagnostike obično započinje detaljnom anamnezom i kliničkim pregledom. Pacijenti s ozljedom ACL-a često prijavljuju akutnu bol, osjećaj nestabilnosti koljena, te zvuk „pucanja“ u trenutku ozljede. Oticanje koljena obično se pojavljuje unutar nekoliko sati nakon ozljede, što može otežati klinički pregled.

Klinički testovi koji se najčešće koriste za procjenu ozljede ACL-a uključuju Lachmanov test, pivot shift test i prednji ladični test. Lachmanov test smatra se najosjetljivijim za dijagnozu rupture ACL-a, dok pivot shift test može potvrditi funkcionalnu nestabilnost koljena. Ovi testovi pomažu u procjeni integriteta ACL-a i mogu sugerirati prisutnost rupture. Za potvrdu dijagnoze, najčešće se koristi magnetska rezonancija (MRI), koja je zlatni standard u vizualizaciji mekih tkiva koljena, uključujući ACL. MRI pruža detaljne slike koje omogućuju procjenu stupnja oštećenja ligamenta, kao i identifikaciju pridruženih ozljeda meniskusa, hrskavice ili drugih ligamenata. U nekim slučajevima, ultrazvuk može biti koristan kao dodatna dijagnostička metoda, osobito za procjenu hemarthrosis ili oštećenja susjednih struktura. Dijagnostička artroskopija, iako invazivna, može biti potrebna u slučajevima kada klinički pregled i slikovne metode ne daju jasnu sliku, ili kada postoji sumnja na kompleksnu ozljedu koljena. Ova metoda omogućava direktan pregled unutrašnjosti zgloba i može se koristiti za istovremeno liječenje identificiranih oštećenja. Pravovremena i precizna dijagnoza ključna je za određivanje odgovarajućeg terapijskog plana, bilo da se radi o konzervativnom liječenju ili kirurškoj intervenciji (Arendt i Brown, 2012).

4. Principi rehabilitacije prednje ukrižene sveze

4.1. Ciljevi rehabilitacije

Kliničare treba obeshrabriti da ne koriste stroge vremenske okvire i protokole kada liječe pacijente nakon rekonstrukcije ACL-a. Umjesto toga, treba se pridržavati smjernica koje omogućuju rehabilitacijskim stručnjacima da napreduju s pacijentom kako se pokazuju poboljšanja u snazi, edemu, proprioceptiji, boli i opsega pokreta. Prije povratka sportu potrebno je zadovoljiti specifične objektivne kvantitativne i kvalitativne kriterije. Vrijeme od operacije ne bi trebalo biti jedino razmatranje. Specijalist rehabilitacije treba uzeti u obzir cijeljenje tkiva, sve popratne postupke, sile patelofemoralnog zgloba i ciljeve pacijenta u izradi strukturiranog programa rehabilitacije. Postizanje simetrične pune ekstenzije koljena, smanjenje izljeva zgloba koljena i aktivacija kvadricepsa rano u procesu rehabilitacije postavili su temelj za sigurno napredovanje. Snošenje težine počinje odmah nakon operacije kako bi se pospješila ekstenzija koljena i spriječila inhibicija kvadricepsa. Kako pacijent napreduje kroz svoj rehabilitacijski tijek, specijalist rehabilitacije trebao bi stalno izazivati pacijenta kako je prikladno na temelju njegovih ciljeva, razine snage, količine iscjeljenja i obavljanja zadanog zadatka (Cavanaugh i Powers, 2017; Ivančević, 2018).

4.2. Faze rehabilitacije

Rehabilitacija nakon ozljede ACL-a prolazi kroz nekoliko faza, od kojih svaka ima specifične ciljeve i pristupe kako bi se osigurao potpuni oporavak koljenog zgloba. Rehabilitacija je kontinuirani proces, koji može trajati i do godinu dana, ovisno o individualnom napretku i specifičnostima ozljede. Ključ uspješnog oporavka leži u individualiziranom pristupu i postepenom povećavanju intenziteta aktivnosti uz stalno praćenje odgovora tijela na opterećenje. Cilj rehabilitacije je povratiti punu funkcionalnost koljena, smanjiti rizik od ponovnih ozljeda i omogućiti siguran povratak sportskim ili drugim fizičkim aktivnostima (Kruse, Gray i Wright, 2012).

Akutna faza rehabilitacije nakon ozljede ACL-a obuhvaća prva dva tjedna nakon ozljede ili operacije rekonstrukcije. Ova faza ima ključnu ulogu u postavljanju temelja za kasniji oporavak i smanjenje rizika od komplikacija. Pravilno provođenje akutne faze rehabilitacije ključno je za uspješan oporavak i postizanje dobrih dugoročnih rezultata. Nakon ove faze,

rehabilitacija postupno prelazi u fazu rane mobilizacije, gdje se intenzitet vježbi postepeno povećava (Brophy i Lowry, 2023).

Faza rane mobilizacije nakon ozljede ili rekonstrukcije ACL-a obuhvaća razdoblje od drugog do šestog tjedna postoperativno. Ova faza označava prijelaz s akutne faze, gdje je fokus na smanjenju boli i oticanja, na fazu u kojoj se naglasak stavlja na vraćanje pokretljivosti koljena, jačanje mišića i poboljšanje funkcionalne stabilnosti. Ključna je za vraćanje funkcionalnosti koljena i postavljanje temelja za intenzivnije aktivnosti koje slijede u kasnijim fazama rehabilitacije. Ispravna provedba ove faze uz nadzor stručnjaka može značajno smanjiti rizik od komplikacija i poboljšati dugoročne ishode (Key, J Albert, 2007).

Faza jačanja i funkcionalnog treninga nakon rekonstrukcije ACL-a obuhvaća razdoblje između šestog i dvanaestog tjedna postoperativno, i ključna je za pripremu pacijenta za povratak svakodnevnim aktivnostima i sportu. Ova faza ima za cilj obnovu mišićne snage, poboljšanje stabilnosti koljena, te razvoj funkcionalnih sposobnosti koje su specifične za sport ili druge aktivnosti. Ključna je također za osiguravanje uspješnog povratka normalnim aktivnostima i smanjenje rizika od ponovnih ozljeda. Dobro vođena rehabilitacija može značajno poboljšati funkcionalnost koljena i omogućiti pacijentima povratak na prethodnu razinu aktivnosti (Shelbourne i Nitz, 1990).

Faza povratka aktivnosti predstavlja završnu fazu rehabilitacije nakon rekonstrukcije ACL-a i obuhvaća razdoblje od tri. do šest. mjeseca, a ponekad i duže, ovisno o individualnom napretku pacijenta. Ova faza rehabilitacije je kritična jer omogućuje pacijentima da se vrate svojim aktivnostima bez ugrožavanja rezultata operacije ili prethodnih faza rehabilitacije. Kvalitetno vođena rehabilitacija i pažljivo praćenje napretka pacijenta ključni su za dugoročni uspjeh i smanjenje rizika od ponovnih ozljeda. Cilj ove faze je omogućiti siguran povratak pacijenta sportskim aktivnostima ili svakodnevnim funkcionalnim zadacima s minimalnim rizikom od ponovnih ozljeda (Risberg, Lewek i Snyder-Mackler, 2004).

5. Fizioterapijski protokoli

5.1. Kratkoročni protokoli rehabilitacije ACL-a

Kratkoročni protokoli rehabilitacije nakon rekonstrukcije ACL-a su ubrzani pristupi osmišljeni kako bi se smanjilo vrijeme oporavka, omogućio brži povratak sportskim aktivnostima i smanjio gubitak mišićne mase i snage. Ovi protokoli obično traju između tri i šest mjeseci, za razliku od tradicionalnih protokola koji mogu trajati devet mjeseci ili duže. Iako kratkotrajni protokoli mogu biti korisni za određene pacijente, važno je da se provode pod strogim nadzorom stručnjaka kako bi se osigurala sigurnost i učinkovitost rehabilitacije (Beynon i sur., 2002).

Indikacije za primjenu kratkotrajnog protokola rehabilitacije uključuju: pacijente s dobrim preoperativnim stanjem kvadricepsa, nisku razinu preoperativne boli i oticanja, te visok stupanj motivacije i suradnje pacijenta. Osobe koje su već aktivne i fizički spremne, te one s minimalnim dodatnim ozljedama koljena također su dobri kandidati za ovaj protokol. Međutim, postoje i kontraindikacije za primjenu kratkoročnog protokola rehabilitacije ACL-a. To uključuje pacijente s opsežnim dodatnim ozljedama, poput meniskalnih pucanja koje zahtijevaju popravak, ili onih s značajnim oticanjem i boli prije operacije. Također, pacijenti s poviješću slabog pridržavanja rehabilitacijskih programa, kao i oni sa slabim mišićima kvadricepsa prije operacije, mogu imati koristi od sporijeg, tradicionalnog pristupa rehabilitaciji. U takvim slučajevima, ubrzani protokol može povećati rizik od ponovnog ozljeđivanja ili suboptimalnog oporavka (van Grinsven i sur., 2010).

5.2. Srednjoročni protokoli rehabilitacije ACL-a

Srednjoročni protokoli rehabilitacije nakon rekonstrukcije ACL-a predstavljaju balans između brzog oporavka i dugoročne stabilnosti i funkcionalnosti koljena. Ovi protokoli, koji obično traju između šest i devet mjeseci, osmišljeni su kako bi pacijentima omogućili adekvatno vrijeme za regeneraciju i jačanje, čime se smanjuje rizik od ponovnih ozljeda. Primarni cilj srednjoročnih protokola je osigurati stabilan i siguran povratak pacijenta u sportske i svakodnevne aktivnosti, uz minimiziranje rizika od ponovnih ozljeda. Ovi protokoli se

temelje na principima postupnog povećanja opterećenja, uz istovremeno održavanje visokog stupnja kontrole nad pokretima i opterećenjem koljena (Shelbourne i Nitz, 1990).

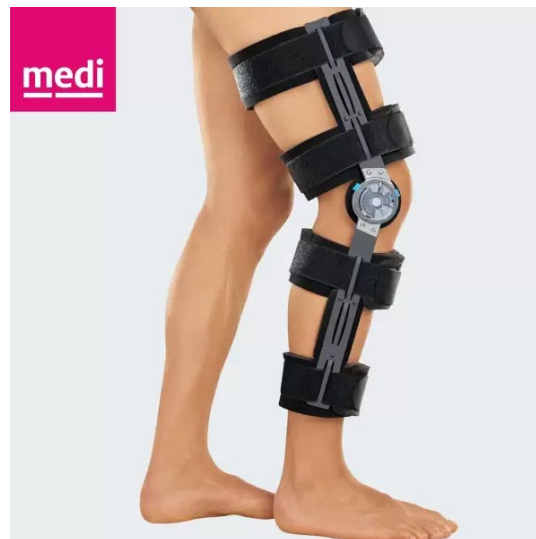Indikacije kod kojih se koristi srednjoročni protokol rehabilitacije su: pacijenti koji su postigli osnovnu stabilnost koljena i uspješno završili ranu fazu rehabilitacije, osobe kod kojih je odsutnost značajnih bolova i otoka, pacijenti koji su spremni za povećanje intenziteta vježbi, uključujući napredne vježbe snage, ravnoteže, i pliometrijske vježbe, bez rizika od preopterećenja koljena. Također postoje i kontraindikacije, a to su: neadekvatan oporavak iz ranijih faza rehabilitacije, prisutnost kroničnih bolova i otoka kod pacijenata, komorbiditeti koji utječu na oporavak kao što su artritis, osteoporoza ili druge mišićno-koštane bolesti (Wilk, Macrina, Reinold i Andrews, 2012).

5.3. Dugoročni protokoli rehabilitacije ACL-a

Dugoročni protokoli rehabilitacije nakon rekonstrukcije ACL-a obuhvaćaju razdoblje od devet mjeseci do dvije godine nakon operacije. Cilj ovih protokola je osigurati potpunu funkcionalnu obnovu koljena, povratak na najviše razine sportskih aktivnosti, te minimizirati rizik od ponovnih ozljeda. Dugoročni pristup rehabilitaciji ključan je za sportaše i pojedince s visokim fizičkim zahtjevima koji žele siguran i održiv povratak aktivnom načinu života (Myer, Ford, Paterno, Nick i Hewett, 2008). Dugoročni protokoli rehabilitacije primjenjuju se kod sljedećih indikacija: kod vrhunskih sportaša i fizički aktivnih osoba, pacijenata s potrebom za dugoročnom stabilnošću i funkcionalnošću koljena, ljudi s ranijim ozljedama koljena. Kontraindikacije su: prisutnost kronične boli ili upale, nedovoljan napredak u ranijim fazama rehabilitacije, kod osoba koje imaju druge zdravstvene probleme kao što su artritis, osteoporoza ili druge mišićno-koštane bolesti (Paterno, Schmitt, Ford, Rauh, Myer, Huang i Hewett, 2010).

6. Rehabilitacija ACL-a

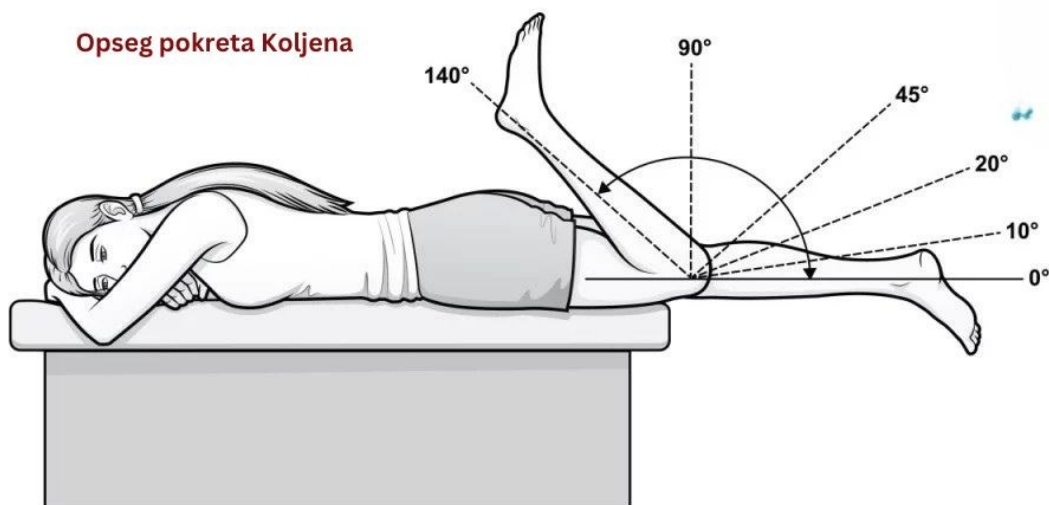
Proteza za rehabilitaciju (Slika 3) nosi se nakon operacije kako bi se potencijalno ograničio opseg pokreta (ROM) njihovim zaključavanjem na određenim granicama prema želji zdravstvenih djelatnika. Ovi podupirači također su dizajnirani da ograniče kretanje ekstenzije/fleksije i naprezanja varusa i valgusa koljena (France i Paulos, 1994).



Slika 3. Prikaz ortoze za koljeno

Izvor : <https://mojaortopedija.hr/proizvod/univerzalna-ortoza-za-stabilizaciju-koljena/>

Nakon rekonstrukcije prednje ukrižene sveze (ACLR), postizanje punog opsega pokreta (Slika 4) ekstenzije koljena (ROM) treba postići što je prije moguće. Gubitak ekstenzije rezultira abnormalnom artrokinematikom zglobova na oba tibiofemoralni i patelofemoralni zglob. To pak dovodi do abnormalnog kontaktnog pritiskanja zglobne hrskavice i inhibicije kvadricepsa (Harner, Irrgang, Paul, Dearwater i Fu, 1992).



*Slika 4. Prikaz punog opsega pokreta koljena u fleksiji i ekstenziji izražena u stupnjevima
Izvor: <https://orthofixar.com/special-test/knee-range-of-motion-test/>*

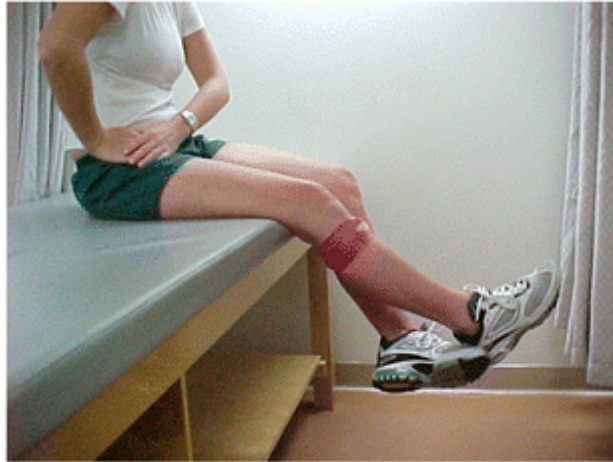Strategije liječenja koje se koriste za postizanje potpune ekstenzije uključuju produljeno istežanje pri malom opterećenju (Slika 5) i istežanje mišića lista. Mobilizacije patelofemoralnih zglobova u superiornom smjeru koriste se za poticanje opsega pokreta ekstenzije (Fulkerson i Shea, 1990). Potpuna ekstenzija jedan je od nekoliko važnih kriterija koje treba ispuniti kako bi pacijent sigurno odbacio štake nakon operacije. ROM vježbe za olakšavanje fleksije počinju odmah nakon ACLR-a. Ciljevi ROM fleksije od 120° trebaju biti ispunjeni četiri tjedna nakon operacije, a potpuna simetrična fleksija postignuta s 12 tjedana.



Slika 5. Prikaz vježbe: pasivno produljeno istežanje pri niskom opterećenju pomoću smotanog ručnika ispod gležnja

Izvor: https://www.researchgate.net/figure/Passive-low-load-prolonged-stretching-utilizing-a-rolled-towel-under-the-ankle_fig1_318989412

Strategije liječenja počinju aktivno potpomognutim vježbama za opseg pokreta sa strane postolja ili kreveta (Slika 6).



Slika 6. Prikaz vježbe: aktivno potpomognuta fleksija/ekstenzija koljena

Izvor: https://www.researchgate.net/figure/Active-assisted-knee-flexion-extension_fig4_318989412

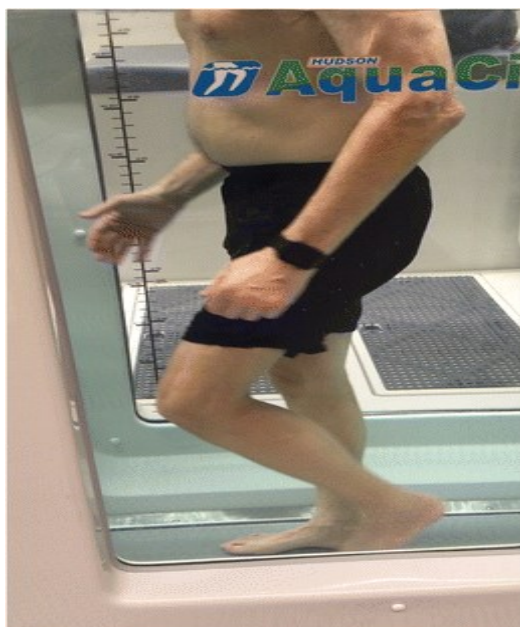Strategije liječenja korištene za daljnji napredak u opsegu pokreta fleksije uključuje „wall slides“, aktivno potpomognuto ROM sjedenje ili na stepenici, i kretanje jednog polumjeseca na stacionarnom biciklu. Koristi se ergometar s kratkom ručicom (Slika 7) koji omogućuje pacijentima da pedaliraju ranije u rehabilitacijskom procesu i tako olakšaju dobitke u fleksijskom ROM-u (Schwartz i sur., 1991).



Slika 7. Prikaz bicikla s kratkom ručicom

Izvor: https://www.researchgate.net/figure/Short-crank-bicycle_fig5_318989412

Napredak u nošenju težine nakon ACLR-a diktira odabir presatka i preferencija kirurga. Napredna fiksacijska tehnika kao što je fiksacija kost-na-kost spužvastim vijkom omogućuje neposredno postoperativno nošenje težine. Nakon ACLR-a s autolognom kosti-patelarnom tetivnom kosti, nošenje težine presatka isprva je djelomično (50 %) korištenjem štaka, a zatim napreduje do nošenja težine kao što se tolerira uzastopnih dana. Ovaj napredak omogućuje zglobu koljena da se privikne na povećana opterećenja. Ambulacija u vodi, npr., podvodna traka za trčanje (Slika 8) može koristiti za postupnu primjenu povećanog opterećenja kroz koljeno zgloba i pomoći u razvoju normalnog hoda uzorak. Hodanje u vodi do prsa rezultira smanjenjem od 60 do 75 % u podnošenju težine, dok hodanje u vodi do struka rezultira smanjenje nosivosti od 40 do 50 % (Bates i Hanson, 1996).



Slika 8. Prikaz podvodne trake za trčanje

Izvor: https://www.researchgate.net/figure/Underwater-treadmill-Hudson-Aquatic-Systems-LLC-Angola-IN_fig7_318989412

Postoperativna ortoza je u početku zaključana na 0° za kretanje kako bi se zaštitilo mjesto žetve. Steznik se otvara kada kontrola kvadricepsa pokazuje sposobnost pacijenta za ravno podizanje nogu bez zaostajanja kvadricepsa ili pritužbi na bol. Štace se zatim odbacuju nakon postizanja kriterija demonstracije normalnog neantalgičnog hoda. Zabilježeno je značajno smanjenje patelofemoralne boli kada se koriste smjernice za neposredno progresivno nošenje težine (Tyler, McHugh, Gleim i Nicholas, 1998).

Nakon ACLR-a, aferentne informacije operacije se mijenjaju, što rezultira poremećajem na putu između težišta pacijenta i baze potpore (Corrigan, Cashman i Brady, 1992). Poboljšanje vremena neuromuskularne reakcije na nametnuta opterećenja povećava dinamiku stabilizacije oko koljena i na taj način štiti statičko rekonstruirano tkivo od prekomjernog stresa ili ponovne ozljede (Johansson, Sjölander i Sojka, 1990). Čim pacijent postigne 50 % težine, pokreće se neuromuskularni/ravnotežni trening na dinamičkom sustavu ravnoteže (Slika 9) ili propriocepcijskom uređaju (pjenasti jastuk, klackalica, itd.). Aktivnosti ravnoteže se zatim postupno povećavaju uključujući jednostrano nošenje težine, korištenje multiplanarne potpore površine i trening poremećaja (Cavanaugh i sur., 2017).



Slika 9. Prikaz sustava dinamičke ravnoteže

Izvor: https://www.researchgate.net/figure/Dynamic-balance-system-Biodex-Corporation-Shirley-NY_fig10_318989412

Kako se pokazuje opseg pokreta i snaga, pacijent je upućen u progresivni „step-up“ program, prvo svladavanje 6" stepenice koje napreduju do normalne visine stepenica 8" stepenice. Kao dalje snaga je demonstrirana, program za korak prema dolje je predstavljen (Slika 10). Tri mjeseca nakon operacije, ako je ROM unutar normalnih granica i dokaže se dovoljna snaga putem bezbolnog 8" koraka prema dolje bez odstupanja, pokreće se program trčanja. Trčanju unatrag prethodi trčanje prema naprijed, kao što je to slučaj s retrogradnim trčanjem pokazalo se da stvara nižu kompresiju patelofemoralnog zgloba sile nego trčanje naprijed (Flynn i Soutas-Little, 1995).



Slika 10. Prikaz vježbe 8" koraka prema dolje

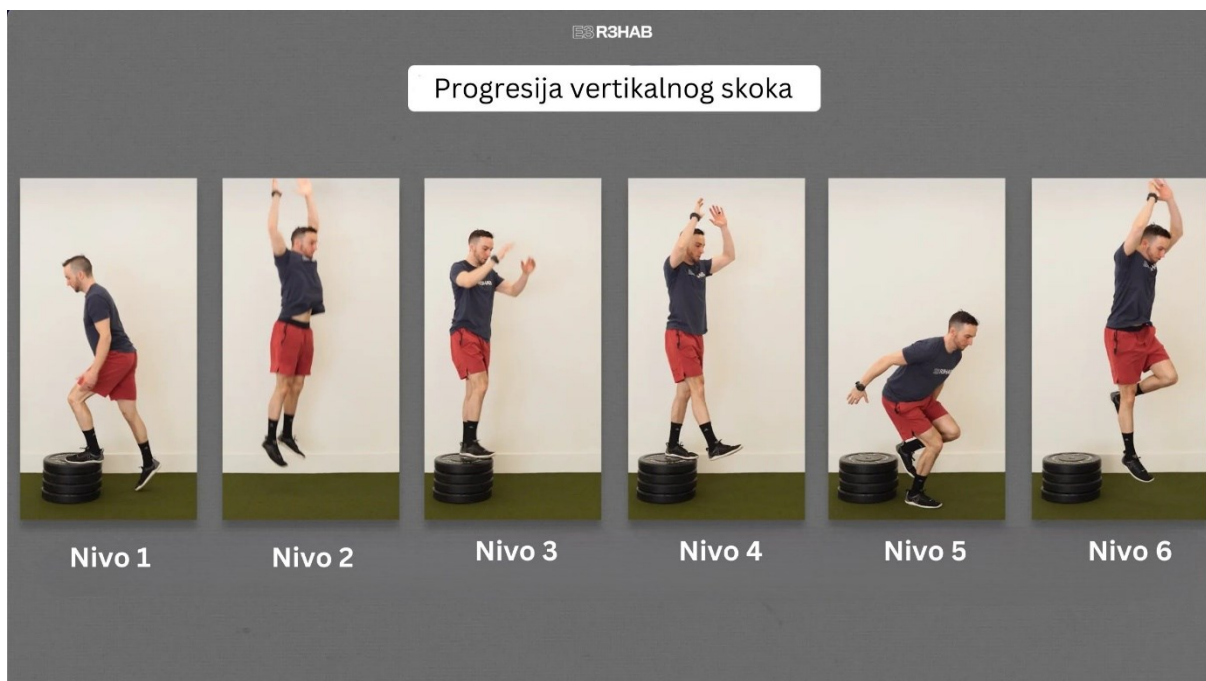Izvor: https://www.researchgate.net/figure/Forward-step-down-exercise-off-an-8-step_fig11_318989412

Povratak sportu (eng. return to sport - RTS) nakon ACLR-a je kontroverzan problem. Pinczewski i sur. (2007) izvijestili su da je jedan od četiri pacijenta koji je bio podvrgnut ACLR-u pretrpjet drugu ozljedu u roku od 10 godina. Paterno i sur. (2014) izvijestili su o stopi incidencije da je druga ozljeda ACL-a unutar dvije godine nakon povratka u sport bila gotovo šest puta veći od zdravih kontrola. Sve više kirurga i specijalista za rehabilitaciju koristi brojne oblike procjene u određivanju spremnosti sportaša da se vrati igri. Subjektivne ljestvice ocjenjivanja, ispitivanje opuštenosti koljena, izokinetičko ispitivanje, ispitivanje

funkcionalnog skoka (Slike 11, 12, 13), testiranje ravnoteže i kvalitativna procjena kretanja koriste se za pružanje dokaza u procesu donošenja odluka. Prihvatljivi rezultati na ovim procjenama potrebni su za sigurno vraćanje sportaša sportu. Nakon otpuštanja iz formalnog programa rehabilitacije, potrebno je promijeniti količinu atletske izloženosti (Decker, Torry Noonan, Sterett i Steadman, 2004). Nekoliko je studija pokazalo nedostatke snage mišića, kinestetički osjećaj, nedostatak ravnoteže i oslabljenje sile šest mjeseci do dvije godine nakon rekonstrukcije. Povratak sportu šest mjeseci nakon ACLR-a stoga više nije očekivana norma (Paterno i sur., 2014). Sportsko-specifična prekvalifikacija predstavlja bitnu završnu fazu programa rehabilitacije ACL-a, prije ponovnog vraćanja sportu. RTS proces trebao bi uključivati napredovanje rehabilitacije na terenu za povratak na timski trening i povratak natjecanju, koje se izvodi uz specifično-sportsko fizičko ponovno kondicioniranje (Bizzini, Hancock i Impellizzeri, 2012).

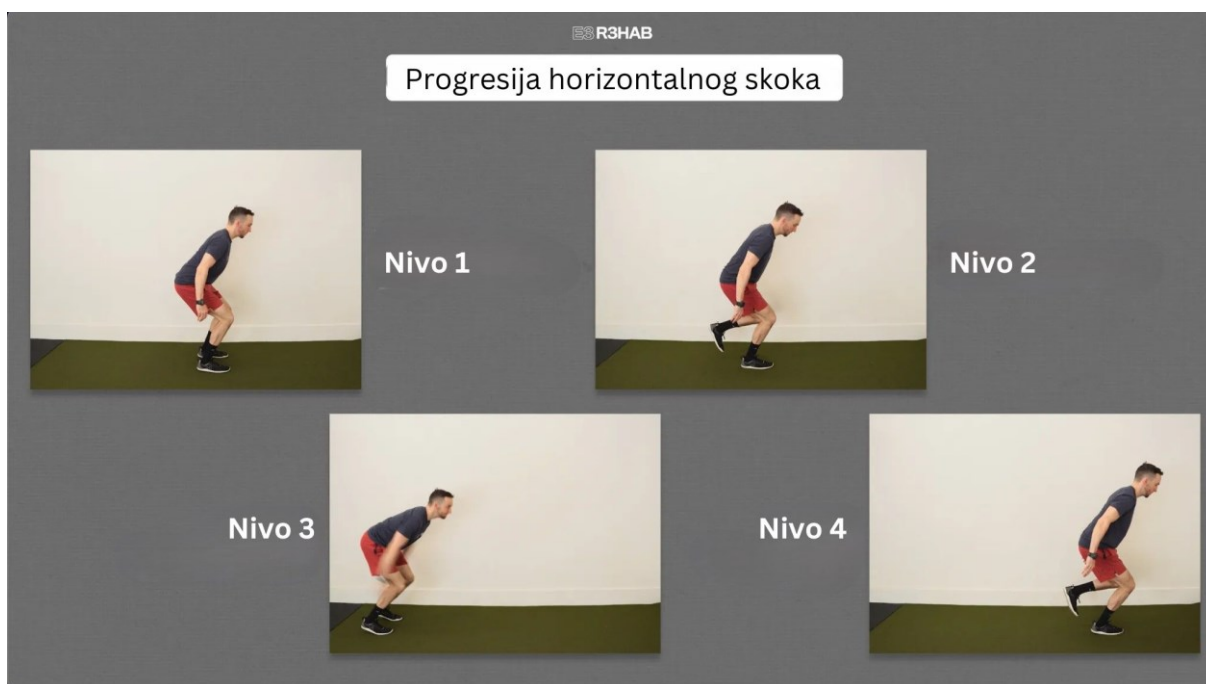Ključni dio RTS treninga je priprema sportaša za specifične zahtjeve njihovog sporta. Smatra se da to olakšava optimalni RTS, smanjuje rizik od ponovne ozljede i poboljšava performanse na RTS-u. Međutim, često postoji nedostatak pažnje na sportski specifičan trening i utvrđivanje je li sportaš dovoljno obnovio svoj sportsko-specifični profil. Sportaši moraju imati dovoljno fizičkog znanja da bi bili sposobni boriti se sa zahtjevima treninga i utakmice, te bili vrhunski u svojim sportovima. Koristeći nogomet kao primjer, ključne fizičke vještine razvijene su do visoke razine i mogu biti odlučujuće u nogometnoj izvedbi dok drugi fizički atributi moraju ispunjavati minimalne zahtjeve da bi se mogli nositi na određenoj razini (Bradley i sur., 2013).

U biti, model opisuje potrebu za povećanjem fokusa kasne faze rehabilitacije i RTS treninga prema ponovnom ostvarenju performansi, s učinkovitim radnim odnosima između sportaša i timova za izvedbu. Također je naglašena važnost posebnih stručnjaka za kasni stadij rehabilitacije i RTS trening za učinkovitu pripremu sportaša za RTS. Proces funkcionalnog oporavka u biti uključuje niz faza rehabilitacije (npr. rana, srednja i kasna faza rehabilitacije), s novim kontinuumom RTS treninga koji se sastoji od rehabilitacije na terenu (Slika 14) i postupni povratak timskom treningu, natjecateljskoj utakmici (Buckthorpe, Frizziero i Roi, 2018).




Slika 11. Prikaz progresije vertikalnog skoka

Izvor: <https://e3rehab.com/return-to-sport-rehab/>




Slika 12. Prikaz progresije horizontalnog skoka

Izvor: <https://e3rehab.com/return-to-sport-rehab/>



Slika 13. Prikaz jednostrukog skoka s jedne strane na drugu stranu i dijagonalnog skoka s jednom nogom

Izvor: <https://e3rehab.com/return-to-sport-rehab/>



Slika 14. Prikaz vježbe brze promjene pravca

Izvor: <https://e3rehab.com/return-to-sport-rehab/>

7. Komparativna analiza protokola različitog trajanja za rehabilitaciju ACL-a

Rehabilitacija nakon ozljede ili ACLR-a može se provoditi kroz različite protokole koji se razlikuju po trajanju, intenzitetu i ciljevima. Ova analiza uspoređuje kratkoročne, srednjoročne i dugoročne protokole rehabilitacije, razmatrajući njihove prednosti, nedostatke i indikacije za različite tipove pacijenata, kako bi se odabrao optimalan pristup oporavku (Wilk, Macrina, Reinold i Andrews, 2012).

Kod kratkoročnog protokola rehabilitacije ACL-a koji obično traje između tri i šest mjeseci fokusira se na brzo vraćanje pokretljivosti i osnovne snage koljena. Ovakav protokol je prikladan za pacijente koji nemaju visoke fizičke zahtjeve, poput starijih osoba ili onih koji se ne planiraju baviti intenzivnim fizičkim aktivnostima nakon oporavka. Glavni nedostatak ovog protokola je povećani rizik od ponovne ozljede jer protokol ne pruža dovoljno vremena za jačanje i stabilizaciju koljena, stoga se ne preporuča sportašima (Beynnon i sur., 2002). Srednjoročni protokol rehabilitacije ACL-a traje između šest i devet mjeseci, nudi uravnotežen pristup oporavku, s ciljem vraćanja snage, stabilnosti i funkcionalnosti koljena. Pruža se dovoljno vremena za oporavak, ali također se omogućuje relativno brz povratak svakodnevnim i sportskim aktivnostima na visokoj razini. Neki od nedostataka su duže vrijeme oporavka koje može utjecati na psihičko stanje pacijenata koji se brzo žele vratiti sportu, ali s druge strane srednjoročni protokol nije optimalan za vrhunske sportaše, jer im ne pruža maksimalnu pripremu za povratak u natjecateljski sport (Bradley i sur., 2013). Dugoročni protokoli rehabilitacije ACL-a traju devet mjeseci ili duže, te su osmišljeni za pacijente s visokim fizičkim zahtjevima, poput vrhunskih sportaša, te za one koji trebaju temeljit oporavak kako bi se smanjio rizik od ponovnih ozljeda. Najveća mana ovog protokola je produženi vremenski okvir koji može psihički i fizički utjecati na pacijente, jer može biti jako frustrirajuće za pacijente koji žele brz povratak vrhunskom sportu, ali i naporno zbog potrebe za stalnim treninzima (Shelbourne i Gray, 2009).

8. Zaključak

Cilj rada je bio prikazati protokole rehabilitacije prednje ukrižene sveze različitog trajanja. Protokoli rehabilitacije prednje ukrižene sveze (ACL) različitog trajanja imaju ključnu ulogu u postizanju potpunog oporavka koljena, povratku funkcionalnosti te smanjenju rizika od ponovnih ozljeda. U ovom radu analizirani su kratkoročni, srednjoročni i dugoročni rehabilitacijski protokoli, sa svrhom identifikacije njihovih prednosti, nedostataka i optimalne primjene za različite tipove pacijenata. Kratkoročni protokoli (do šest mjeseci) omogućuju brži povratak svakodnevnim aktivnostima i imaju prednost u smanjenju vremena oporavka. Međutim, njihov najveći nedostatak je povećani rizik od ponovnih ozljeda, osobito kod sportaša koji se vraćaju intenzivnim aktivnostima bez adekvatne stabilnosti i snage koljena. Srednjoročni protokoli (šest do devet mjeseci) pružaju uravnotežen pristup, omogućujući stabilniji oporavak i veću sigurnost kod povratka na sportske ili fizičke aktivnosti. Ovi protokoli su prikladni za većinu pacijenata jer nude dobru kombinaciju oporavka i funkcionalnosti, smanjujući rizik od ponovne ozljede, no zahtijevaju više vremena nego kratkotrajni pristupi. Dugoročni protokoli (više od devet mjeseci) pružaju najtemeljiti oporavak, omogućujući maksimalnu stabilnost, snagu i smanjenje rizika od ponovnih ozljeda. Iako su vremenski najzahtjevniji, posebno su korisni za profesionalne sportaše i pacijente s visokim fizičkim zahtjevima. Njihov glavni nedostatak je dugačka rehabilitacija, što može izazvati psihološke izazove i otežati pridržavanje programa. Usporedba ovih protokola pokazuje da optimalni odabir ovisi o individualnim potrebama pacijenata, njihovoj razini aktivnosti i ciljevima oporavka. Dok kratkoročni protokoli mogu biti dovoljni za manje aktivne osobe, srednjoročni i dugoročni protokoli osiguravaju dugoročniju stabilnost i funkcionalnost koljena, što je ključno za sportaše i aktivne pojedince. Zaključno, personalizirani pristup rehabilitaciji prednje ukrižene sveze, temeljen na specifičnim ciljevima pacijenta, ključan je za postizanje optimalnog oporavka.

9. Literatura

- Acevedo, R. J., Rivera-Vega, A., Miranda, G., i Micheo, W. (2014). Anterior cruciate ligament injury: identification of risk factors and prevention strategies. *Current sports medicine reports*, 13(3), 186–191. <https://doi.org/10.1249/JSR.0000000000000053>.
- Arendt, E. A., Brown, G. A. (2012). Non-contact ACL injury: can anatomic factors be used in screening at-risk athletes? Commentary on an article by Christopher J. Wahl, MD, et al.: An association of lateral knee sagittal anatomic factors with non-contact ACL injury: sex or geometry?. *The Journal of bone and joint surgery. American volume*, 94(3), e20. doi.org/10.2106/JBJS.K.01488.
- Bates, A., i Hanson, N. (1996). *Aquatic Exercise Therapy*.
- Beynon, B.D., Fleming, B.C., Johnson, R.J., Nichols, C.E., Renström, P.A.F.H., i Pope, M.H. Anterior cruciate ligament rehabilitation: A review of current literature. *Journal of Orthopaedic and Sports Physical Therapy*, 2002. doi: 10.2519/jospt.2002.32.4.192..
- Bizzini, M., Hancock, D., i Impellizzeri, F. (2012). Suggestions from the field for return to sports participation following anterior cruciate ligament reconstruction: soccer. *The Journal of orthopaedic and sports physical therapy*, 42(4), 304–312. <https://doi.org/10.2519/jospt.2012.4005>.
- Bradley, P. S., Carling, C., Gomez Diaz, A., Hood, P., Barnes, C., Ade, J., Boddy, M., Krstrup, P., i Mohr, M. (2013). Match performance and physical capacity of players in the top three competitive standards of English professional soccer. *Human movement science*, 32(4), 808–821. <https://doi.org/10.1016/j.humov.2013.06.002>.

- Brophy, R. H., Lowry, K. J. (2023). American Academy of Orthopaedic Surgeons Clinical Practice Guideline Summary: Management of Anterior Cruciate Ligament Injuries. *The Journal of the American Academy of Orthopaedic Surgeons*, 31(11), 531–537. doi.org/10.5435/JAAOS-D-22-01020.
- Brukner P, Clarsen B, Cook J, Cools A, Crossley K, Hutchinson M, McCrory P, Bahr R, i Khan K(Eds.), (2017), *Brukner & Khan’s Clinical Sports Medicine: Injuries*, Volume 1, 5e. McGraw-Hill Education. <https://csm.mhmedical.com/content.aspx?bookid=1970§ionid=168688260>
- Buckthorpe M, Frizziero A, Roi GS. Update on functional recovery process for the injured athlete: return to sport continuum redefined. *Br J Sports Med*. 2018. <https://doi.org/10.1136/bjsports-2018-099341>.
- Cavanaugh, J. T., i Powers, M. (2017). ACL Rehabilitation Progression: Where Are We Now?. *Current reviews in musculoskeletal medicine*, 10(3), 289–296. doi.org/10.1007/s12178-017-9426-3.
- Corrigan, J. P., Cashman, W. F., i Brady, M. P. (1992). Proprioception in the cruciate deficient knee. *The Journal of bone and joint surgery. British volume*, 74(2), 247–250. <https://doi.org/10.1302/0301-620X.74B2.1544962>.
- Decker, M. J., Torry, M. R., Noonan, T. J., Sterett, W. I., i Steadman, J. R. (2004). Gait retraining after anterior cruciate ligament reconstruction. *Archives of physical medicine and rehabilitation*, 85(5), 848–856. <https://doi.org/10.1016/j.apmr.2003.07.014>.
- DeLee, J., Drez, D., Miller, M. D., i Thompson, S. R. (2020). *DeLee, Drez, & Miller’s orthopaedic sports medicine : principles and practice*. Elsevier.

- Flynn, T. W., i Soutas-Little, R. W. (1995). Patellofemoral joint compressive forces in forward and backward running. *The Journal of orthopaedic and sports physical therapy*, 21(5), 277–282. <https://doi.org/10.2519/jospt.1995.21.5.277>.
- France, E. P., i Paulos, L. E. (1994). Knee Bracing. *The Journal of the American Academy of Orthopaedic Surgeons*, 2(5), 281–287. <https://doi.org/10.5435/00124635-199409000-00006>.
- Fulkerson, J. P., Shea, K. P. (1990). Disorders of patellofemoral alignment. *The Journal of bone and joint surgery. American volume*, 72(9), 1424–1429. Dostupno na: https://journals.lww.com/jbjsjournal/citation/1990/72090/disorders_of_patellofemoral_alignment_27.aspx.
- Grle, I., Grle, M. (2019). Rehabilitacija pacijenata nakon rekonstrukcije prednje križne sveze. *Zdravstveni Glasnik*, 9, 78–84. <https://doi.org/10.47960/2303-8616.2019.9.78>.
- Hame, S. L., Oakes, D. A., i Markolf, K. L. (2002). Injury to the anterior cruciate ligament during alpine skiing: a biomechanical analysis of tibial torque and knee flexion angle. *The American journal of sports medicine*, 30(4), 537–540. <https://doi.org/10.1177/03635465020300041301>.
- Harner, C. D., Irrgang, J. J., Paul, J., Dearwater, S., i Fu, F. H. (1992). Loss of motion after anterior cruciate ligament reconstruction. *The American journal of sports medicine*, 20(5), 499–506. <https://doi.org/10.1177/036354659202000503>.
- Hewett, T. E., i Myer, G. D. (2011). The mechanistic connection between the trunk, hip, knee, and anterior cruciate ligament injury. *Exercise and sport sciences reviews*, 39(4), 161–166. <https://doi.org/10.1097/JES.0b013e3182297439>.

- Ivančević, Martina (2018). Rehabilitacija nakon ozljede prednjeg križnog ligamenta koljena / Laktašić Žerjavić, Nadica (mentor). Zagreb, Medicinski fakultet u Zagrebu.
- Johansson, H., Sjölander, P., i Sojka, P. (1990). Activity in receptor afferents from the anterior cruciate ligament evokes reflex effects on fusimotor neurones. *Neuroscience research*, 8(1), 54–59. [https://doi.org/10.1016/0168-0102\(90\)90057-1](https://doi.org/10.1016/0168-0102(90)90057-1).
- Key, J Albert. THE CLASSIC: Diseases of Bones and Joints: Orthopedic Surgery1. Clinical Orthopaedics and Related Research 461():p 4-5, August 2007. doi: 10.1097/BLO.0b013e318123ebdd.
- Kruse, L. M., Gray, B., i Wright, R. W. (2012). Rehabilitation after anterior cruciate ligament reconstruction: a systematic review. *The Journal of bone and joint surgery. American volume*, 94(19), 1737–1748. doi.org/10.2106/JBJS.K.01246.
- Mary K. Mulcahey, MD, FAAOS (2022.). Anterior Cruciate Ligament (ACL) Injuries - OrthoInfo – AAOS Dostupno na: <https://orthoinfo.aaos.org/en/diseases--conditions/anterior-cruciate-ligament-acl-injuries/>.
- Myer, G.D., Ford, K.R., Paterno, M.V., Nick, T.G., i Hewett, T.E. (2008). The Effects of Generalized Joint Laxity on Risk of Anterior Cruciate Ligament Injury in Young Female Athletes. *The American Journal of Sports Medicine*, 36(6), 1073-1080. doi: 10.1177/0363546508314437.
- Neeraj S. International Epidemiology of Anterior Cruciate Ligament Injuries. *Ortho Res Online J.* 1(5). 2018. doi:10.31031/OPROJ.2018.01.000525.

Paterno, M. V., Rauh, M. J., Schmitt, L. C., Ford, K. R., i Hewett, T. E. (2014). Incidence of Second ACL Injuries 2 Years After Primary ACL Reconstruction and Return to Sport. *The American journal of sports medicine*, 42(7), 1567–1573. <https://doi.org/10.1177/0363546514530088>.

Paterno, M.V., Schmitt, L.C., Ford, K.R., Rauh, M.J., Myer, G.D., Huang, B., i Hewett, T.E. (2010). Biomechanical measures during landing and postural stability predict second anterior cruciate ligament injury after anterior cruciate ligament reconstruction and return to sport. *The American Journal of Sports Medicine*, 38(10), 1968-1978. doi: 10.1177/0363546510376053.

Pinczewski, L. A., Lyman, J., Salmon, L. J., Russell, V. J., Roe, J., i Linklater, J. (2007). A 10-year comparison of anterior cruciate ligament reconstructions with hamstring tendon and patellar tendon autograft: a controlled, prospective trial. *The American journal of sports medicine*, 35(4), 564–574. <https://doi.org/10.1177/0363546506296042>.

Risberg, M.A., Lewek, M., i Snyder-Mackler, L. "A systematic review of evidence for anterior cruciate ligament rehabilitation: How much and what type? *Journal of Orthopaedic and Sports Physical Therapy*, 2004. doi: 10.2519/jospt.2004.34.4.155.

Schwartz, R. E., Asnis, P. D., Cavanaugh, J. T., Asnis, S. E., Simmons, J. E., i Lasinski, P. J. (1991). Short crank cycle ergometry. *The Journal of orthopaedic and sports physical therapy*, 13(2), 95–100. <https://doi.org/10.2519/jospt.1991.13.2.95>.

Shelbourne, K.D., Gray, T. (2009). *Anterior Cruciate Ligament Reconstruction with Autogenous Patellar Tendon Graft Followed by Accelerated Rehabilitation: A Two- to Nine-Year Follow-up*. *The American Journal of Sports Medicine*, 27(6), 777-784. doi: 10.1177/03635465990270061001.

- Shelbourne, K.D., i Nitz, P. Accelerated rehabilitation after anterior cruciate ligament reconstruction. *Journal of Orthopaedic and Sports Physical Therapy*, 1990. doi: 10.2519/jospt.1990.12.5.190.
- Shelbourne, K.D., i Nitz, P. (1990). Accelerated rehabilitation after anterior cruciate ligament reconstruction. *The American Journal of Sports Medicine*, 18(3), 292-299. doi: 10.1177/036354659001800316.
- Tyler, T. F., McHugh, M. P., Gleim, G. W., i Nicholas, S. J. (1998). The effect of immediate weightbearing after anterior cruciate ligament reconstruction. *Clinical orthopaedics and related research*, (357), 141–148. <https://doi.org/10.1097/00003086-199812000-00019>.
- van Grinsven, S., van Cingel, R. E., Holla, C. J., i van Loon, C. J. (2010). Evidence-based rehabilitation following anterior cruciate ligament reconstruction. *Knee Surgery, Sports Traumatology, Arthroscopy*, 18(8), 1128-1144. doi:10.1007/s00167-009-1027-2.
- Wilk, K.E., Macrina, L.C., Reinold, M.M., i Andrews, J.R. (2012). Rehabilitation of the Thrower's Elbow. *Clinics in Sports Medicine*, 31(4), 627-646. doi: 10.1016/j.csm.2012.07.006.
- Wilk, K.E., Macrina, L.C., Reinold, M.M., i Andrews, J.R. (2012). *Rehabilitation after anterior cruciate ligament reconstruction in the athlete*. *Clinics in Sports Medicine*, 31(4), 629-641. doi: 10.1016/j.csm.2012.07.004.
- Yu, B., Garrett, W. E. (2007). Mechanisms of non-contact ACL injuries. *British journal of sports medicine*, 41 Suppl 1(Suppl 1), i47–i51. doi.org/10.1136/bjism.2007.037192.

10. Prilozi

Slika 1. Prikaz prednje ukrižene sveze (ACL-a) Dostupno na: <https://www.mayoclinic.org/diseases-conditions/acl-injury/symptoms-causes/syc-20350738>

Slika 2. Prikaz klasifikacije ozljede ACL-a Dostupno na: <https://www.knee-pain-explained.com/kneesprain.html>

Slika 3. Prikaz ortoze za koljeno Dostupno na: <https://mojaortopedija.hr/proizvod/univerzalna-ortoza-za-stabilizaciju-koljena/>

Slika 4. Prikaz punog opsega pokreta koljena u fleksiji i ekstenziji izražena u stupnjevima Dostupno na: <https://orthofixar.com/special-test/knee-range-of-motion-test/>

Slika 5. Prikaz vježbe: pasivno produljeno istezanje pri niskom opterećenju pomoću smotanog ručnika ispod gležnja Dostupno na: https://www.researchgate.net/figure/Passive-low-load-prolonged-stretching-utilizing-a-rolled-towel-under-the-ankle_fig1_318989412

Slika 6. Prikaz vježbe: aktivno potpomognuta fleksija/ekstenzija koljena Dostupno na: https://www.researchgate.net/figure/Active-assisted-knee-flexion-extension_fig4_318989412

Slika 7. Prikaz bicikla s kratkom ručicom Dostupno na: https://www.researchgate.net/figure/Short-crank-bicycle_fig5_318989412

Slika 8. Prikaz podvodne trake za trčanje Dostupno na: https://www.researchgate.net/figure/Underwater-treadmill-Hudson-Aquatic-Systems-LLC-Angola-IN_fig7_318989412

Slika 9. Prikaz sustava dinamičke ravnoteže Dostupno na: https://www.researchgate.net/figure/Dynamic-balance-system-Biodex-Corporation-Shirley-NY_fig10_318989412

Slika 10. Prikaz vježbe 8" koraka prema dolje Dostupno na: https://www.researchgate.net/figure/Forward-step-down-exercise-off-an-8-step_fig11_318989412

Slika 11. Prikaz progresije vertikalnog skoka Dostupno na: <https://e3rehab.com/return-to-sport-rehab/>

Slika 12. Prikaz progresije horizontalnog skoka Dostupno na: <https://e3rehab.com/return-to-sport-rehab/>

Slika 13. Prikaz jednostrukog skoka s jedne strane na drugu stranu i dijagonalnog skoka s jednom no-gom Dostupno na: <https://e3rehab.com/return-to-sport-rehab/>

Slika 14. Prikaz vježbe brze promjene pravca Dostupno na: <https://e3rehab.com/return-to-sport-rehab/>