

BIOMEHANIČKA ANALIZA HODA 6 MJESECI NAKON REKONSTRUKCIJE PREDNJEG KRIŽNOG LIGAMENTA

Došlić, Ljudevit

Master's thesis / Specijalistički diplomski stručni

2024

Degree Grantor / Ustanova koja je dodijelila akademski / stručni stupanj: **University of Applied Sciences Ivanić-Grad / Veleučilište Ivanić-Grad**

Permanent link / Trajna poveznica: <https://um.nsk.hr/um:nbn:hr:258:598293>

Rights / Prava: [In copyright](#)/[Zaštićeno autorskim pravom.](#)

Download date / Datum preuzimanja: **2025-02-05**



Repository / Repozitorij:

[Repository of University of Applied Sciences Ivanić-Grad](#)



VELEUČILIŠTE IVANIĆ - GRAD

STRUČNI DIPLOMSKI STUDIJ

PROTETIKA, ORTOTIKA I ROBOTIKA U FIZIOTERAPIJI

(studij za stjecanje akademskog naziva: mag. physioth.)

Ljudevit Došlić

**BIOMEHANIČKA ANALIZA HODA 6 MJESECI
NAKON REKONSTRUKCIJE PREDNJEG
KRIŽNOG LIGAMENTA**

diplomski rad

Mentor:

mag.cin.pred., Krešimir Šoš

(potpis studenta)

(potpis mentora)

Ovim potpisima se potvrđuje da je ovo završena verzija (Biomehanička analiza hoda 6 mjeseci nakon rekonstrukcije prednjeg križnog ligamenta) diplomskog rada koja je obranjena pred Povjerenstvom te da je ova tiskana verzija istovjetna elektroničkoj verziji predanoj u digitalni repozitorij Veleučilišta Ivanić-Grad.

BIOMEHANIČKA ANALIZA HODA 6 MJESECI NAKON REKONSTRUKCIJE PREDNJEG KRIŽNOG LIGAMENT

Sažetak

Cilj rada je prikazati biomehaničke parametre hoda snimljene 6 mjeseci nakon ACLR-a na profesionalnoj rukometašici te na temelju tih podataka predložiti moguće smjernice u korekciji tih parametara. Ovaj rad se sastoji od dva dijela: teoretski dio i istraživački dio – prikaz slučaja. U prvom dijelu prikazane su: faze hoda, biomehanika lokomotornog sustava čovjeka, anatomija koljena, biomehanika koljena, anatomija ACL-a, biomehanika ACL-a, mehanizmi nastanka ozljede ACL-a, epidemiologija, operativni i konzervativni pristup liječenju i na koji način se može raditi rekonstrukcija ACL-a. Koljeno je kompleksan zglob sa puno mekih struktura unutar i oko zgloba. Najčešća ozljeda u koljenu je ozljeda ACL-a. Četiri su najčešća mehanizma nastanka ozljede: mehanizam nagle deceleracije, mehanizam iznenadne i jake hiperekstenzije, mehanizam iznenadne i jake promjene smjera, mehanizam doskoka na puno i fiksirano stopalo. Žene imaju veći rizik od rupture ACL-a. Liječenju se može pristupiti operativno i konzervativno. Sportaši najčešće biraju operativno liječenje jer se žele vratiti bavljenju sportom. ACL se sastoji od tri snopa – anteromedijalni, posterolateralni i intermedijalni. Hvatište na femuru se nalazi na posteromedijalnom dijelu lateralnog kondila, a hvatište na tibii se nalazi između lateralnog i medijalnog kondila, ali s anteriorne strane interkodilarne jame. Glavne zadaće ACL-a su: prijeći anteriornu translaciju tibie, unutarnju rotaciju tibie i valgus poziciju koljena. U radu je prikazan jedan slučaj ACLR-a. Promatrani i analizirani su kinematika i EMG hoda 6 mjeseci nakon operacije. Utvrđene su asimetrije na temelju kojih smo donijeli određene zaključke o samoj rehabilitaciji. Biomehanička analiza hoda je svakako preporučljiva za bolje i kvalitetnije praćenje razvoja rehabilitacije i u konačnici za što raniji i sigurniji povratak sportu.

Ključne riječi: kinematika, EMG analiza hoda, prostorno-vremenski parametri hoda, ruptura, ozljede koljena u sportu.

BIOMECHANICAL GAIT ANALYSIS 6 MONTHS AFTER ANTERIOR CRUCIATE LIGAMENT RECONSTRUCTION

Summary

The aim of the paper is to present the biomechanical gait parameters recorded 6 months after ACLR on a professional handball player and, based on these data, to propose possible guidelines for the correction of these parameters. This work consists of two parts: a theoretical part and a research part - a case report. The first part presents: phases of walking, biomechanics of the human locomotor system, anatomy of the knee, biomechanics of the knee, anatomy of the ACL, biomechanics of the ACL, mechanisms of ACL injury, epidemiology, operative and conservative approach to treatment and how it can do ACL reconstruction. The knee is a complex joint with many soft structures inside and around the joint. The most common knee injury is an ACL injury. There are four most common mechanisms of injury: mechanism of sudden deceleration, mechanism of sudden and strong hyperextension, mechanism of sudden and strong change of direction, mechanism of landing on full and fixed foot. Women have a higher risk of ACL rupture. The treatment can be approached operatively and conservatively. Athletes most often choose operative treatment because they want to return to playing sports. The ACL consists of three bundles – anteromedial, posterolateral and intermediate. The grip on the femur is located on the posteromedial part of the lateral condyle, and the grip on the tibia is located between the lateral and medial condyles, but on the anterior side of the intercondylar fossa. The main tasks of the ACL are: prevention of anterior translation of the tibia, internal rotation of the tibia and valgus position of the knee. In the paper, one case of ACLR is presented. Gait kinematics and EMG were observed and analyzed 6 months after surgery. Asymmetries were identified, on the basis of which we reached certain conclusions about the rehabilitation itself. Biomechanical analysis of gait is certainly recommended (for better and better monitoring; for better monitoring) of the development of rehabilitation and ultimately for an earlier and safer return to sports.

Key words: kinematics, EMG gait analysis, spatio-temporal parameters of gait, rupture, knee injuries in sports.

Sadržaj

1. UVOD	1
2. BIOMEHANIKA LOKOMOTORNOG SUSTAVA	3
3. HOD	4
3.1 Parametri hoda	4
3.2 Faze hoda	4
3.2.1 Faza oslonca	5
3.2.2 Faza njihanja	6
4. EPIDEMIOLOGIJA (M/Ž)	7
5. KOLJENI ZGLOB	8
5.1 Anatomija koljena	8
5.2 Biomehanika koljenog zgloba	10
5.3 Muskulatura koljena	13
5.4 Ligamenti koljena	13
5.5 Vaskularizacija i inervacija koljenog zgloba	14
6. PREDNJI KRIŽNI LIGAMENT	16
6.1 Anatomija prednjeg križnog ligamenta	16
6.2 Vaskularizacija i inervacija prednjeg križnog ligamenta	18
6.3 Histološka građa prednjeg križnog ligamenta	18
6.4 Biomehanika prednjeg križnog ligamenta	19
6.5 Mehanizam nastanka ozljede prednjeg križnog ligamenta	21
6.6 Rizični čimbenici	23
6.7 Klinička slika	23
6.8 Dijagnostika	24
6.8.1 Test prednje ladice	25
6.8.2 Lachmanov test	26
6.8.3 Pivot shift test	27
6.8.4 Jerk-test	28
6.8.5 Test poluge (Lever sign)	28
6.8.6 Stres radiografija	29
6.8.7 Artrometrija	29
6.8.8 Artroskopija koljena	29
7. LIJEČENJE	30
7.1 Konzervativno	30
7.2 Operativno	31

7.3	Rekonstrukcija prednjeg križnog ligamenta	32
7.4	Vrste transplantata prednjeg križnog ligamenta	35
8.	FIZIOTERAPIJSKI POSTUPCI	37
9.	CILJEVI I HIPOTEZE RADA	38
10.	METODE	39
11.	PRIKAZ SLUČAJA	40
12.	REZULTATI	43
13.	RASPRAVA	49
14.	ZAKLJUČAK	53
15.	LITERATURA	55
16.	PRILOZI	67

Kratice

ACL – anterior cruciate ligament

ROM – range of motion

m. – musculus

a. – arteria

aa. – arteries

v. – vena

n. – nervus

AM – anteromedijalni

PL – posterolateralni

CSA – cross sectional area

CNS – central nervous system

N – newton

mm – milimetar

AP – anteroposteriorno

LL – laterolateralno

UZV – ultrazvuk

CT – kompjutorizirana tomografija

RTG – rentgen

MR – magnetska rezonanca

SB – single bundle

DB – double bundle

TT – transtibijalna

EMG – elektromiografija

m/s – metar u sekundi

sec. – sekunda

cm – centimetar

ACLR – anterior cruciate ligament reconstruction

LASI – left spina iliaca anterior superior

RASI – right spina iliaca anterior superior

LPSI – left spina iliaca posterior superior
RPSI – right spina iliaca posterior superior
SACR – sakralna kralježnica
LTHI – left thigh (lijeva natkoljenica)
RTHI – right thigh (desna natkoljenica)
LKNE – left knee (lijevo koljeno)
RKNE – right knee (desno koljeno)
LTIB – left tibia (lijeva goljenica)
RTIB – right tibia (desna goljenica)
LANK – left ankle (lijevi gležanj)
RANK – right ankle (desni gležanj)
LHEE – left heel (lijeva peta)
RHEE – right heel (desna peta)
LTOE – left toe (lijevi nožni prst)
RTOE – right toe (desni nožni prst)

1. UVOD

Koljeno omogućava čovjeku hodanje, penjanje uz stepenice, trčanje, skakanje, okretanje. Upravo zbog koljena, čovjek može napraviti čučanj, podignuti veliki teret. zahvaljujući njemu, čovjek može plivati, voziti bicikl, skijati, plesati itd. Koljeno radi puno i naporno kako bi čovjek mogao obavljati svakodnevne aktivnosti i baviti se sportom. „Prosječan čovjek dnevno napravi od 12 000 – 15 000 koraka.“ (Scott, 1996).

Kroz povijest prvi puta se anatomske opis križnih ligamenata pojavljuje već 3000 godina pr. Kr. (Davarinos i sur., 2014) Naziv križni ligamenti prvi je upotrijebio Claudius Galen iz Pergama u vremenu 129-199 godine pr. Kr. (Snook, 1983)

Najpoznatijom i najčešćom sportskom ozljedom smatra se upravo ozljeda prednjeg križnog ligamenta, stoga je jedan od najčešćih operativnih zahvata u sportskoj medicini rekonstrukcija ACL-a. Pojavljuje se kod profesionalnih sportaša i kod fizički aktivnih osoba. ACL ima ključnu ulogu u stabilizaciji samog koljena, stoga njegovom rupturom dolazi do velikih ograničenja u funkcionalnom smislu pa se tako narušava i kompletna kvaliteta života pacijenta. Operativnim putem se u današnje vrijeme može vrlo uspješno rješavati problematika ACL-a, ali se od pacijenta traži strpljenje zbog oporavka i rehabilitacije koja traje od 6 mjeseci do godinu dana, ovisno o tome koliko je kompleksna bila operacija. (Walden i sur., 2015)

Tu do izražaja dolazi biomehanička analiza hoda. Iza rupture ACL-a i postoperativno se mijenja biomehanika kretanja. Dolazi do većih oscilacija, odstupanja od nekakvih normalnih vrijednosti opsega pokreta (ROM), kinematike zglobova kuka i koljena. Također dolazi do određenih asimetrija u kinematici ozlijeđene i zdrave noge prilikom hoda i kretanja. Analizom biomehanike hoda za vrijeme rehabilitacije možemo poboljšati i ubrzati tijek rehabilitacije. (Abulhasan i Grey, 2017) Važno je na vrijeme uočiti te asimetrije i odstupanja te ih čim prije korigirati kako ne bi došlo do reozljede, reoperacije, produženog trajanja rehabilitacije, a u konačnici i kako ne bi rušili pacijentu motivaciju za oporavkom i povratku sportskim aktivnostima. Već šest mjeseci postoperativno sportaš bi trebao biti spreman za povratak sportskim aktivnostima, ali još uz veliku dozu opreznosti. Nikada taj zamijenjeni ACL neće biti isti kao i nativni ACL. Stoga je važno obratiti pozornost i na sve navedene biomehaničke parametre kako bi se na vrijeme reagiralo i korigiralo asimetrije i odstupanja koja mogu dovesti do reozljede. (Šentija, 2015)

Važno je napomenuti kako i operater ima veliku odgovornost te da ne leži sve na dobroj i kvalitetnoj rehabilitaciji. Operater može prišiti rekonstruirani ACL anteriornije ili posteriornije kao i lateralnije ili medijalnije nego što bi trebalo biti i samo taj jedan milimetar može promijeniti cijelu biomehaniku pokreta u koljenu. O tom položaju prišivanja rekonstruiranog ACL-a ovisi koliko će trajati „novi ACL“ te hoće li doći do reozljede i reoperacije. Ovim istraživanjem ćemo pokušati potvrditi ili poboljšati rehabilitacijske protokole nakon rekonstrukcije ACL-a. Primjenom biomehantičke analize hoda mogu se detektirati neki nedostaci u rehabilitacijskom procesu, a koji se standardnim kliničkim testovima i vizualno teško mogu ili ne mogu detektirati. Nadamo se kako će rezultati dobiveni ovim radom doprinijeti ne samo u teoretskoj, već i u praktičnoj primjeni u kliničkom radu sa sportašima, pacijentima. (Vaianti i sur., 2017) Cilj rada je prikazati biomehantičke parametre hoda snimljene 6 mjeseci nakon ACLR-a na profesionalnoj rukometašici te na temelju tih podataka predložiti moguće smjernice u korekciji tih parametara.

2. BIOMEHANIKA LOKOMOTORNOG SUSTAVA

Biomehanika je grana mehanike koja se bavi proučavanjem zakona mehanike na živim bićima, konkretno u ovom slučaju mehanika kretanja čovjeka. (Ruszkowski, 1989) Lokomotorni sustav čovjeka je građen od: kostiju, ligamenata, tetiva, hrskavica, mišića i zglobova. Os vrtnje i bilo kojeg pokreta koji čovjek izvodi se uvijek nalazi u nekom zglobu. Zglobovi su ključ za izvođenje pokreta. (Huston, 2008) Zglob se sastoji od dva zglobna tijela i u načelu se uvijek jedno zglobno tijelo pokreće oko drugog, tj. jedno zglobno tijelo miruje, dok se drugo kreće. Kako bi izveli neki pokret moramo to napraviti kroz sistem poluga. Cijeli skelet je građen na temelju sistema poluga. Kostii predstavljaju krak poluge, zglobovi su oslonci. Kako bi napravili pokret ili pomaknuli krak/kost moramo primjeniti silu. Tu silu primjenjujemo kroz kontrakciju mišića koja se putem tetive na hvatištu prenosi na kost. Ta primjenjena sila mora biti veća od sile otpora kako bi ostvarili pokret. (Platzer, 2003) Silu otpora čini sama težina uda ili dijela tijela, ali i sila teža. Sila teža djeluje na čovjeka kao i na svu okolinu. Stoga ako želimo balans, zadržati ud u nekom položaju, potrebno je da su sila otpora i primjenjena sila u ravnoteži. (Jurko i sur. 2015)

3. HOD

Hod je niz ravnomjernih i naizmjeničnih koordiniranih pokreta udova i trupa s ciljem premještanja s jednog mjesta na drugo u prostoru. (Padovan i sur., 1992) Jedan ciklus hoda je definiran kao vremensko razdoblje između 2 inicijalna kontakta istog stopala. Za normalan hod mišićni, koštani i neurološki sustav moraju raditi u sinergiji. Osoba mora imati: normalan ROM zglobova kuka, koljena i gležnja, dobru koordinaciju i balans mišića trupa, zdjelice i nogu, normalan mišićni tonus, normalnu recipročnu inervaciju, normalne ekvilibrijske reakcije te normalnu posturalnu kontrolu. (Chapman, 2008; Uzelac, 2015)

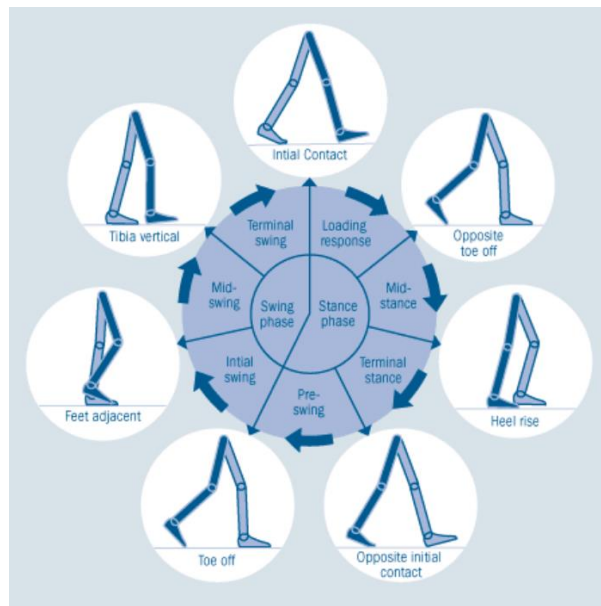
3.1 Parametri hoda

Parametri hoda su slijedeći: centar gravitacije, baza oslonca, duljina koraka, duljina dvostrukog koraka, frekvencija hoda, brzina hoda, oscilacije zdjelice, rotacije zdjelice. Kako bi se moglo govoriti o normalnom hodu za svaki od ovih parametara postoje norme, granice unutar kojih se kreću njihove vrijednosti. Ukoliko su te vrijednosti izvan ovih predviđenih to je patološko stanje, tj. dolazi do odstupanja od prosječnih vrijednosti. Centar gravitacije se nalazi 5 centimetara ispred drugog sakralnog kralješka, pri osloncu obje noge centar gravitacije nalazi se između dva stopala, dok pri osloncu jedne noge centar gravitacije nalazi se iza, a zatim ispred opterećene noge. Baza oslonca je područje između i ispod stopala, djeca i starije osobe imaju širu bazu oslonca. Duljina koraka je razmak između kontaktnih točaka suprotnih nogu, a iznosi 35-41 centimetar te varira prema spolu, godištu, umoru i boli. Duljina dvostrukog koraka je udaljenost između kontaktnih točaka iste noge. Frekvencija hoda iznosi 90-120 koraka u minuti te se smanjuje u starosti i u patologiji. Brzina hoda je individualna, a srednja brzina iznosi 82 metra u minuti. Žene imaju veću frekvenciju hoda, a manju dužinu koraka. Oscilacije zdjelice podrazumijevaju pomak zdjelice gore-dolje, lijevo-desno pa tako okomiti pomak zdjelice iznosi oko 5 cm, najveći je u vrijeme međufaze, a najmanji za vrijeme dvostrukog oslonca. Lateralni pomak zdjelice je 2.5 do 5 cm, najveći je u međufazi, a najmanji pri osloncu na obje noge. Rotacija zdjelice iznosi oko 8 stupnjeva. (Burnfield i Powers, 2006; Kelava, 2015)

3.2 Faze hoda

Hod se dijeli u dvije veće faze koje se onda još granaju na podfaze, a to su faza oslonca i faza njihanja. Faza oslonca započinje inicijalnim kontaktom stopala, a završava kada se stopalo odvaja od podloge te obuhvaća 60 % ciklusa hoda i dijeli se u pet podfaza (inicijalni kontakt, odgovor na opterećenje, među faza, završna faza i predzamah). Faza njihanja započinje kada se

stopalo i prsti odvajaju od podloge, a završava kontaktom pete te obuhvaća 40 % ciklusa hoda i dijeli se u tri podfaze (inicijalno njihanje, među njihanje i završno njihanje). (Chapman, 2008)



Slika 1 Ciklus hoda po fazama

[Izvor: <https://repozitorij.unizg.hr/islandora/object/kif:74/preview>]

3.2.1 Faza oslonca

Inicijalni kontakt je trenutak kada peta prednje noge dodirne podlogu. Fleksijom kuka, ekstenzijom koljena i dorzalnom fleksijom stopala omogućen je iskorak nogom, dok se stražnja noga opire o podlogu prednjim dijelom stopala i palcem (ona je u završnoj fazi).

Odgovor na opterećenje je prvi interval dvostrukog oslonca i počinje kada je stopalo prednje noge u punom kontaktu s podlogom, a stražnja noga se odiže od podloge u položaj za zamah (ona je u fazi predzamaha) – ova faza važna je za apsorpciju šoka i prijenos tijela naprijed.

U međufazi prednja noga sama nosi težinu tijela i omogućava stabilnost trupa, stopalo stražnje noge odiže se od podloge i fleksijom kuka i koljena pokreće prema naprijed. U ovoj fazi subtalarni zglob se nalazi u potpunoj supinaciji odnosno zaključanoj poziciji, što omogućava propulziju težine tijela.

U završnoj fazi stražnja noga je sada naprijed petom na podlozi, a prva noga ekstenzirana u kuku. Težina tijela prenosi se na kontralateralnu stranu.

Predzamah je drugi interval dvostrukog oslonca koji označava kontakt punog stopala s podlogom, fleksiju kuka, koljena i plantarnu fleksiju stopala i podizanje palca druge noge. (Uzelac, 2015)

3.2.2 Faza njihanja

Inicijalno njihanje započinje kada se stopalo podiže od podloge i završava kada je stopalo u njihanju nasuprot stopala u osloncu. Akceleraciju stopala naprijed pomaže fleksija kuka, koljena i dorzalna fleksija stopala.

U međunjihanju noge su međusobno paralelne, noga u njihanju prolazi uz nogu u osloncu, daljnjom fleksijom kuka dospije ispred, koljeno se ekstendira, a gležanj je u položaju dorzalne fleksije do neutralnog položaja.

U završnom njihanju noga u njihanju se usporava i priprema za inicijalni kontakt s tlom. Za deceleraciju važni su odnosi kvadricepsa, koji kontrolira ekstenziju koljena i hamstringsa koji kontrolira fleksiju kuka. (Mock i Sweeting, 2007)

4. EPIDEMIOLOGIJA (M/Ž)

Ozljede koljena su česta pojava u sportu, a upravo ozljeda prednjeg križnog ligamenta dominira po učestalosti ozljeda koljena u sportu, ali i u sportu općenito. Sportovi u kojima se događaju ozljede prednjeg križnog ligamenta: nogomet, rukomet, košarka, tenis, odbojka, skijanje. (Harmon i Lloyd, 2000) Ozljede ACL-a se događaju sve češće u mlađim populacijama (od 15 do 25 godina). Ozljeda ACL-a se događa 4 do 6 puta češće kod žena. (Schnurrer-Luke-Vrbanić i sur., 2007) Neki od razloga zašto su žene podložnije ovoj ozljedi su: proprioceptivni deficit, slabija muskulatura, anatomija zdjelice (šira zdjelica s pojačanim varusom kuka, valgusom koljena i pronacijom stopala), uža interkondilarna širina, razlike u mehanici promjene smjerova i samih doskoka i pokreta u koljenom zglobu. Što je osoba viša, to je interkondilarna širina veća. Kako je interkondilarni prostor uži, to je i sami ligament kraći te može podnositi manja opterećenja. (Zebić, 2018) Zanimljiv je podatak kako 78 posto ozljeda ACL-a kod sportašica nastaje beskontaktno. Najčešće ozljeda ACL-a nastaje beskontaktno. (Kiapour i Murray, 2014) Pojavnost ove ozljede je 29 do 38 na 100 000 ljudi, ali ove brojke su dobivene samo sumiranjem ozljeda u zemljama: Novi Zeland, Švedska, Njemačka, Danska, Norveška i SAD. (Neeraj, 2018; Griffin i sur., 2020) Kod ženskih sportašica ozljeda ACL-a je češća na umjetnim unutarnjim podovima, nego na podovima od prirodnog drva. (Yool i sur., 2014) Kod muških sportaša u nogometu duži čepovi na kopačkama uzrokuju češće ozljedu ACL-a jer duži čepovi na kopačkama rade veći torzijski otpor bez obzira na kakvoj se podlozi igra. (Joseph i sur., 2013) Za vrijeme rasta u adolescenciji rastu i femur i tibia te se time povećava obrtni moment između njih, što za posljedicu ima veću nestabilnost zgloba. Kod muških sportaša ta nestabilnost se nadoknadi jačom muskulaturom i ukočenosti, dok se kod ženskih sportašica češće događa ozljeda ACL-a zbog manje muskulature. (Kaeding i sur., 2017)

5. KOLJENI ZGLOB

5.1 Anatomija koljena

Koljeno je najveći zglob u ljudskom tijelu, a isto tako i najveći zglob mišićno-koštanog sustava, koji podupire tjelesnu težinu i svima nama olakšava kretanje. Najkompleksnije je građe i najčešće se ozljeđuje. Pripada sinovijalnim zglobovima. (Malagelada i sur., 2015) Koljeni zglob je podijeljen na zglobnu šupljinu, zglobnu čahuru i zglobne plohe. Zglobna čahura obuhvaća i štiti sve strukture u zglobu, a građena je od fibrozne i sinovijalne membrane. (Evans, 2009) Sinovijalna membrana proizvodi i aplicira tekućinu kojoj je zadaća hraniti i držati podmazanu zglobnu hrskavicu. (Fanghaenel i sur. 2009)

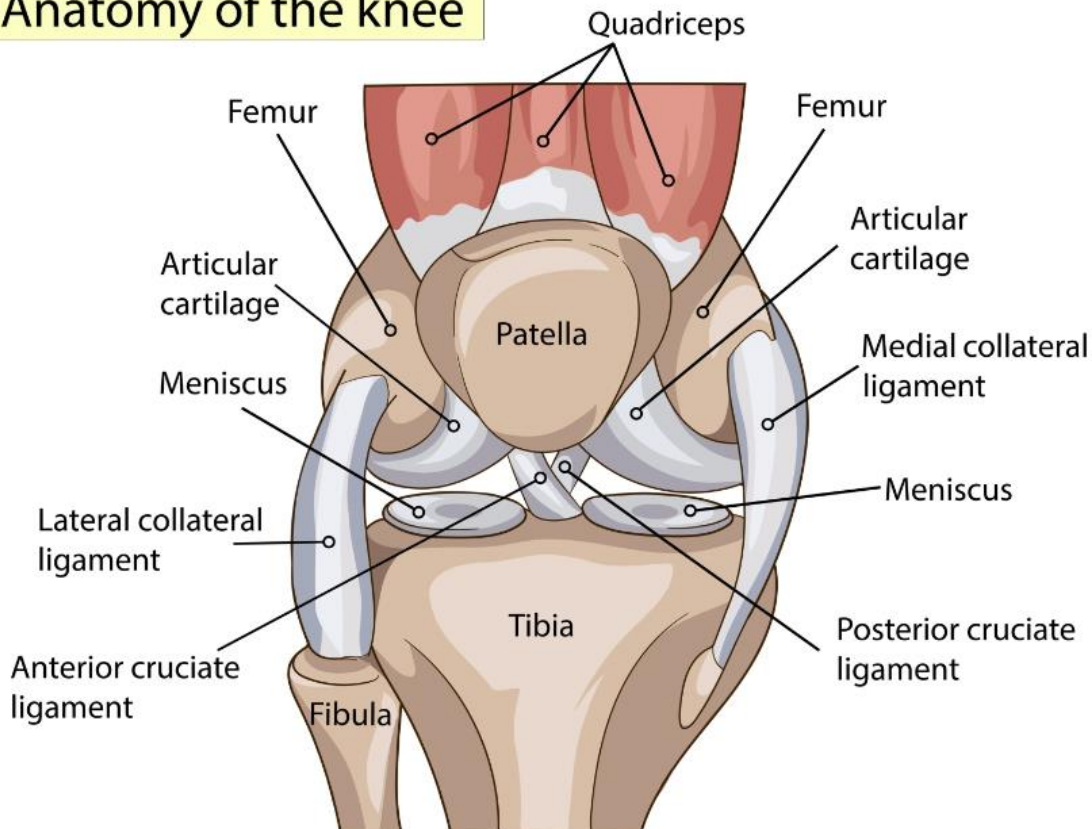
Koljeno se sastoji se od tri kosti: patela, tibia i femur te od dva zgloba – tibiofemoralni i patelofemoralni zglob. (Jalšovec, 2018) Patela (iver) je najveća sezamska kost koja je uklopljena u tetivi četveroglavog mišića - m. kvadriceps femoris, a smještena je na prednjoj strani koljena. (Pećina i sur., 2000) Bedrena kost najjača je i najdulja kost u ljudskom tijelu koja kreće od zgloba kuka i završava u koljenom zglobu. (Dubravčić-Šimunjak, 2021) Distalni dio bedrene kosti deblji je od proksimalnog te završava velikim zaobljenim glavicama među kojima je duboka međuzglavačna jama. Goljениčna kost sudjeluje u tvorbi koljenog i gornjega nožnog zgloba, dok lisna kost ne tvori koljeno, već samo nožni zglob. (Platzer, 2011) Tibiofemoralni zglob je jedan od najsloženijih zglobova u ljudskom tijelu i podnosi najveću težinu, a njegovi glavni dijelovi su femur, tibia, zglobne hrskavice, menisci i ligamenti. Patelofemoralni zglob čine patela i femur. (Smiljanić, 2003)

Između anatomskih struktura koljena se nalaze burze (male sluzne vrećice) koje smanjuju trenje pri izvođenju pokreta. (Chung, 2019) Konveksni dio zgloba čine kondili femura, a konkavni su kondili tibie. Kontaktna površina u tibiofemoralnom zglobu nije velika te je zbog tog u ovom zglobu omogućen velik ROM. (Uremović i sur., 2018) Kako bi zglob bio stabilan potreban je sinergijski rad i djelovanje svih stabilizacijskih struktura koljena, aktivnih i pasivnih. (Keros, Pećina, 2006) U aktivne ubrajamo mišićne tetive, dok u pasivne ubrajamo ligamente, hrskavice i meniskuse. (Pećina, 1982) Prednji i stražnji križni ligamenti su 2 kratka i jaka ligamenta koja se križaju jedan ispred drugoga u sredini zgloba te su 2 najvažnija ligamenta za održavanje stalnog dodira zglobnih ploha. (Rotim i sur., 2017) Medijalni i lateralni kolateralni ligamenti sprječavaju valgus/varus koljena kao i hiperekstenziju te rotacije koljena kada je zglob u ekstenziji. (Pećina i sur., 2019)

Meniskusi su vezivno-hrskavične polumjesečaste tvorbe. (Fox i sur., 2015) Oni povećavaju kontaktnu površinu zglobnih ploha i ravnomjerno raspoređuju težinu. Na taj način pružaju bolju stabilnost zglobu u različitim pozicijama, a posebice osiguravaju rotatornu stabilnost. (Abulhasan i Grey, 2017) Također služe za amortizaciju i ublažavanje pritiska i udaraca u zglobne plohe prilikom kretanja te održavaju kongruentnost zglobnih ploha u svakom momentu pokreta. Kada se koljeno ispruža u ekstenziju meniskusi se pomiču prema naprijed, a kada se koljeno pregiba meniskusi idu prema nazad. (Miller i sur., 2017) Lateralni meniskus je pokretljiviji od medijalnog pa su češće ozljede medijalnog meniskusa. (Krpmotić i sur., 2007)

Hijalina hrskavica prekriva sve koštane dijelove zgloba, a njena glavna funkcija je osigurati što glatkije kretnje u zglobu – klizanje i rotacije. (Pećina 2002) Kretnje u koljenom zglobu: fleksija/ekstenzija, vanjska/unutarnja rotacija i valgus/varus pozicija. (Petersen i Tillman, 2002) Mehanika i funkcija ovog zgloba je veoma složena u pogledu svoje građe i slabo otporna prema štetnim egzogenim faktorima. (Bobinac i Dujmović, 2011)

Anatomy of the knee

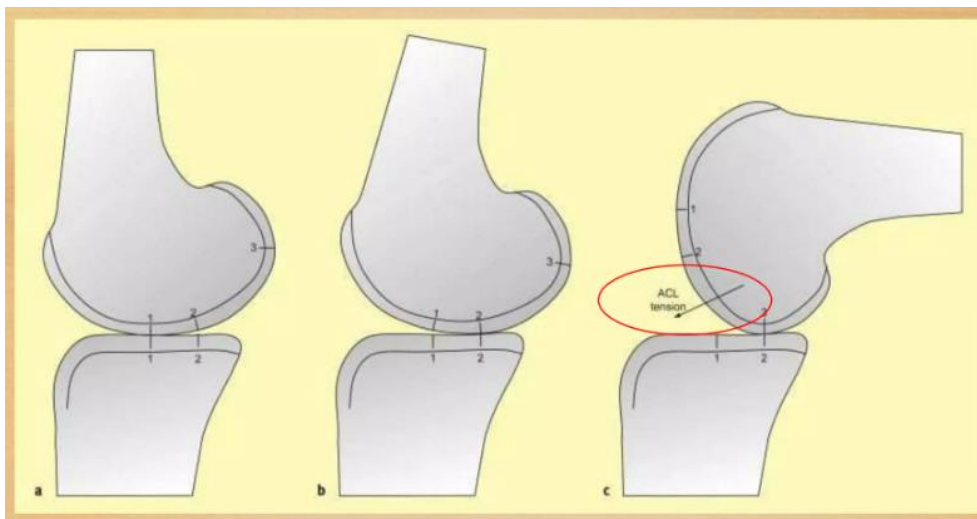


Slika 2 Koljeni zglob

[izvor: <https://3sporta.com/uvod-u-anatomiju-zasto-je-koljeno-trkacko/>]

5.2 Biomehanika koljenog zgloba

Koljeno je prema biomehanici kutni i obrtni zglob (trochogynghlimus). Kretnje u koljenom zglobu se izvode u sagitalnoj, transverzalnoj i frontalnoj ravnini. (Pećina i sur., 2000) Kretnje koje koljeni zglob može proizvesti su: fleksija/ekstenzija (sagitalna ravnina), unutarnja/vanjska rotacija (transverzalna ravnina) i abdukcija/addukcija (frontalna ravnina). (Vaienti i sur., 2017) Kretnje u koljenu su policentrične pa se ne može govoriti o jednoj osi okretanja. Centar rotacije se mijenja kroz pokret i prati oblik slova „J“. (Fanghaenel i sur., 2009) Kretnje koje se odvijaju u koljenu između zglobnih ploha za vrijeme fleksije/ekstenzije su rolanje i klizanje. Kada konveksno zglobno tijelo ide na konkavno zglobno tijelo rolanje i klizanje idu u suprotnim smjerovima. Kada konkavno zglobno tijelo ide na konveksno zglobno tijelo rolanje i klizanje idu u istom smjeru. Prvih 20 stupnjeva fleksije dominantno se odvija rolanje tibie po femuru, dok je klizanje blago uključeno. Preko 20 stupnjeva se rolanju priključuje i klizanje te pri samom završetku dominantno se odvija klizanje. Kada se koljeno ekstendira rolanje kondila femura se odvija prema naprijed, a klizanje prema natrag i obrnuto kada se koljeno flektira. (Zhang i sur., 2017)

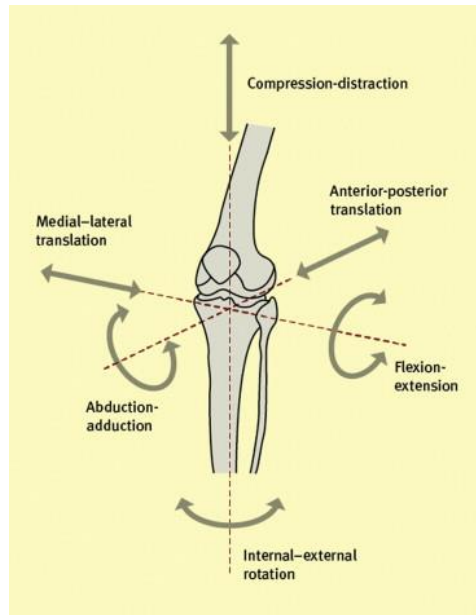


Slika 3 Artrokinematika koljenog zgloba- rolanje i klizanje

[Izvor: <https://www.slideshare.net/slideshow/biomechanics-of-knee-187373167/187373167>]

Kada je koljeni zglob u ekstenziji, bedrena kost i goljenica formiraju ravan kut od 180 stupnjeva. (Cicvarić, 2018) Pasivnu hiperekstenziju moguće je ostvariti do 5 stupnjeva, sve više od toga smatra se patološkom hiperekstenzijom. Pri kontrakciji stražnjih mišića natkoljenice amplituda aktivne fleksije iznosi 130 stupnjeva, a pasivna fleksija je moguća i do 160 stupnjeva. (Pećina i sur., 2004) Pasivnom fleksijom se potkoljenica i natkoljenica priljubljuju jedna uz drugu. Ta amplituda od 130 do 160 stupnjeva se zove „mrtvi mišićni prostor“. Kada je koljeno

flektirano 30 stupnjeva moguće su abdukcija i addukcija, ali samo za par stupnjeva. (Platzer, 2011)



Slika 4 Kretnje u koljenom zglobu

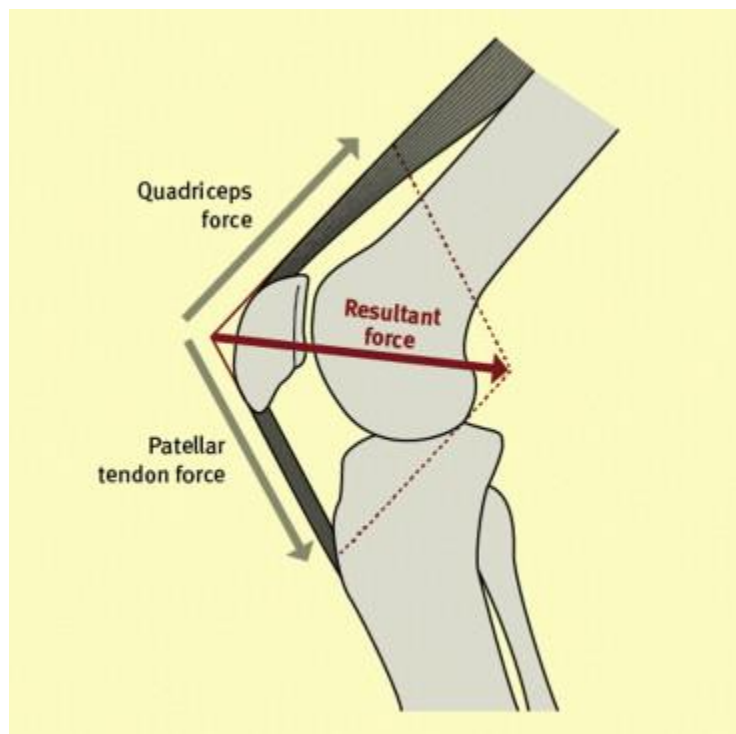
[Izvor: <https://www.sciencedirect.com/science/article/abs/pii/S1877132713001292>]

Pri ekstenziji zgloba zatežu se kolateralni ligamenti, stražnji ligamenti zglobne čahure, križni ligamenti te priječe iskakanje koljena, tj. hiperekstenziju. Kada prednji križni ligament svojim zatezanjem pri završnoj ekstenziji noge (zadnjih 10 do 15 stupnjeva) okreće potkoljenu prema van za oko 5 stupnjeva izvodi fiksiranje zgloba koljena i povećava njegovu čvrstinu. Vanjska rotacija potkoljenice pri završnom ispužanju ne događa se samo zbog zatezanja prednjeg križnog ligamenta, već i zbog anatomske građe kondila femura. Lateralni kondil femura ima veći radijus zakrivljenosti od medijalnog kondila femura pa će za vrijeme prvih 20-ak stupnjeva fleksije imati veću rotaciju. I zbog toga kada flektiramo koljeno potkoljenica se rotira unutra, a kada ispužamo koljeno događa se vanjska rotacija potkoljenice. (Uremović i sur., 2018)

Pri fleksiji kolateralni ligamenti se opuštaju i dopuštaju u zglobu koljena pokrete obrtanja oko vertikalne osi. Zbog olabavljenog lateralnog kolateralnog ligamenta više od medijalnog, vertikalna os rotacije nalazi se unutra oko središta zgloba koljena. Ona prolazi kroz medijalne kondile i pri pokretima obrtanja lateralni kondili, bilo goljenice ili bedrene kosti kod stojne noge, izvode pokret veće amplitude nego medijalni. Medijalna strana koljena je kod zdrave osobe pod većim opterećenjem nego lateralna strana. (Tanamas i sur., 2012) Zhang i sur. su 2020 godine proveli istraživanje kojim su došli do rezultata kako medijalni dio podnosi 60 do 80 posto cijelog opterećenja na koljeno. (Zhang i sur., 2020)

Vanjsku i unutarnju rotaciju koljena moguće je izvoditi jedino u flektiranom položaju jer su tada opušteniji kolateralni ligamenti, a najveća amplituda je kada je koljeno u fleksiji pod 90 stupnjeva. (Cooke i sur., 2007) Unutarnja rotacija potkoljenice moguća je do 10 stupnjeva, a vanjska rotacija do 40 stupnjeva. (Križan, 1997) Pri stajanju s ekstenziranom koljenom nije moguće izvoditi rotacije potkoljenice. (Zhang i sur., 2020)

Patela ima važnu ulogu u koljenu. Ona štiti prednju stranu koljena, a najvažnija uloga je povećanje snage m. quadricepsa, jer povećava krak poluge preko koje mišić ispruža potkoljenicu. (Platzer, 2011) Kada se aktivira m. quadriceps tu silu od četveroglavog mišića sumira u jednu patelarnu tetivu. (Vaienti i sur., 2017) Ukoliko dođe do frakture patele mišić nije u mogućnosti u potpunosti izravnati potkoljenicu s natkoljenicom. (Miller i sur., 2012)



Slika 5 Prikaz sile stvorene preko patele

[izvor: <https://www.sciencedirect.com/science/article/abs/pii/S1877132713001292>]

U svakodnevnom životu fleksija koljena je najčešće do 90 stupnjeva. (Müller, 1983) Kada podižemo teški teret i spuštamo se u čučanj flektiramo koljeno otprilike do 117 stupnjeva. (Križan, 2018) Sa svakim napravljenim korakom, sila koja pritišće koljeno je od 2 do 7 puta čovjekove težine. Na primjeru čovjeka od 80 kilograma koji trči sila koja pritišće njegovo koljeno može dostići brojku i do 500 kilograma. Opterećenje na zglob se povećava ozljedom mekih struktura koljena kao i glavnih stabilizatora koljena, a to su prednji križni ligamenti. (Miller i sur., 2012)

Istraživanjem na ljudskim kadaverama istraživači su micali strukturu po strukturu oko koljena. Maknuli su sve meke strukture iz koljena i ostavili su samo križne i kolateralne ligamente te su se kretnje u koljenu odvijale u najboljem redu. Potom su uklonili kolateralne ligamente pa su bile moguće valgus i varus pozicije koljena, ali su osnovne kretnje koljenog zgloba i dalje bile moguće. Ovim istraživanjem je dokazano kako su križni ligamenti najključniji stabilizatori u koljenom zglobo. (Hašpl i Tršek, 2019)

5.3 Muskulatura koljena

Kretnju u koljenu omogućuju pasivni i aktivni stabilizatori. Važno je napomenuti kako m. soleus pomaže prednjem križnom ligamentu da se ne dogodi iskakanje koljena, odnosno prednja translacija potkoljenice. (Putz i Pabst, 2000)

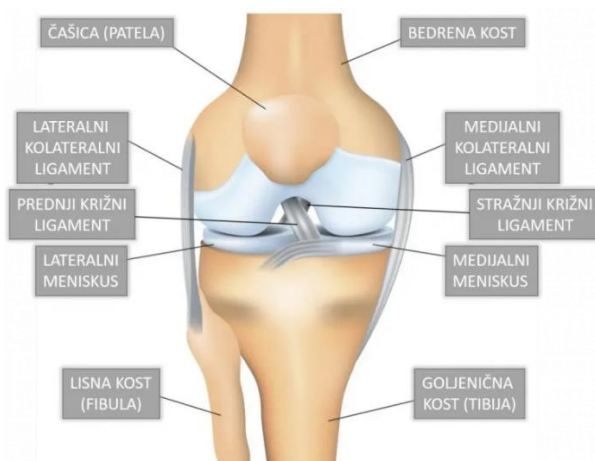
Mišići	Funkcije mišića u koljenskom zglobo
M. sartorius	Fleksija i unutarnja rotacija
M. quadriceps femoris (rectus femoris, vastus medialis, vastus intermedius, vastus lateralis)	Ekstenzija i stabilizacija koljena
M. biceps femoris	Fleksija i vanjska rotacija
M. semitendinosus	Fleksija i unutarnja rotacija
M. semimembranosus	Fleksija i unutarnja rotacija
M. gracilis	Fleksija i unutarnja rotacija
M. tensor fasciae latae	Ekstenzija i vanjska rotacija
M. gastrocnemius	Fleksija
M. popliteus	Fleksija i unutarnja rotacija

Tablica 1 Muskulatura koljena

5.4 Ligamenti koljena

Ligamenti ili sveze su glavni stabilizatori koljenog zgloba. Ligament je mekano, elastično, čvrsto i otporno kolageno tkivo koje povezuje 2 kosti te pruža zglobo određenu stabilnost. (Pećina, 2000) Koljeno ligamenti učvršćuju sa sve 4 strane pa i u unutrašnjosti zgloba. Najvažniji i najjači stabilizatori koljena su križni i kolateralni ligamenti. (Netter, 2019) Križni ligamenti se križaju međusobno u sredini zgloba u obliku slova „X“ te se križaju i sami oko sebe, oko svoje osi. (Abulhasan i Grey, 2017) Prednji križni ligament priječi prednju translaciju potkoljenice i unutarnju rotaciju potkoljenice. Stražnji križni ligament priječi stražnju translaciju potkoljenice te povezuje interkondilarni posteriorni dio tibie i unutarnji dio

medijalnog dijela femura. (Butler i sur., 1986) Medijalni kolateralni ligament priječi valgus položaj koljena te je srastao s medijalnim meniskom, dok lateralni kolateralni ligament priječi varus položaj i vanjsku rotaciju potkoljenice. Medijalni kolateralni ligament povezuje medijalni epikondil femura i plohu ispod glave tibie, malo iza hvatišta pes anserinus. Lateralni kolateralni ligament povezuje lateralni epikondil femura i glavu fibule. Medijalni i lateralni kolateralni ligamenti skupa sprječavaju hiperekstenziju koljena. (Jalšovec, 2018) Ligament patele se nastavlja na m. quadriceps te mu je zadatak da daje potporu i stabilizira samu patelu, a povezuje vrh patele i tuberositas tibie. (Eun i sur., 2005) Bočne strane koljena i cijelo koljeno dodatno štite i daju potporu 2 retinakula, medijalni i lateralni. Glavna uloga im je spriječiti luksaciju patele. Lateralni retinakul formiraju vlakna mišića vastus lateralis i rectus femoris, dok medijalni retinakul formiraju vlakna mišića vastus medialis. (Platzer, 2011) Ligamenti popliteum obliquum i popliteum arcuatum se nalaze sa stražnje strane koljena i uloga im je davanje dodatne potpore stražnjoj strani zglobne čahure. (Fanghaenel i sur., 2009)



Slika 6 Ligamenti koljena

[Izvor: <https://poliklinikaribnjak.hr/ortopedija/koljeno/prednji-krizni-ligament/>]

5.5 Vaskularizacija i inervacija koljenog zgloba

Koljeni zglob je dobro opskrbljen s krvnim žilama i limfnim tokovima. Hrskavično tkivo nije prokrvljeno pa je stoga regeneracija hrskavice onemogućena. A. femoralis je glavna krvna žila noge. Na nju se kod koljena u zakoljenoj jami nastavlja a. poplitea. Tu u zakoljenoj jami se račva na puno manjih ogranaka kao što su: aa. superior medialis et lateralis genus, aa. surales, a. media genus, aa. inferior medialis et lateralis genus, a. tibialis anterior et posterior i a. fibularis. (Toy i sur., 1995)

U v. femoralis se slijeva sva krv iz vena noge, ona prati putanju a. femoralis. U nju se ulijeva glavna vena površinskog venskog sustava noge – v. saphena magna te se ona proteže od medijalnog ruba stopala sve do prepona. (Petersen i Tillmann, 1999) Što se tiče dubokih vena noge tu spadaju v. poplitea i v. saphena parva te se i one kasnije ulijevaju u glavnu v. femoralis. (Toy i sur., 1995)

Koljeno je vrlo dobro inervirani zglob. Živci koji inerviraju zglob koljena i okolne strukture su: n. ischiadicus, n. tibialis, n. peroneus i n. suralis. N. ischiadicus inervira natkoljenu muskulaturu te se u području fosse poplitee dijeli na n. tibialis i n. peroneus. N. tibialis inervira muskulaturu stražnje strane potkoljenice i stopala, dok n. peroneus inervira muskulaturu uz fibulu, dio stopala i lateralni dio potkoljenice. N. suralis inervira muskulaturu i kožu stražnjeg dijela potkoljenice. (Haus i Halata, 1990)

6. PREDNJI KRIŽNI LIGAMENT

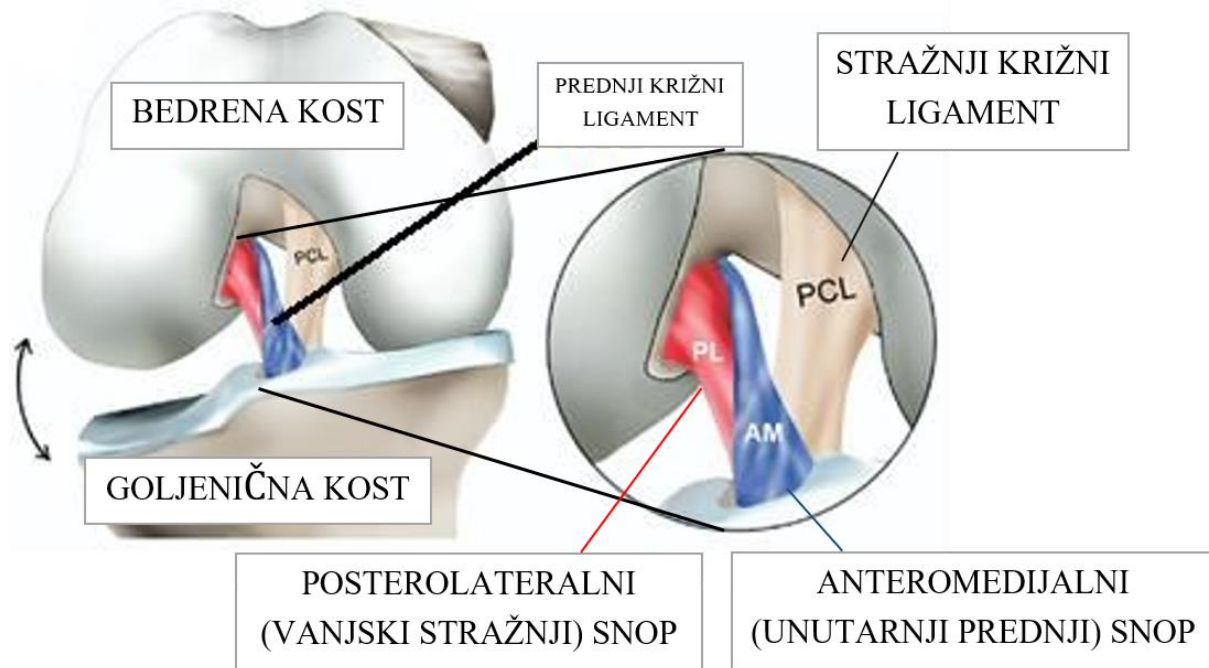
6.1 Anatomija prednjeg križnog ligamenta

Prednji križni ligament je fibrozno, mekano, ali čvrsto vezivno tkivo trakastog oblika koje povezuje dvije kosti, femur i tibi. (Abulhasan i Grey, 2017) Ligament je građen od kolagena tipa I, II i III i elastina, mada je kolagen tip III naglašenije na samim hvatištima ligamenta. (Petersen i Tillman, 1999) Elastin pruža ligamentu elastičnost i mogućnost rastezanja, dok kolagen pruža otpor silama smicanja i tenzijskim silama te daje čvrstoću ligamentu. (Duthon i sur., 2006)

Hvatište na tibii se nalazi između lateralnog i medijalnog kondila, ali s anteriorne strane interkodilarne jame te se potom vlakna ligamenta kreću prema femuru posteriorno, lateralno i kranijalno. (Siebold i sur., 2014) Hvatište na femuru se nalazi na posteromedijalnom dijelu lateralnog kondila. (Mochizuki i Akita, 2016) Prednji križni ligament se nalazi unutar sinovijalne ovojnice koljenog zgloba, ali ima i svoju sinovijalnu ovojnicu. (Fanghaenel i sur., 2009)

Ligament se kroz povijest smatrao kao jedna povezana cjelina, a zapravo je građen od tri odvojena snopa odvojena tkivnom ovojnicom koji su ukriženi međusobno jedan oko drugog. (Irrázaval i sur., 2017) Snopovi su nazvani po mjestima na kojima se spajaju sa tibiom pa su snopovi slijedeći: anteromedijalni snop, posterolateralni snop i po najnovijim saznanjima i intermedijalni snop. (Siebold i sur., 2015) Anteromedijalni snop kreće sa proksimalnog dijela hvatišta prednjeg križnog ligamenta na femuru i spaja se na anteromedijalni dio hvatišta prednjeg križnog ligamenta na tibii. Posterolateralni snop kreće sa distalnog dijela hvatišta prednjeg križnog ligamenta na femuru i spaja se na posterolateralni dio hvatišta prednjeg križnog ligamenta na tibii. (Myers, 2009) Posterolateralni snop (cca 22.5 mm u ekstenziji) je kraći od anteromedijalnog i maksimalno je napet kada je koljeno u ekstenziji, dok je anteromedijalni snop (cca 34 mm u ekstenziji) maksimalno napet u fleksiji. (Morales-Avalos i sur., 2023) Posterolateralni snop ima najveću stabilizacijsku ulogu u prvih 30 stupnjeva fleksije, dok anteromedijalni snop ima veću stabilizacijsku ulogu pri većim stupnjevima fleksije koljena. (Drake i sur., 2005) Kada je koljeno ispruženo AM i PL snop su paralelno postavljeni jedan naspram drugoga, dok se u savijenom koljenu oni križaju međusobno zbog većeg pomaka lateralnog kondila femura na kojem je hvatište ligamenta. (Ibrahim i sur., 2017) Prosječna dužina prednjeg križnog ligamenta je od 27 do 38 mm ovisno normalno i o položaju koljena za vrijeme snimanja ligamenta. Prosječna širina iznosi otprilike od 10 do 12 mm, dok je najuži

točno na sredini između jednog i drugog hvatišta ligamenta. (Hollis i sur., 1991) Središnji dio ligamenta se naziva istmus te se on prema svojim hvatištima širi u obliku lepeze. (Purnell i sur., 2008) Presječna površina (engl. cross sectional area, CSA) ligamenta je nepravilnog oblika i najveća je kada je koljeno u fleksiji pod 90 stupnjeva i bez opterećenja, a smanjuje se kada se koljeno ispruža i opterećuje se. (Fujimaki i sur., 2016)



Slika 7 Snopovi prednjeg križnog ligamenta
 [Izvor: <https://poliklinikaribnjak.hr/ortopedija/koljeno/prednji-krizni-ligament/>]

Glavna uloga mu je stabilizacija samog zgloba koljena i održavanje zglobnih tijela u kontaktu te se smatra da je za 85 posto stabilnosti koljena zaslužan upravo on. (Kraeutler i sur., 2017) Zadužen je i za sprječavanje prednje translacije tibie naspram femura za vrijeme flektiranja koljena. (Keros i Pećina, 2006) Također svojim anatomskim položajem sprječava unutarnju rotaciju tibie, a najviše kada je koljeno u fleksiji između 10 do 30 stupnjeva. (Pećina i sur., 2019) Prednji križni ligament je najopušteniji kada je koljeno flektirano između 20 i 30 stupnjeva pa je u toj poziciji najidealnije testirati sami ligament. (Zantop i sur., 2007)

U prednjem križnom ligamentu se nalaze mehanoreceptori. Jedni od njih su Ruffinijevi receptori ili tjelešca, a oni su zaduženi da u CNS šalju informacije o brzini i akceleraciji rastezanja ligamenta. Drugi receptori su Pucinijeva tjelešca ili receptori, a oni su zaduženi za slanje informacija o pokretu i pritisku ligamenta u CNS. Ruffinijevih i Pucinijevih tjelešaca najviše ima na krajevima ligamenta. Treći receptori čine Golgijev tetivni aparat i on registrira promjene u tonusu/napetosti ligamenta i šalje te informacije u CNS. Zadnji receptori su

slobodni živčani završetci n. tibialis, oni u CNS šalju informacije o boli te sudjeluju u proprioceptivnim aferentnim putevima i na taj način imaju veliku ulogu u neuromišićnoj kontroli. (Abulhasan i Grey, 2017) Svi ovi receptori u ligamentu sudjeluju u proprioceptiji pa kada dođe do abnormalnog istežanja ili opterećenja na prednji križni ligament signali iz ovih receptora se prenose aferentnim živčanim putovima u CNS na obradu, CNS potom eferentnim živčanim putovima šalje informaciju okolnoj muskulaturi koljena kako bi se aktiviralo. (Irrázaval i sur., 2017) Ovaj ligamentarno-muskulturni sustav se zove ACL refleks. ACL refleks je od velike važnosti za sami prednji križni ligament jer u ligamentarnu stabilizaciju uključuje i muskulaturnu stabilizaciju. (Schnurrer-Luke-Vrbanić i sur., 2020) Okolna muskulatura koljena priječi na taj način da dođe do puknuća prednjeg križnog ligamenta. (Petersen i Zantop, 2007)

Sama vlakna prednjeg križnog ligamenta su posložena spiralno, ravno, paralelno ili uvijeno i nelinearno. Vlakna su raspoređena u obliku ravnih valova koji sličje izgledu harmonike. I stoga kada se stvara opterećenje na ligament ti „valovi“ se izravnavaju, a kada se izravnavaju onda se još mogu i istegnuti. Takav mehanizam vlakana omogućava amortizaciju opterećenja na ligament i zadržavanje stabilnosti zgloba. To omogućava ligamentu slobodu kretanja, opseg pokreta u koljenu, a opet i zadržavanje čvrstoće koja će pružiti koljenu stabilnost. (Woo i sur., 1983) Kada bi ligament bio kruto tkivo, ono bi lakše pucalo, a ovako koljenu pruža i mobilnost i stabilnost. (Mochizuki i Akita, 2016)

6.2 Vaskularizacija i inervacija prednjeg križnog ligamenta

Prednji križni ligament inervaciju prima od n. tibialis. (Haus i Halata, 1990) Glavna vaskularizacija ligamenta ostvaruje se preko a. media genu. Ta arterija prolazi sa dorzalne strane ligamenta i širi se putem puno manjih ogranaka na cijeli ligament. (Toy i sur., 1995) Dodatnu vaskularizaciju prednjem križnom ligamentu daju aa. genu inferior medialis et lateralis. (Arnoczky, 1983) Ligament je više prokrvljen na samim krajevima, odnosno hvatištima, nego u središnjem dijelu jer na krajevima ima veći broj krvnih žila i žile su veće nego u središnjem dijelu. I stoga možemo reći kako je prednji križni ligament jako dobro prokrvljen, a što je ključno za njegov oporavak nakon operacija ili ozljeda. (Schnurrer-Luke-Vrbanić i sur., 2020)

6.3 Histološka građa prednjeg križnog ligamenta

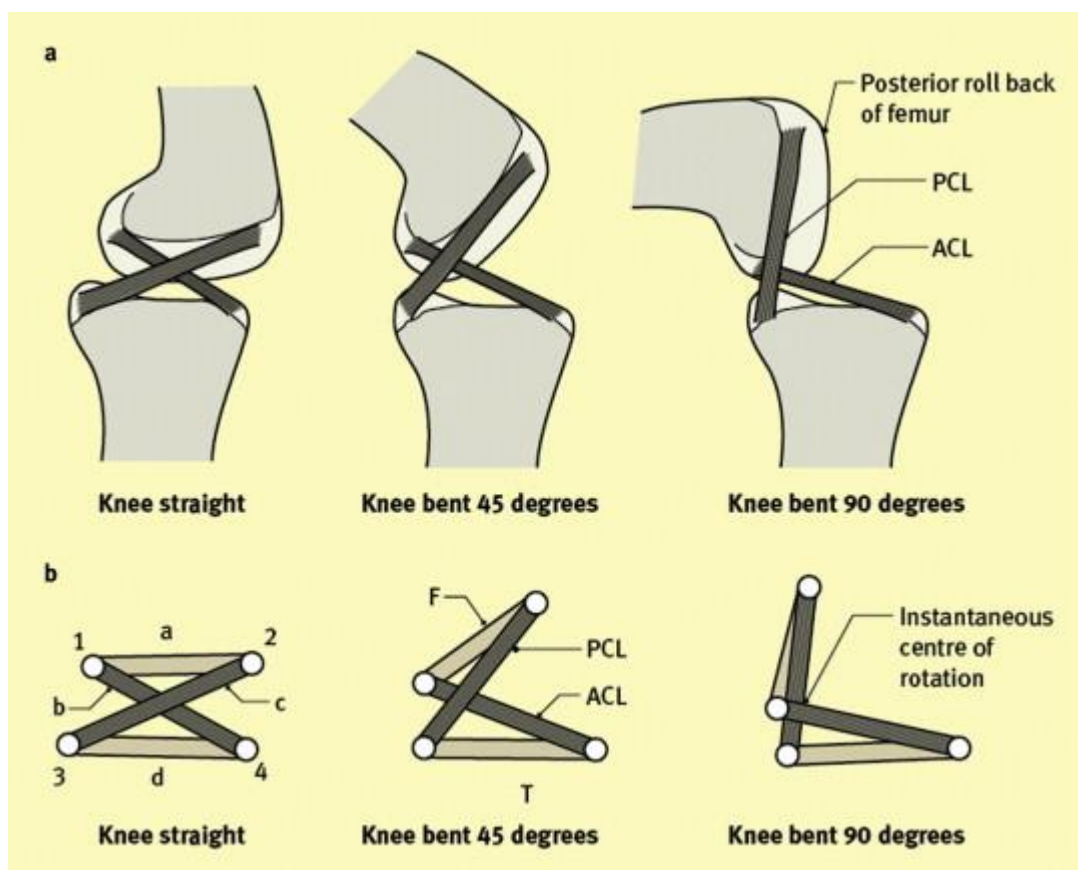
Ligament je u središnjem dijelu vezivno tkivo, ali prema hvatištima postupno prelazi u koštano tkivo. Prvo se događa prijelaz iz vezivnog tkiva u vezivnu hrskavicu pa iz vezivne hrskavice u

mineraliziranu vezivnu hrskavicu te naposljetku iz mineralizirane vezivne hrskavice u koštano tkivo. (Marieswaran i sur., 2018) Samo vezivno tkivo je izgrađeno od fibroblasta koji čini 20 posto tkiva i međustanične tvari koja čini 80 posto tkiva. Fibroblasti proizvode kolagen i međustanične tvari. Sama struktura ligamenta je uređena hijerarhijski. Strukturno gledajući ligament je kao valovito raspoređena isprepletena mreža kolagenih filamenata koji su grupirani u kolagena vlakna, a ta vlakna grade subfascikularnu jedinicu koja je obložena rahlim vezivnim tkivom koje nazivamo endotenon. Više subfascikularnih jedinica čini jedan fascikulus, a okružen je epitenonom. Jedan fascikul može ravno povezivati dva hvatišta ili se može spiralno sam oko sebe pružati i tako povezivati dva hvatišta. Paratenon je vezivno tkivo koje okružuje sve fascikule. (Arnoczky, 1983)

6.4 Biomehanika prednjeg križnog ligamenta

Što se tiče opterećenja na ACL ono u hodu iznosi 170 N, dok u trčanju iznosi 500 N. (Markolf i sur., 1990) Andriacchi i sur. su u istraživanju koje su proveli 1983 godine došli do rezultata da kada je koljeno u naporu flektirano pod kutom od 105 stupnjeva, prednji križni ligament se produžuje za 4 do 5 mm. (Andriacchi i sur., 1983) Prednji križni ligament se zateže maksimalno kada je koljeno ekstenzirano, dok je stražnji križni ligament zategnut maksimalno kada je koljeno u fleksiji. Prednji križni ligament puca pri sili koja u prosjeku iznosi oko 700 N, a što je otprilike $\frac{1}{4}$ težine tijela. (Markolf i sur., 1990)

Biomehanička uloga prednjeg križnog ligamenta u koljenu je spriječavanje anteriorne translacije tibie pri flektiranju zgloba, spriječavanje valgus pozicije koljena, unutarnje rotacije tibie ili kombinacije ovih dvaju pokreta. (Domnick i sur., 2016) Prednji križni ligament pruža više otpora kako koljeno ide sve više u fleksiju. (Marieswaran i sur., 2018) Ligament pruža otpor unutarnjoj rotaciji tibie i valgus poziciji koljena, odnosno abdukciji koljena, a najviše kada je koljeno u ekstenziji i u blagoj fleksiji do 30-ak stupnjeva. (Fujie, 2016) Isto tako kada se povećava pritisak zglobnih ploha, tibiofemorale kompresija, povećava se anteriorna translacija tibie pa tako posljedično se povećava i opterećenje na sami prednji križni ligament. Prednji križni ligament je pod najvećim opterećenjem kada udruženo djeluju svi ovi navedeni pokreti i kompresije. (Beaulieu i sur., 2023)

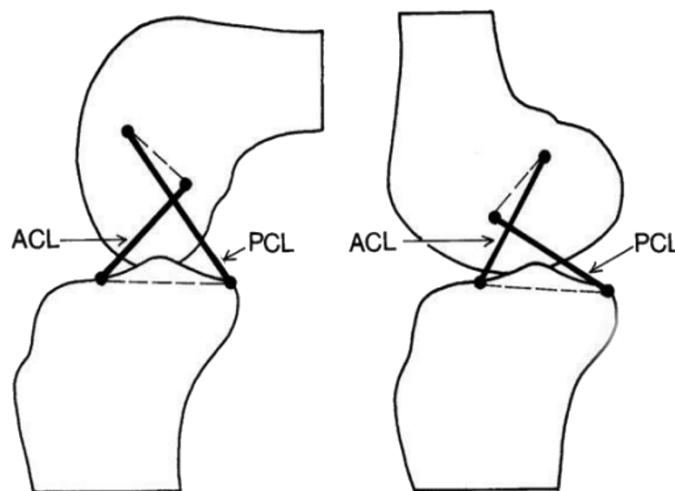


Slika 8 Biomehanika prednjeg i stražnjeg križnog ligamenta pri fleksiji koljenog zgloba
 [Izvor: <https://www.sciencedirect.com/science/article/abs/pii/S1877132713001292>]

Dokazano je kako se križni ligamenti razvijaju već u 10. gestacijskom tjednu pa čak i prije razvoja samog zgloba. Ova činjenica je dokaz njihove važnosti za kretanje u koljenom zglobu. Kako bi koljeno normalno funkcioniralo i imalo normalan ROM hvatišta križnih ligamenata na femuru bi trebala biti u liniji koja sa uzdužnom osi femura sačinjava kut od 40 stupnjeva. U toj liniji se nalazi interkondilarna jama femura, a na kojem se i nalaze sama hvatišta križnih ligamenata. (Kraeutler i sur., 2017)

„Crossed four-bar linkage“ sustav je zadužen za normalno odvijanje kretnji u koljenu. Ovim sustavom su osigurane usklađene i sinhronizirane kretnje u koljenu. (Müller, 1983) U ovaj sustav kretanja koljenog zgloba su osim križnih uključeni i kolateralni ligamenti. Kolateralni ligamenti također sudjeluju s križnim ligamentima u stabilizaciji koljena pri rotacijama, abdukciji i addukciji te i u ekstenziji. (Marieswaran i sur., 2018) Za vrijeme rotacija koljena kolateralni ligamenti rade antagonistički spram križnih ligamenata. Za vrijeme vanjske rotacije koljena kolateralni ligamenti se zatežu i ne dopuštaju valgus ili varus poziciju, a križni ligamenti su tada opušteniji. Dok su za vrijeme unutarnje rotacije vlakna kolateralnih ligamenata položena okomito i opušteniji su, a križni ligamenti se tada križaju međusobno i zatežu se te sprječavaju

unutarnju rotaciju i valgus/varus poziciju koljena. (Flandry i Hommel, 2011) Važno je napomenuti kako se vlakna prednjeg križnog ligamenta ne zatežu izometrično, već se njihova zategnutost/opuštenost mijenja za vrijeme pokreta pa su u svakom položaju koljena neka vlakna ligamenta zategnuta. Na taj način osigurana je stabilnost i kontrola zgloba u svakom položaju zgloba koljena. (Petersen i Zantop, 2007) AM snop se u fleksiji koljena zateže jer mu se udaljavaju hvatišta, dok se PL snop opušta jer mu se hvatišta približavaju. U ekstenziji se događa suprotno, PL snop se zateže, a AM snop se opušta. Za vrijeme unutarnje rotacije potkoljenice oba snopa zavijaju spiralno oko sebe i tada se oba snopa podjednako zatežu. Prednji križni ligament podnosi najveća opterećenja pri fleksiji u prvih 30 stupnjeva. (Sakane i sur., 1997) Što se tiče ciklusa hoda prednji križni ligament je najviše opterećen u fazi midstance. U trenutku midstance-a koljeno je u fleksiji otprilike od 15 do 20 stupnjeva. Najmanje je opterećen za vrijeme faze njihanja. (Beaulieu i sur., 2023) Jednim istraživanjem provedenim na šest ispitanika dokazano je kako rekonstrukcija prednjeg križnog ligamenta s jednim snopom ne vraća normalnu kinematiku rotacije zgloba koljena za vrijeme dinamičkog opterećenja. (Gabriel i sur., 2004)



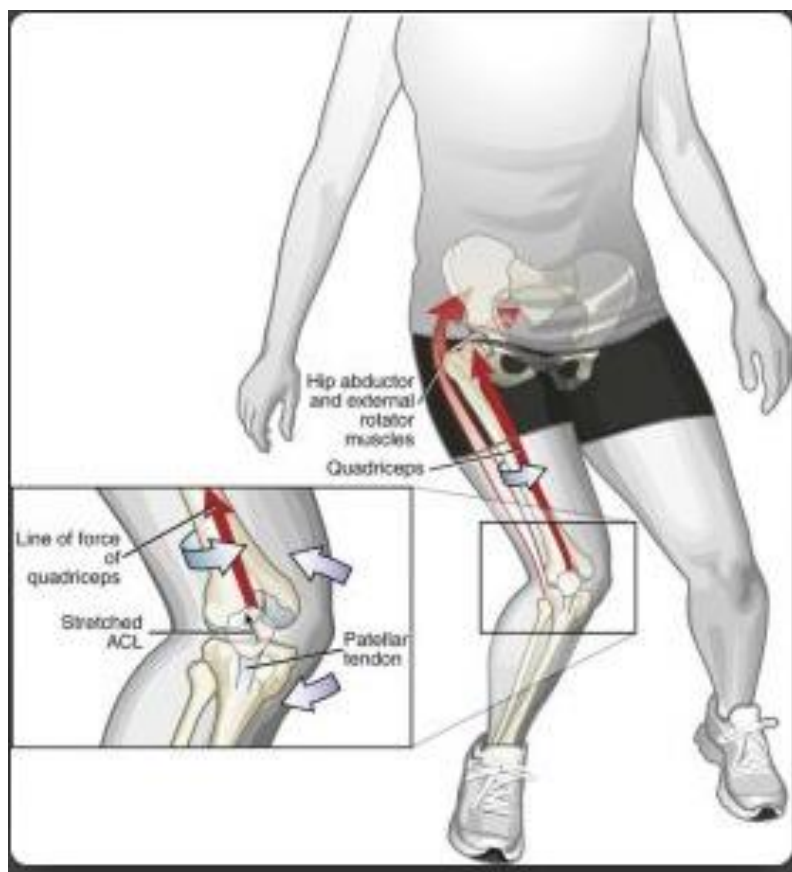
Slika 9 Crossed four-bar linkage

[Izvor: <https://repository.medri.uniri.hr/islandora/object/medri%3A4592/datastream/PDF/view>]

6.5 Mehanizam nastanka ozljede prednjeg križnog ligamenta

Za početak mehanizme nastanka ozljede ACL-a dijelimo na kontaktne i beskontaktne. (Yu i Garrett, 2007) Kontaktne ozljede nastaju uzrokom druge osobe, a beskontaktne nastaju zbog određenih prekomjernih sila koje pritišću sami ligament. (Boden i sur., 2000) Žene su fleksibilnije i pri doskoku rade veću ekstenziju koljena što povećava šanse za nastankom

ozljede ACL-a. (Koga i sur., 2016) U trenutku ozljede dolazi do fiksacije stopala pa kretnja u valgusnu poziciju koljena i nagla unutarnja rotacija potkoljenice dok je trup uspravan. Nakon rupturi događa se posteriorni pomak medijalnog kondila femura što vodi do vanjske rotacije potkoljenice i dolazi do anteriorne translacije tibie. (Daraboš, 2011) Ono što doprinosi samoj rupturi ACL-a je: kuk u addukciji, smanjena fleksija natkoljenice u kuku, kuk u unutarnjoj rotaciji, iznenadna i jaka kontrakcija m. quadricepsa pojačava kompresiju zgloba koljena te povlači potkoljenicu anteriorno. (Shimokochi i Shultz, 2008) Postoji više mehanizama nastanka ozljede ACL-a. Mehanizam nagle deceleracije – nastaje jakom aktivacijom m. quadricepsa koji u koljenu rotira femur, a u kuku ostaje na mjestu. Mehanizam iznenadne i jake hiperekstenzije – nastaje direktnim udarcem u kondil femura. Mehanizam iznenadne i jake promjene smjera – nastaje zbog prekomjerne i nagle rotacije koljena, femur ide u unutarnju rotaciju, a tibia u vanjsku rotaciju. Mehanizam doskoka na puno i fiksirano stopalo – nastaje kada je koljeno u semifleksiji s vanjskom rotacijom i abdukcijom. (Schnurrer-Luke-Vrbanić i sur., 2007)



Slika 10 Mehanizam nastanka rupturi ACL-a

[Izvor: <https://sportalo.hr/grgicpedia-ozlijede-prednjeg-kriznog-ligamenta-koljena/>]

Dode li istodobno do ozljeda ACL-a, medijalnog kolateralnog ligamenta i medijalnog meniskusa, onda tu ozljedu nazivamo „zlokobni trijas“. (Duthon i sur., 2006) „Zlokobni trijas“

nastaje kada je koljeno u semifleksiji, vanjskoj rotaciji i abdukciji, a kada je stopalo fiksirano na tlu i trup se rotira. (Križan, 2018) U rukometu se „zlokobni trijas“ događa najčešće pri promjenama smjera kretanja, udarcima ili blokiranju potkoljenice, a da je tijelo još u pokretu. (Jončić, 2018)

Kako bi se prevenirala ozljeda ACL-a potrebno je raditi na doskocima, naglim zaustavljanjima i promjenama smjera kretanja. (Boden i Sheehan, 2022) Doskoke treba vježbati na način da sportaš ne doskače nikad na puno stopalo s ekstenziranom koljenom, već na prednji dio stopala i s koljenom u semifleksiji. Nagla zaustavljanja treba vježbati na način da se sportaš ne zaustavlja naglo u jednom koraku, već da se zaustavlja s više kraćih i bržih koraka. Promjene smjera kretanja sportaš bi trebao raditi kroz polukružno okretanje s koljenom u semifleksiji, a ne da mijenja smjer kretanja na punom stopalu u valgus poziciji koljena. (Jurko, 2021) Također je potrebno raditi na koordiniranom radu muskulature nogu. (Cimino i sur., 2010) Važno je da agonisti i antagonisti rade koordinirano i u sinergiji. (Solomonow i Krogsgaard, 2001)

6.6 Rizični čimbenici

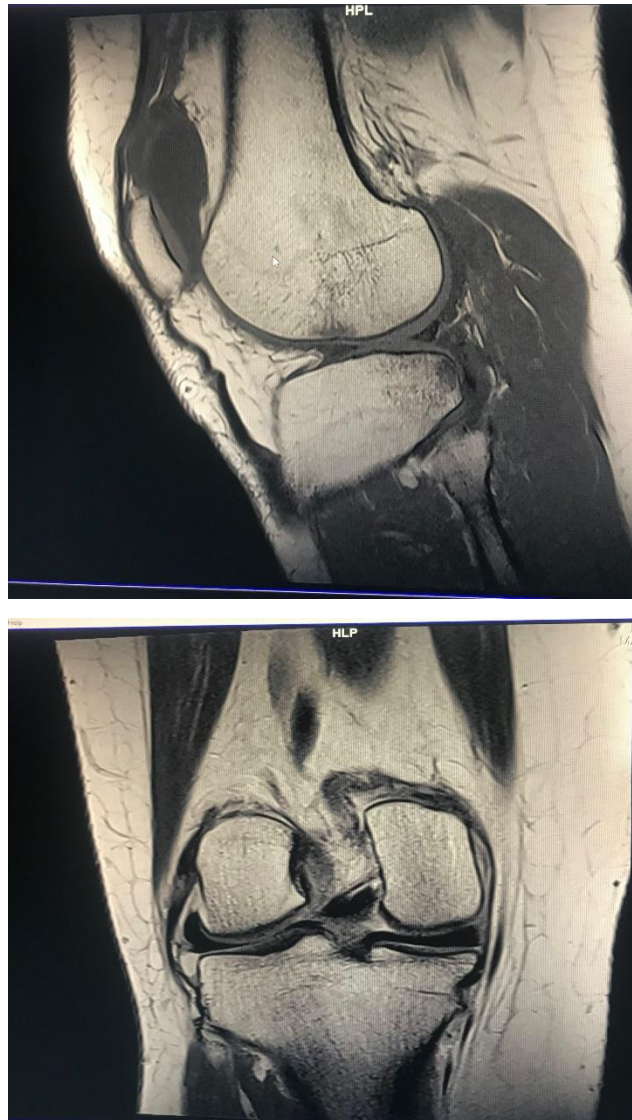U vanjske faktore koji utječu na nastanak ozljede prednjeg križnog ligamenta ubrajamo: podloga na kojoj se izvodi sportska aktivnost, razina natjecanja, stil igranja, obuća, vremenske neprilike ako se radi o sportovima na vanjskim terenima. (Hewett i sur., 2016; Griffin i sur., 2020) Dok bi unutarnji faktori bili: dob, spol, tjelesna masa, razina hormona, labavi zglobovi, snaga muskulature, biomehanika pokreta i neuromuskularna kontrola. (Marieswaran i sur., 2018; Georgoulis i sur., 2010)

6.7 Klinička slika

U trenutku ruptуре prednjeg križnog ligamenta može se i ne mora čuti zvuk pucanja. (Kaur i sur., 2016) Akutni simptomi ruptуре ACL-a: deformirani izgled zgloba koljena, otežano ili onemogućeno hodanje i stajanje na povrijeđenoj nozi, stvaranje edematoznog koljena u slijedećih nekoliko sati, jaka bolnost na palpaciju, onemogućena nesmetana potpuna fleksija i ekstenzija koljena, tj. dolazi do blokade koljena. (Evans i Nielson, 2020) Sportaši imaju osjećaj kako im je koljeno iskočilo. (Terry, 2009)

Ozljeda prednjeg križnog ligamenta se dijeli na tri stupnja. Prvi stupanj je istegnuće ili distenzija ligamenta, drugi stupanj je parcijalna ruptura ili djelomično puknuće ligamenta i treći stupanj je potpuna ruptura ili puknuće ligamenta. (Ivančević, 2018) Istegnuće je samo istezanje ligamenta, ali nema pucanja vlakana. Sportaš nakon istegnuća može nastaviti sportsku aktivnost

te koljeno zadržava stabilnost. (Yang i sur., 2017) Parcijalna ruptura je pucanje određenog broja vlakana ligamenta, ali uvijek postoje vlakna koja su ostala neprekinuta. Sportaš nakon parcijalne rupture osjeća nestabilnost zgloba. (Siegel, 2012) Potpuna ruptura je pucanje, prekid svih vlakana i ligament je u potpunosti prekinut te sportaš osjeća veliku nestabilnost zgloba i akutno ne osjeća jaku bol. (Williams i sur., 2001)



*Slika 11 Ruptura prednjeg križnog ligamenta desnog koljena
[Izvor: Privatna MR fotografija]*

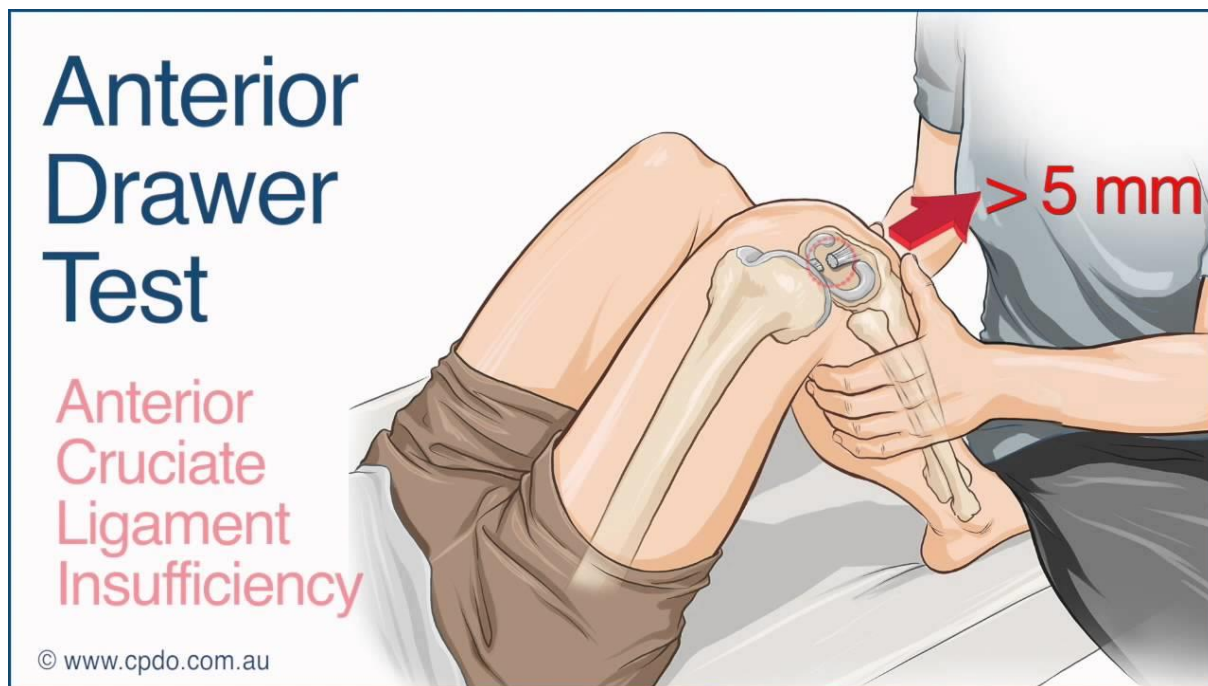
6.8 Dijagnostika

Od dijagnostičkih metoda se primjenjuju slijedeće: RTG snimka koljena iz dva smjera (AP i LL smjer), pregled dijagnostičkim UZV-om, artroskopija, CT i kao zlatni standard se primjenjuje MR. (McCarty i sur., 2018) Liječnik prije samih pretraga napravi punktiranje zgloba kako bi slika koljena bila jasnija i vidljivija. (Seibort i sur., 2014) Sportaš istog trenutka

nakon punktiranja osjeća olakšanje i smanjenje boli. (Walker i sur., 2015) Ukoliko u punktiranoj tekućini ima krvi to upućuje na rupturu prednjeg križnog ligamenta jer pucanjem ligamenta pucaju i njegove krve žile pa zglob biva ispunjen i s krvi. (Evans i Nielson, 2020; Kaeding i sur., 2017) MR nam pruža detaljan pogled na meke strukture koljena, a konkretno kod ligamenata se vide vlakna i koliko je oštećenje ligamenta. (Miller i Azar, 2017) Ako i uz MR postoje sumnje što je točno i koliko oštećeno pristupa se artroskopiji kao dijagnostičkoj metodi. (Lovrić, 2008) Postoje i testovi koje provodi liječnik/fizioterapeut i koji su također vrlo učinkoviti u dijagnosticiranju ozljede ACL-a. (Steckel i sur., 2007; Crawford i sur., 2007)

6.8.1 Test prednje ladice

Sportaš se postavi u supinirani položaj s koljenima savijenim pod 90 stupnjeva i kukovima pod 45 stupnjeva. Ispitivač sjedne pacijentu na vrhove nožnih prstiju te na taj način fiksira stopalo i potkoljenu kako se ne bi micala. Potom ispitivač s obje ruke prstima primi potkoljenu malo ispod zakoljene jame i povlači potkoljenu prema sebi. Želi odvojiti tibijski od femura pa cijeli test slični na izvlačenje ladice iz ormara. (Bičanić, 2020) Test se izvodi na obje noge te se uspoređuje razlika između ozlijeđene i zdrave noge. Test se smatra pozitivnim ako je veća razlika između ozlijeđene i zdrave noge. To upućuje na ozljedu prednjeg križnog ligamenta. (Bizjak, 2021) Postoje tri stupnja rezultata, ako tibia ode anteriorno 3-5 mm – to je prvi stupanj, drugi stupanj je ako ode 6-10 mm, a treći stupanj je 10 mm. (Moguš, 2021) U slučaju da je tibia već u početnom položaju pala prema natrag, a što upućuje na ozljedu stražnjeg križnog ligamenta, dobit će se lažno pozitivan rezultat testa za prednji križni ligament. Stoga pri testiranju moramo biti oprezni. (Evans i Nielson, 2020) Test je najčešće negativan kada se radi akutno odmah iza ozljede zbog bolova i spazma natkoljene muskulature. (Smith i sur., 2014) Osjetljivost testa iznosi 92 posto. (Pećina i sur., 2019) Ovaj test je sve precizniji što ozljeda postaje starija (kronična). (Smiljanić, 2003; Coce, 2014)

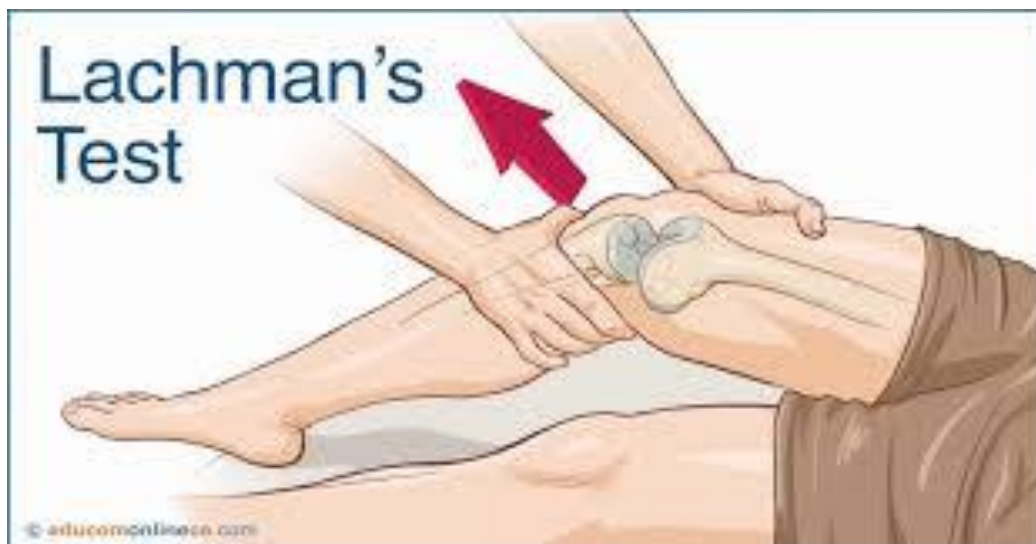

Slika 12 Test prednje ladice

[Izvor: <https://repositorij.unin.hr/islandora/object/unin%3A1645/datastream/PDF/view>]

6.8.2 Lachmanov test

Pacijent se postavlja u supinirani položaj s koljenima u semifleksiji od 30 stupnjeva (tada je ACL glavni stabilizator). (Smiljanić, 2003; Križan, 2018) Ispitivač jednu ruku stavlja posteriorno i distalno na natkoljenu te na taj način fiksira natkoljenu, a drugu ruku postavlja na potkoljenu na način da palac ruke ide na tuberositas tibie. Potom ispitivač povlači potkoljenu prema anteriorno. (Moguš, 2021) Test se također provodi na obje noge te je pozitivan ako je klizanje prema anteriorno veće od 2 mm u odnosu na zdravu nogu. (Evans i Nielson, 2020) U slučaju naglog prekidanja anteriornog klizanja s čvrstom krajnjom točkom, test je negativan. (McCarty i sur., 2018) Ukoliko je klizanje prema anteriorno veće od 10 mm to je siguran znak totalne rupture ACL-a. (Horvat, 2016) Test se po potrebi izvodi pod anestezijom ako su bolovi pre jaki i ako je velik spazam stražnje lože. (Miller i Azar, 2017) Osjetljivost testa je 87 posto. (Pećina i sur., 2019) Ovaj test se smatra najpouzdanijim i najsenzitivnijim za akutno dijagnosticiranje ozljede. (Deveci i sur., 2015; Bičanić, 2020)

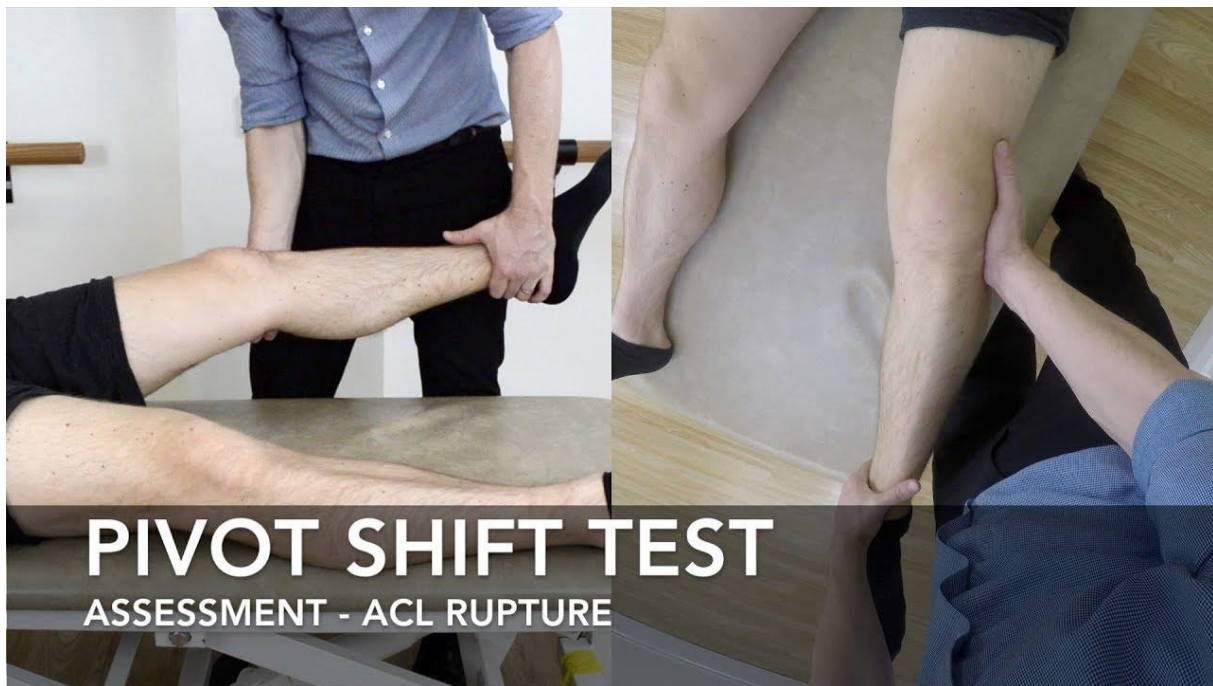


Slika 13 Lachmanov test

[Izvor: <https://repositorij.unin.hr/islandora/object/unin%3A1645/datastream/PDF/view>]

6.8.3 Pivot shift test

Pacijent se postavlja u supinirani položaj, kuk se postavlja u fleksiju i abdukciju pod kutom od 30 stupnjeva. (Bizjak, 2021) Ispitivač postavlja jednu ruku na calcaneus sa vanjske strane testirane noge iz razloga da potkoljenicu dovede i drži u unutarnjoj rotaciji i taj dio je fiksiran, dok drugu ruku postavlja na vanjsku stranu proksimalnog dijela fibule i tu daje pritisak u valgus smjeru. Taj pritisak će dovesti do subluksacije tibie prema anteriorno od femura u ekstenziji. (Moguš, 2021) Ovim testom dovodimo koljeno iz potpune ekstenzije do fleksije koljena od 30 stupnjeva. Test je pozitivan ako se dogodi preskakanje koljena pri ovom pokretu kada se koljeno postavlja u neutralni položaj (iz ekstenzije u fleksiju od 30 stupnjeva), a moguće je čuti krepitacije i zvuk pucketanja. (Hoshino i sur., 2012) Pri ekstenziji traktus iliotibialis subluksira tibijski kondil prema anteriorno jer je tada ekstenzor koljena (hvatište mu je ispred osi koljena). Pri fleksiji koljena od 30 stupnjeva i više traktus iliotibialis povlači plato tibie natrag u neutralni položaj jer je tada fleksor koljena (hvatište mu je tada iza osi koljena). (Evans i Nielson, 2020) Osjetljivost testa je 48 posto. (Pećina i sur., 2019) Ne preporuča se izvoditi u akutnoj fazi. Ovaj test se smatra najspecifičnijim testom za testiranje ACL-a. (Evans i Nielson, 2020)



Slika 14 Pivot shift test

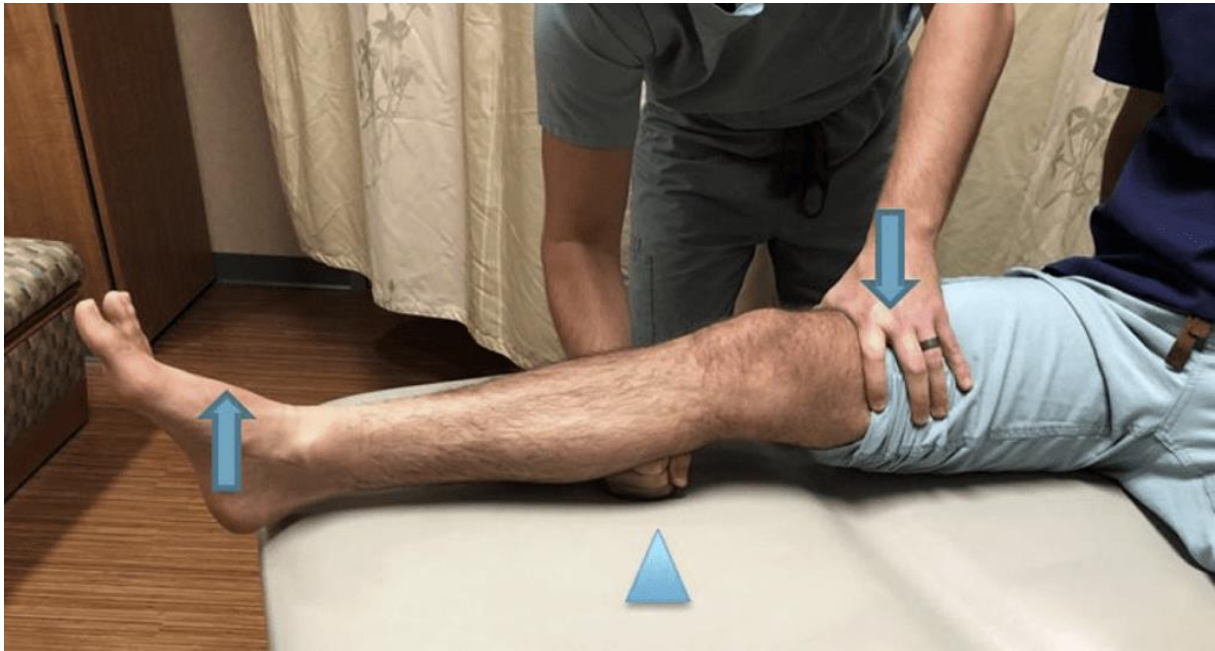[Izvor: https://www.physio-pedia.com/Pivot_Shift]

6.8.4 Jerk-test

Test se izvodi po istom principu kao i Pivot shift test, razlika je samo u tome što ispitivanje kreće iz fleksije koljena pod kutem od 60 do 70 stupnjeva prema ekstenziji, ali da je koljeno u valgus poziciji i unutarnjoj rotaciji. Za vrijeme flektiranja koljena na oko 30 stupnjeva plato tibie se anteriorno subluksira jer tada vlakna tractusa iliotibialisa postaju ekstenzori. Kako ekstendiramo koljeno tibia se vraća iz subluksacije. (Pećina i sur., 2019)

6.8.5 Test poluge (Lever sign)

Pacijent leži u supiniranom položaju, ispitivač postavlja svoju šaku ispod proksimalnog dijela m. gastrocnemiusa kao točku oslonca. Potom drugu ruku postavlja na distalnu trećinu m. quadricepsa i stvara pritisnu silu prema dolje (prema podlozi). (Deveci i sur., 2015) Ispitivač za vrijeme guranja promatra petu odiže li se od podloge. U slučaju da se peta odiže od podloge ACL je neozlijeđen, a u slučaju da se peta ne odiže od podloge (odiže se tibia) ACL nije u funkciji te je ili istegnut ili rupturiran. (Lelli i sur., 2016) Napravljena je pilot studija za ovaj test i test ima senzitivnost i osjetljivost 100 posto. Ovo bi mogao biti idealan test za provjeru ACL-a, ali potrebno je to potvrditi sa još nekoliko studija. Ovaj test se po točnosti mjeri sa MR-om. (Kaeding i sur., 2017)



Slika 15 Test poluge (Lever sign)

[Izvor: <https://journalfeed.org/article-a-day/2020/lever-sign-a-better-acl-exam-technique/>]

6.8.6 Stres radiografija

Ova metoda se koristi kao dodatna potvrda ozljede ACL-a. Provodi se RTG snimanje, ali za vrijeme izvođenja Lachmanovog testa. Napravi se snimka prije i poslije pomaka tibie u LL smjeru pa se uspoređuje stupanj translacije tibie sa zdravom nogom. (Rohman i Macalena, 2016)

6.8.7 Artrometrija

Artrometar je uređaj kojim ispitujemo mehaničku stabilnost koljenog zgloba u AP smjeru. Naziv uređaja je KT-1000/2000. Pacijent može ležati u supiniranom položaju sa koljenima u ekstenziji ili u fleksiji. Ispitivač pričvrsti artrometar na potkoljenicu i povlači preko male ručice uređaj prema anteriorno. Uređaj mjeri dužinu pomaka te se vrijednosti uspoređuju na obje noge. (Rohman i Macalena, 2016) Prednosti primjene ovog uređaja su slijedeće: jednostavna primjena u praksi, usporedivost dobivenih rezultata, nema zračenja pacijenta ni ispitivača i veća objektivnost u odnosu na klinički pregled. (Walker i sur., 2015)

6.8.8 Artroskopija koljena

Ovaj način dijagnosticiranja se primjenjuje rjeđe zbog invazivnog kirurškog zahvata te se pacijent mora anestezirati. Artroskopija ima osjetljivost od 92 do 100 posto pa je po tome čak ispred MR-a. Artroskopija se također smatra zlatnim standardom jer sigurno dokazuje ozljedu ACL-a. (Evans i Nielson, 2020)

7. LIJEČENJE

7.1 Konzervativno

Nakon što je dijagnosticirana ozljeda prednjeg križnog ligamenta u dogovoru sa pacijentom/sportašem se odlučuje od daljnjem pristupu liječenju i rehabilitaciji. Starije osobe obično odabiru konzervativni pristup. Također ovom pristupu liječenja se pribjegava ako se radi o parcijalnoj rupturi ligamenta. Konzervativni pristup odabiru i neke mlađe osobe koje se ne bave nekim sportom i ne rade teže tjelesne aktivnosti. Ovi tipovi osoba bez ikakvih poteškoća mogu funkcionirati i s rupturiranim ACL-om. (Heimer i Čajavec, 2006) Kako bi ove osobe mogle što bolje i dugovječnije funkcionirati, a bez nekih poteškoća potrebno je da što više jačaju okolnu muskulaturu koljena u svrhu što bolje stabilizacije koljenog zgloba. Potrebno je pojačanije jačati cijelu muskulaturu noge, kako natkoljenice tako i potkoljenice. (Križan, 2018) Važno je raditi i vježbe propriocepcije kako bi ojačana muskulatura mogla pravovremeno i reagirati. Neuromuskularna kontrola je zadužena za ostvarivanje pokreta i stabilizacije zglobova u dinamici i statici. (Kumar Singh i Verma, 2020) Konzervativnim pristupom se postavlja imobilizacija zgloba 6 tjedana, ali se rade izometrične vježbe radi sprječavanja pretjerane atrofije. Sami oporavak konzervativnim pristupom traje od 2 do 3 mjeseca za rekreativce i starije osobe, dok bi za profesionalnog sportaša to trebalo biti minimalno 6 mjeseci. Po potrebi liječnik propisuje pacijentu protuupalne i lijekove protiv bolova. Akutno se primjenjuje i krioterapija u svrhu smanjenja unutarnjeg krvarenja i oticanja zgloba. (Evans i Nielson, 2020) Nedostajanje ACL-a povećava šanse za iskakanjem koljena, koljeno je nestabilnije i veća je šansa za ozljeđivanjem ostalih struktura u koljenu. Dugoročno zbog neravnomjernog opterećivanja zglobnih struktura koljena pojačano se troši zglobna hrskavica i to može dovesti do artroze zgloba. (Borić, 2011) Postoje i sportaši koji odabiru konzervativan pristup liječenja i vrlo dobro se izrehabilitiraju te se povrate profesionalnom sportu, ali većinom se ne vraćaju profesionalnom sportu. Zato je važno svakoj osobi/sportašu pristupiti individualno i za svakoga ponaosob odrediti najbolji pristup liječenja za njega/nju samog/u. (Walker i sur., 2015) Neki faktori o kojima treba voditi računa prilikom odlučivanja kako liječiti ozljedu ACL-a su: dob pacijenta/sportaša, zanimanje pacijenta, motivacija pacijenta za oporavak, razina nestabilnosti zgloba koljena, funkcionalne aktivnosti koje pacijent želi provoditi i u kojem opterećenju. (Pećina i sur., 2019)

Tu se svakako primjenjuju fizikalne procedure: elektroterapija, magnetoterapija, hidroterapija, terapija UZV, masaža, terapija laserom, kineziterapija. (Slanac, 2017) Vožnja sobnog bicikla

se preporuča i najučinkovitiji je dio kineziterapije. Vožnjom sobnog bicikla povećava se ROM, jača se okolna muskulatura koljena i povećava se kondicija, odnosno aerobni kapacitet pluća. Sobni bicikl se može voziti i dva do tri puta na dan po 15 do 20 minuta, ali uz njega se dodatno provode sve ostale terapije i vježbe. (Jurko, 2021) Vježbe koje se preporučaju provoditi: vježbe za povećanje ROM-a, vježbe istezanja, vježbe snaženja, proprioceptijske vježbe, treninzi dinamičke stabilizacije, trening smetnji (pertubacijski trening), pliometrijski skakački treninzi, kardiovaskularna izdržljivost i treninzi trčanja i okretnosti. (Wilk i sur., 2018) Preporučena je i primjena ortoza i štaka u početnim fazama rehabilitacije pa da se postupno odbacuju. (Uremović i sur., 2018)

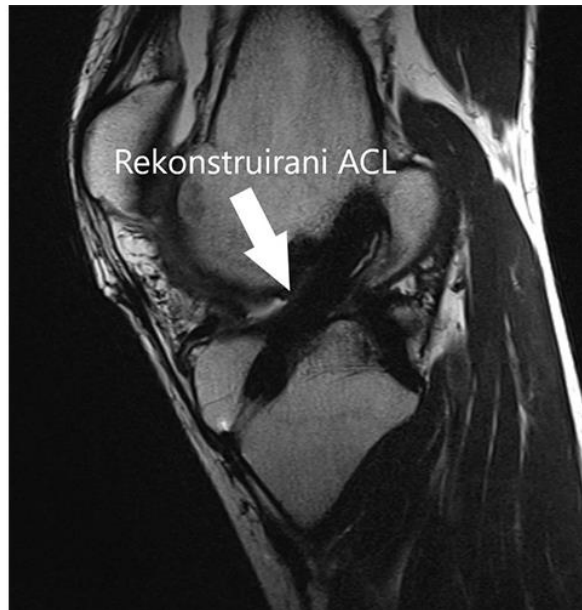7.2 Operativno

Profesionalni sportaši najčešće biraju opciju operativnog načina liječenja rupture prednjeg križnog ligamenta. Glavni cilj operativnog pristupa liječenju je vraćanje pravilne biomehanike kretanja koljena te da se pacijentu omogući funkcija zgloba koljena kakva je i bila prije ruptуре ligamenta. (Soumalainen i sur., 2012) Čim se odredi dijagnoza, razina oštećenja ACL-a ako se pacijent i operant odluče za operaciju, istu je potrebno izvesti što ranije. Također nije preporučljivo operirati prerano, cca unutar tri tjedna od ozljede jer je tada velika šansa da se pojavi artrofibroza. Artrofibroza je nakupljanje previše ožiljkastog tkiva kao posljedica prerane operacije, to nakupljanje uzrokuje zatezanje zgloba, odnosno smanjeni ROM. (Paschos i Howell, 2016) Preporuka je ne raditi operativni zahvat ne radi dok je prisutna velika oteklina zgloba i dok se ne dobije opet puni ROM. (Miller i Azar, 2017) Idealno bi bilo da se operativni zahvat napravi unutar tri mjeseca od ozljede. Što se duže odgađa operacija to se više troše ostale strukture koljena i povećava se atrofija muskulature zbog mirovanja. (Koga i sur., 2018) Operativno liječenje se radi na način da se buše tuneli i postavljaju fiksatori u njima koji će držati „novi ligament“. Taj „novi ligament“ je presadak ili poznatije pod izrazom graft. (Kraeutler i sur., 2017) Postoji više vrsta graftova, no o tome će se više pisati u slijedećem poglavlju kao i na koji način se radi sama rekonstrukcija prednjeg križnog ligamenta. Ne smije se zapostaviti i preoperativna priprema pacijenta za operaciju. Preoperativno je potrebno izometrički jačati okolnu muskulaturu koljena kako bi kasniji oporavak bio brži. Također treba nastojati održavati ROM do granice bolnosti te i održavati aerobnu izdržljivost. (McCarty i sur., 2018) Postoperativna rehabilitacija počinje već drugi, treći dan nakon operacije. Nakon operacije se na nogu postavlja ortoza koja je zaključana u ekstenziji. (Meuffels, 2012) Oporavak, odnosno povratak sportskim aktivnostima je najranije 6 mjeseci nakon operacije ako nije bilo dodatnih komplikacija. No preporuke su da se sportaši profesionalnom sportu vraćaju

u periodu od 9 mjeseci do jedne godine od operacije. (Jurko, 2021) Preuranjeno vraćanje profesionalnom sportu nosi velik rizik za reozljedom i dodatnim komplikacijama koje mogu dodatno produžiti tijek oporavka. (Zebić, 2018) Faktori o kojima ovisi uspješnost i kvaliteta operativnog zahvata su: individualno odabran graft, sama izvedba operatera (kvalitetno postavljanje tunela i fiksatora) i kasnije postoperativna rehabilitacija. (Evans i Nielson, 2020) Graft bi trebao biti podjednake jačine ili jači od nativnog ligamenta. (Irrgang i sur., 2021) Sami operativni zahvat se izvodi artroskopski što znači kako su potrebna samo dva do tri mala reza preko kojih se ulazi u zglob s posebnim uređajima. (Walker i sur., 2015) Artroskopija ima prednost ispred artrotomije jer se ne moraju presijecati strukture koljena – proprioceptori pa je postoperativno bol manja i brži je oporavak iza operacije. (Evans i sur., 2014) Postoperativno 81 posto pacijenata se vratilo sportskim aktivnostima, 65 posto pacijenata se vratilo razini opterećenja i funkcije kao i prije ozljede, dok se 55 posto sportaša uspjelo vratiti profesionalnom bavljenju sportom. (Heimer i Čajavec, 2006)

7.3 Rekonstrukcija prednjeg križnog ligamenta

Rekonstrukcija prednjeg križnog ligamenta se radi na način uklanjanja rupturiranog ACL, buše se tuneli i postavljaju fiksacije u kostima femura i tibie na mjestima gdje se inače hvata prednji križni ligament. (Dargel i sur., 2007) Tuneli se postavljaju na mjesta hvatišta nativnog prednjeg križnog ligamenta da bi zglobu koljena povratili stabilnost i normalnu kinematiku, biomehaniku. Stoga je jako važna preciznost operatera u bušenju tunela jer u ovim slučajevima i pomak za 0.5 mm ili pola stupnja u potpunosti mijenja biomehaniku kretanja zgloba. (Burnham i sur., 2017) To onda dovodi do reozljede, reoperacije i produživanja oporavka pacijenta/sportaša. (Dhawan i sur., 2016) Promjer bušenja tunela trebao bi biti isti kao širina nativnog ACL-a. (Okazaki, 2016) Istraživanja su pokazala kako operativni zahvati kojima se tuneli ne postavje točno na hvatišta ACL-a imaju veću stopu nestabilnih koljena ili reoperacija. (Van Eck i sur., 2010)



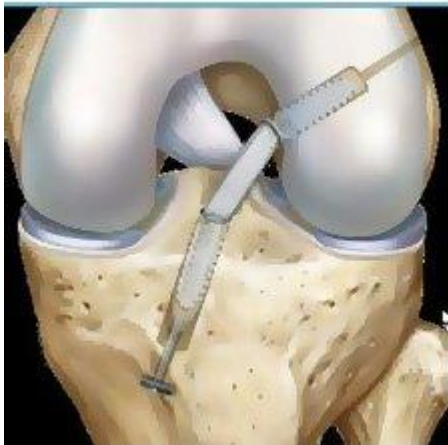
Slika 16 Rekonstruirani ACL

[Izvor: <https://www.svkatarina.hr/ortopedija-i-sportska-medicina/rekonstrukcija-prednjeg-kriznog-ligamenta-acl>]

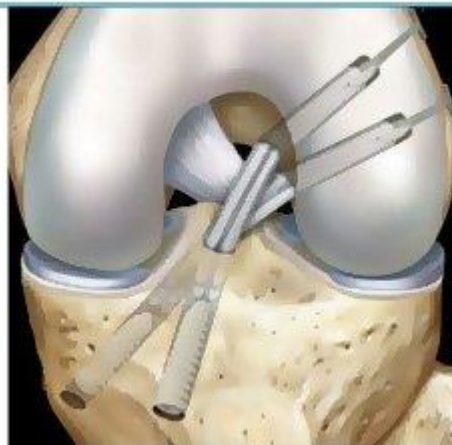
Postoji SB (single bundle) i DB (double bundle) rekonstrukcija ACL-a. SB rekonstrukcija je zahvat kojim se postavlja samo jedan snop i ovim zahvatom se dobiva vrlo dobra AP stabilnost, ali rotacijska stabilnost je slabija. (Domnick i sur., 2016) DB rekonstrukcija je zahvat kojim se postavljaju oba snopa kao zamjena i za AM i za PL snop pa se na taj način više imitira ista biomehanika i kinematika koljena kao i prije rupture. DB rekonstrukcijom je dobivena i AP stabilnost i rotacijska stabilnost koljenog zgloba. (Evans i Nielson, 2020) Postoje i određene kontraindikacije za rekonstrukciju prednjeg križnog ligamenta, a one su: otvorena epifizna ploča za rast, ozljede više ligamenata koljena, veliki koštani edem, oštećenje hrskavice težeg stupnja, mjesto insercije grafta manje od 14 mm, širina ureza manja od 12 mm, osteoporoza kostiju koljenog zgloba. Ukoliko je mjesto insercije grafta uže radije se bira SB rekonstrukcija. (Paschos i Howell, 2017) Tunel na femuru je puno zahtjevnije postaviti od tunela na tibii i on je od veće važnosti za kinematiku zgloba, a o njegovom položaju ovisi i duljina grafta. (Steiner, 2009) Femoralni tunel se nalazi jako blizu centra osi kretanja zgloba pa je lakše pogriješiti njegovim postavljanjem, nego kod tibijalnog tunela. (Raines i sur., 2017) Femoralni tunel se može raditi na tri načina, odnosno tehnike: TT (transtibijalna) tehnikom, AM (anteromedijalnom) tehnikom i tehnikom izvana prema unutra (outside in). (Kim, 2015) Prednosti TT tehnike su brzina postavljanja, koljeno nije potrebno savijati više od pravog kuta kako bi se bušio tunel, bušenje tibijalnih i femoralnih tunela da su položeni paralelno pa se graft lako ubacuje u koljeno. Glavni nedostatak ove tehnike je što teško kroz tibijalni kanal bušiti femoralni kanal na mjestu gdje je i bilo femoralno hvatište zbog pozicije iz koje se buši.

Najčešće taj kanal bude postavljen previše anteriorno i kranijalno-vertikalno nego što bi trebao biti. (Walker i sur., 2015) Uvijek se prvo radi tibialni tunel iz razloga jer će on određivati poziciju femoralnog tunela. Tibialni tunel se radi otprilike 7 mm anteriorno od PCL-a ili se može postavljati medijalno tako da prođe kroz vlakna površinskog MCL-a. Mjesto insercije na tibii je dužine 18 mm i širine 10 mm, dok je femoralna insercija isto takve dužine i širine. Femoralno hvatište ACL-a nije lako za pronaći, ali ima jedna metoda kako se pronalazi to hvatište. Zglob koljena se flektira pod 90 stupnjeva pa se pomoću AL (anterolateralni) otvora locira najviša točka na sulcusu popliteusu i najniža točka na lateralnom zidu gdje se spaja sa zglobnom hrskavicom. Hvatište na femuru se nalazi točno na pola puta između ove dvije točke. DB rekonstrukcija se radi preko tri portala/ulaza: AM (anteromedijalni), AL (anterolateralni) i dodatni AM (anteromedijalni) portal. PL tunel na femuru se radi kroz AM portal, a potom se buše AM i PL tuneli pod kutovima od 45 i 55 stupnjeva. Mada se AM tunel može raditi i iz tibialnog PL tunela ili iz AM otvora. AM tuneli obično imaju nešto veći promjer od PL tunela. (Paschos i Howell, 2017) PL graft se postavlja i fiksira kada je koljeno u punoj ekstenziji, dok se AM graft postavlja i fiksira kada je koljeno flektirano pod 45 stupnjeva. Propadanje graftova i reoperacije su učestalije nakon SB rekonstrukcija, nego nakon DB rekonstrukcija. (Schreiber i Van Eck, 2010)

ACL Reconstruction Techniques



Single Bundle



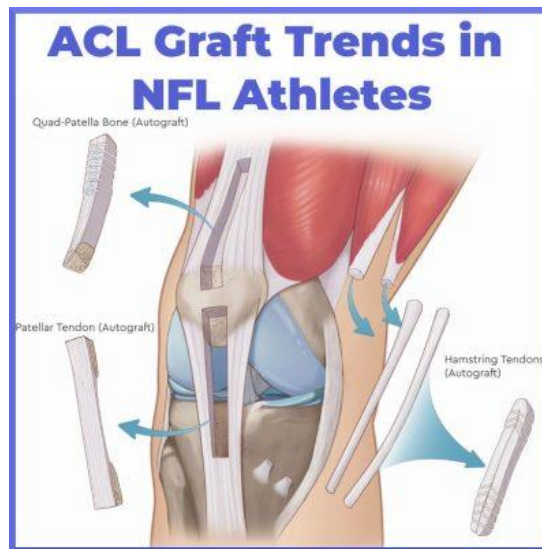
Double Bundle

Slika 17 DB i SB rekonstrukcija

[Izvor: <https://www.healthclues.net/blog/en/single-bundle-vs-double-bundle-acl-surgery/>]

7.4 Vrste transplantata prednjeg križnog ligamenta

Vrste graftova su podijeljene u tri skupine: autologni, alogeni i sintetski graftovi. (Tsuda i Ishibashi, 2016) Autologni graft je uzet od samog pacijenta koji se operira. Alogeni graft je uzet od druge osobe, odnosno najčešće je to sa ljudskih kadavera. Sintetski graft nije prirodan, već je napravljen od umjetnih materijala. (Lind i sur., 2023) Idealan graft bi po sastavu, čvrstoći i elastičnosti trebao biti što sličniji nativnom ACL-u. (Cohen i sur., 2021) Također je važno da se na mjestu uzimanja grafta napravi minimalnu štetu i da se to mjesto što prije oporavi. (Josipović i sur., 2020) Autologni graft se može uzimati s više struktura u tijelu, a najčešće su to: patelarni ligament, tetiva hamstringsa i tetiva quadricepsa. (Lin i sur., 2020) Također se može uzeti i s tetive m. tensor fasciae latae ili sa tkiva iliotibialnog trakta kao i s tetive m. plantarisa, ali ti graftovi se rjeđe koriste. (Xerogeanes, 2019) Kako se ne bi na pacijentu stvarali dodatni ožiljci na mjestu uzimanja grafta koriste se alogeni graftovi. Alogeni graftovi se najčešće smrznu na niskim temperaturama i tako se čuva do trenutka operacije. (Budny i sur., 2017) Primjenom alogenih graftova velik je rizik za prijenos raznih bolesti i infekcija od strane donora. Međutim bolesti i infekcije je moguće unijeti i dok je graft u transportu te u samoj pripremi grafta za presađivanje. (Buerba i sur., 2021) Sintetski materijali koji se koriste u izradi graftova za ACL su: srebro, nehrđajući čelik, najlon, svila, ugljikova i polimerna vlakna. (Hulet i sur., 2019) Kada su se pojavili sintetski graftovi medicinari su bili entuzijastični. Njihove prednosti su: laka nabava, njihova otpornost i jakost, kraća postoperativna rehabilitacija i nema dodatnog zarastanja tkiva na mjestu gdje bi se uzeo autograft. (Kocher i sur., 2018) No kada su ih pustili u uporabu vidjeli su njihove mane i nedostatke. Nedostatci i komplikacije nakon korištenja sintetskih graftova: pojačana bol u koljenu, nestabilnost zgloba, visoka stopa reruptura, inficiranje ostalih mekih struktura u koljenu, odlaganje ugljikovih čestica u jetreno tkivo, raspršenje krhotina koje vode do sinovitisa, osteoliza koštanih tunela, masivni izljevi zgloba i osteoartritis. Kasnije su sintetski graftovi izbačeni iz upotrebe. (West i Harner, 2005; Tibor i sur., 2016)

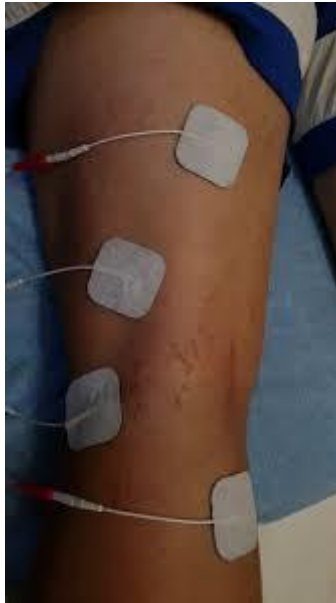

Slika 18 Vrste ACL graftova

[Izvor: <https://www.sportsmedreview.com/blog/acl-injury-graft-trends-nfl/>]

8. FIZIOTERAPIJSKI POSTUPCI

Fizioterapijskim postupcima i tehnikama se ubrzava rehabilitacija pacijenta/sportaša nakon ozljede ACL-a. Neki od njih su: krioterapija, terapija laserom, terapija UZV-om, magnetoterapija, elektroterapija, hidroterapija, kineziterapija. (Pećina i sur., 2004) Krioterapija se primjenjuje akutno u svrhu smanjenja otekline zgloba i zaustavlja se krvarenje unutar zgloba, tj. krvne žile se suužuju. (Ćurković i sur., 2004) Laser djeluje na način dubinskog zagrijavanja tkiva, prokrvljuje ga i potiče njegovo zacjeljivanje. (Babić-Naglić i sur., 2013) UZV također zagrijava tkivo i opušta napete meke strukture u koljenu, a također potiče i ubrzava zacjeljivanje tkiva. (Hauger i sur., 2017) Magnetoterapija djeluje protuupalno i antiedematozno te smanjuje bolove. Interferentne struje smanjuju bol, potiču vazodilataciju, smanjuju otekline, ubrzavaju i potiču kvalitetnije zacjeljivanje mekih tkiva. Elektrostimulacija aktivira osjetni i motorički živac, a glavna funkcija joj je toniziranje i jačanje muskulature. (Jajić i sur., 2008) Hidroterapija se provodi u kombinaciji s kineziterapijom, a njenom provedbom utječemo na: bolju cirkulaciju, povećanje mišićne snage, dobiva se veći ROM, propriocepcija, koordinacija, smanjenje boli i ukočenosti zgloba. (Buntić, 2014)



Slika 19 NMS

[Izvor: <https://www.facebook.com/100063644611170/videos/-elektroterapija-je-procedura-u-kojoj-se-elektri%C4%8Dna-struja-koristi-u-svrhu-lij%C4%8D/398158281512321/>]

9. CILJEVI I HIPOTEZE RADA

Prikazati biomehaničke parametre hoda specifičnog slučaja rukometašice 6 mjeseci nakon rekonstrukcije ACL-a. Također će se predložiti moguće smjernice u korekciji postojećih odstupanja od očekivanog fiziološkog obrasca hoda.

Nul – hipoteza: Promatranjem, analiziranjem i korigiranjem biomehanike hoda nakon rekonstrukcije ACL-a nemamo pozitivniji ishod rehabilitacije.

Afirmativna hipoteza: Promatranjem, analiziranjem i korigiranjem biomehanike hoda nakon rekonstrukcije ACL-a imamo pozitivniji ishod rehabilitacije.

10. METODE

Rad se sastoji od prvog – teorijskog, općeg dijela i od drugog dijela koji se odnosi na proučavanje jednog specifičnog slučaja. U prvom dijelu prikazat će se anatomska podloga ACL-a, njegova uloga u koljenu, mehanizmi nastanka ozljede ACL-a te intervencije i fizioterapijski postupci nakon ozljede ACL-a. U tu svrhu pretraživane su slijedeće baze podataka: PubMed, Google Scholar, Hrčak, MEDLINE. Literatura je pretraživana po slijedećim pojmovima: kinematika, EMG analiza hoda, prostorno-vremenski parametri hoda, ruptura, ozljede koljena u sportu. U ovom radu kriteriji isključenja literature su internetski portali. Istraživački dio rada je odrađen u centru Prirodan pokret/Sport Skill Lab. Istraživanje je rađeno po metodi testiranja te sustavnog promatranja i analiziranja dobivenih rezultata.

11. PRIKAZ SLUČAJA

Pacijentica je profesionalna rukometašica, stara 30 godina, igra u seniorskoj momčadi i visoka je 168 cm. Sportašica se profesionalno bavila rukometom 10 godina. Na utakmici se dogodila ruptura ACL-a na lijevoj nozi. Do rupture je došlo kontaktnim mehanizmom i mehanizmom doskoka. Dok je sportašica bila u skok šutu dogodio se kontakt u području prsa i pri samom doskoku došlo je do rupture ACL-a. „Čula sam pucanje, bol je bila jaka i sportska aktivnost je prekinuta. Imala sam osjećaj kao da je koljeno iskočilo i vidjela dislociranu patelu.“ Ruptura ACL-a je utvrđena Lachmanovim testom. Prije operacije je napravljen RTG i MR nalaz. Operacija je obavljena u Specijalnoj bolnici Arithera 18 dana nakon ozljede. Rehabilitacija je odrađena u Specijalnoj bolnici za medicinsku rehabilitaciju Naftalan i u Centru za dijagnostiku, rehabilitaciju i trening Prirodan pokret. Ozljeda je zadobivena 02.09.2023. godine. Sportašica se nakon ozljede nije vratila u profesionalni rukomet.

Sama analiza hoda se sastoji od dva dijela: kinematička analiza hoda i mjerenje EMG vrijednosti. Kinematika je snimana s 9 kamera. Kamere su model Vicon Vero 1.3, dok je kinematička analiza napravljena u Nexus 2 Track Analyze Discover sustavu. EMG je rađen uređajem Delsys Trigno. EMG senzori su postavljeni na m. vastus medialis i na m. biceps femoris.

Plug in gait koristi Cardanove kuteve modificirane za slučaj gležnja. Za više informacija o upotrebi Cardanovih kuteva i računanje kinematike zglobova može se naći u literaturi. (Kadaba i sur., 1990; Davis i sur., 1991)



Slika 20 Vicon vero 1.3 kamera

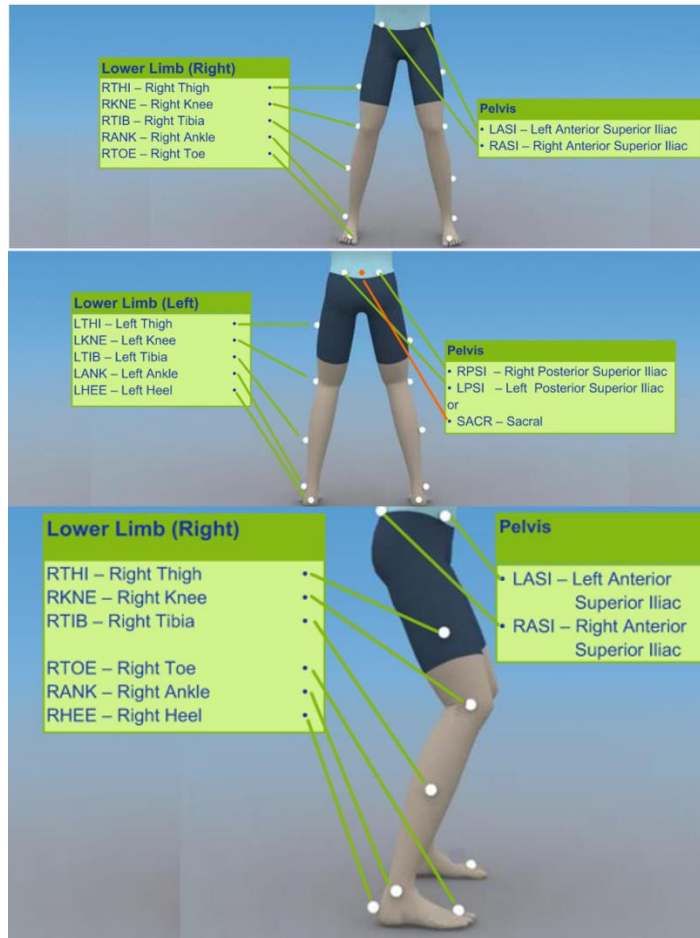
[Izvor: <https://www.vicon.com/hardware/cameras/vero/>]



Slika 21 EMG senzor

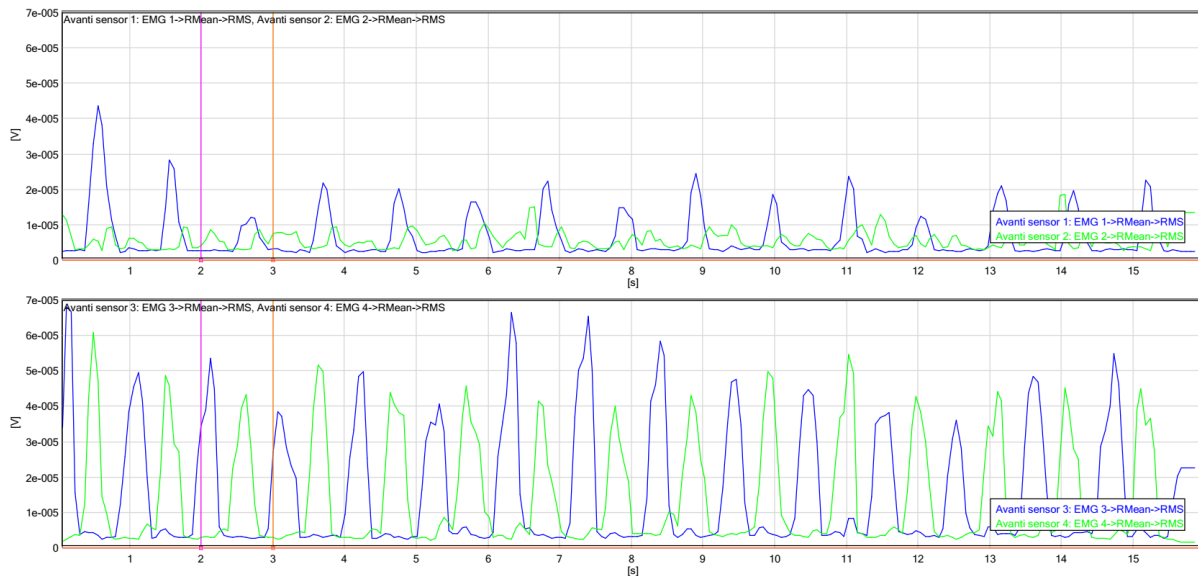
[Izvor: <https://delsys.com/shop/supplies-and-accessories/trigno-adhesive-interface/>]

Markeri su postavljani prema „Lower body modeling with Plug-in Gait – Vicon“. Nazivi markera su prema prominencama gdje se postavljaju. Pa su markeri za zdjelicu slijedeći: LASI i RASI – spina iliaca anterior superior (lijeva i desna), LPSI i RPSI – spina iliaca posterior superior (lijeva i desna) i SACR – sakralna kralježnica, marker se postavlja točno između spina iliaca posterior superior te u njihovoj liniji. Obično se postavljaju oba LPSI i RPSI markera ili jedan SACR marker. Markeri koji se postavljaju na donje ekstremitete su slijedeći: LTHI i RTHI – iznad donje lateralne trećine natkoljenice (lijeva i desna noga), LKNE i RKNE – lateralna strana koljenog zgloba na mjestu gdje prolazi os za fleksiju i ekstenziju (lijeva i desna noga), LTIB i RTIB – iznad donje lateralne trećine potkoljenice (lijeva i desna noga), LANK i RANK – lateralni maleol u točki koja leži na osi koja prolazi transmoleolarno, LHEE i RHEE – kalkaneus sa posteriorne strane u visini iznad plantarne površine stopala i u istoj visini kao i stopalni marker (lijeva i desna noga), LTOE i RTOE – iznad glave druge metatarzalne kosti, dorzalna strana stopala (lijevo i desno stopalo).



Slika 22 Marker placement for Plug-in Gait lower body model
 [Izvor: <https://help.vicon.com/download/attachments/11250652/Plug-in%20Gait%20Reference%20Guide.pdf>]

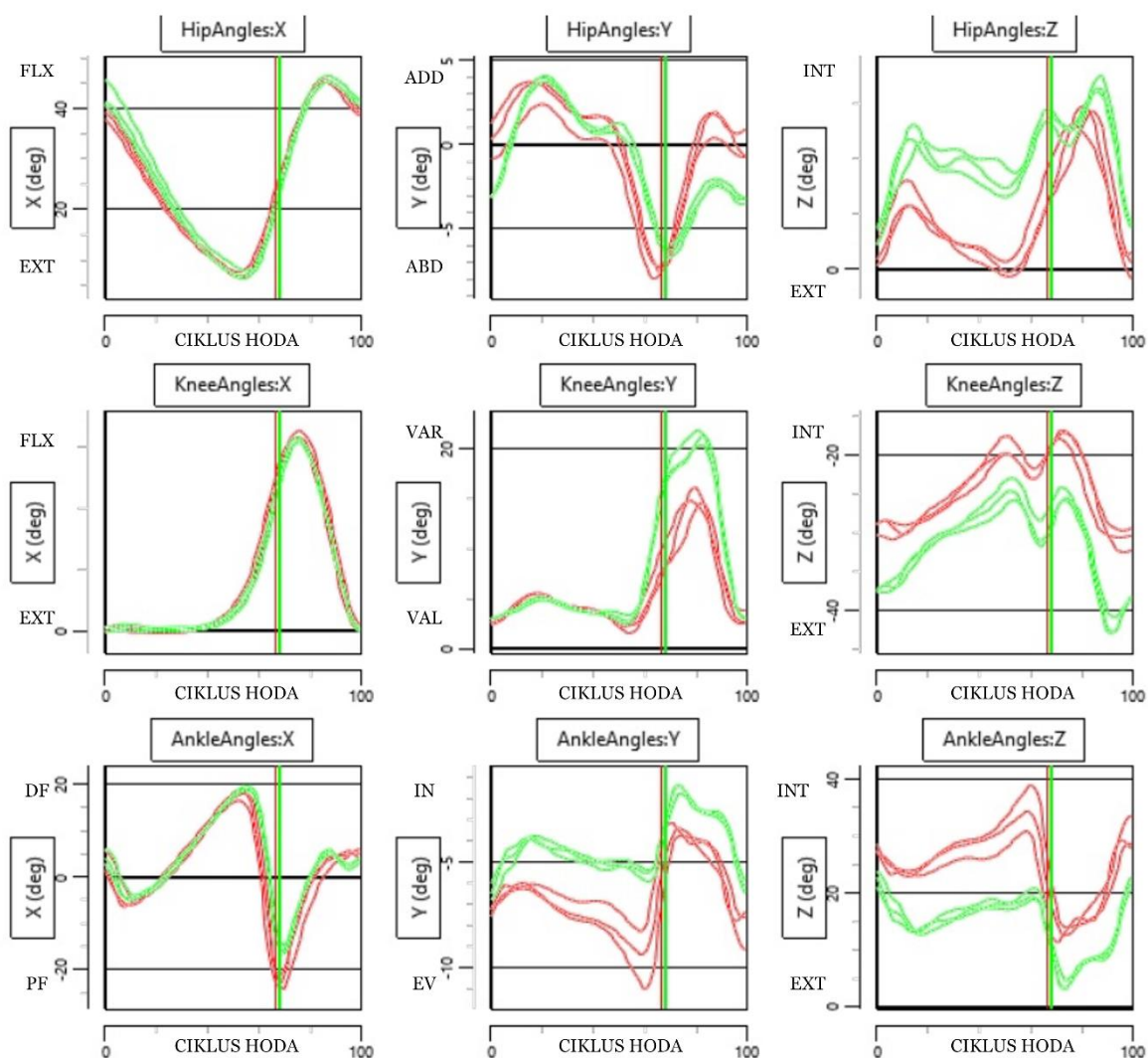
12. REZULTATI



Slika 23. EMG m. vastus medialis i m. biceps femoris. EMG 1 – desni m. vastus medialis, EMG 2 – lijevi m. vastus medialis, EMG 3 – lijevi m. biceps femoris, EMG 4 – desni m. biceps femoris.

Na EMG grafu se vidi kako desni m. vastus medialis ima ujednačeniju i konzistentniju aktivnost za vrijeme hoda sa jasno definiranim električnim impulsima. Nasuprot tome lijevi m. vastus medialis pokazuje neujednačeniju i gotovo konstantnu aktivnost, no bez jasno definiranih periodičnih električnih impulsa. Za razliku od m. vastus medialis-a oba m. biceps femoris-a pokazuju jasno definirane električne impulse. No dok lijevi m. biceps femoris pokazuje puno veću varijaciju amplitude – gotovo faktor 2, aktivnost desnog m. bicepsa femoris-a varira samo za oko 25 %.

Pošto znamo kako je lijeva noga bila ozlijeđena i operirana te je oslabila uslijed mirovanja za očekivati je slabiju mišićnu aktivnost lijeve noge što se i vidi na EMG grafu m. vastus medialis-a. M. vastus medialis na ozlijeđenoj nozi je konstantnije aktivan bez perioda smanjenije aktivnosti pa možemo pretpostaviti da je to zbog održavanja samog zgloba stabilnim. Dok je s druge strane malo neočekivano da je m. biceps femoris na ozlijeđenoj nozi pokazuje nešto veću aktivnost u odnosu na zdravu nogu. To bi mogao biti rezultat aktivnijeg naglaska na jačanju stražnje lože koja je aktivni stabilizator prednje translacije tibie.



Slika 24 Kinematička analiza hoda snimljena je Nexus 2 Track Analyze Discover sustavom. Crvene linije predstavljaju lijevu nogu, a zelene desnu nogu.

Na ovom grafu se vidi kinematička analiza hoda u sve tri dimenzije. Analizirat će se kutevi u zglobovima kukova, koljena i gležnja. Na grafu se vide X, Y i Z osi. X os označava kretnje u sagitalnoj ravnini (fleksija i ekstenzija), Y os označava kretnje u frontalnoj ravnini (abdukcija i addukcija) i Z os označava kretnje u transverzalnoj ravnini (rotacije).

Može se uočiti kako lijeva noga u početnom dijelu faze oslonca ima manju fleksiju u zglobu kuka za 1-2 stupnja, dok kasnije tijekom cijelog ciklusa hoda fleksija i ekstenzija u kuku je gotovo simetrična. Lijevi kuk nešto više stoji u addukciji (2-3 stupnja) za razliku od desnog kuka. Dalje kroz ciklus hoda su amplitude kretanja otprilike podjednake te se u posljednje 2/3 faze njihanja lijevi kuk opet malo više povlači u addukciju (3-4 stupnja) za razliku od desnog

kuka. Spektar kretanja na Y osi je generalno gledajući podjednak. Na Z osi može se vidjeti da lijevi kuk odlazi manje u unutarnju rotaciju u fazi oslonca, dok u fazi njihanja gotovo dostiže amplitudu unutarnje rotacije kao i desni kuk. Može se reći da je desni kuk stalno u laganoj unutarnjoj rotaciji.

U koljenom zglobu fleksija i ekstenzija su gotovo simetrične za vrijeme cijelog ciklusa hoda. Na Y osi lijevo i desno koljeno za vrijeme faze oslonca ima podjednake amplitude kretanja, no uočavamo kako u fazi predzamaha i fazi njihanja lijevo koljeno odlazi manje u varus smjeru od desnog koljena za 4 stupnja. Na Z osi se vidi kako lijevo koljeno u završnoj fazi njihanja neposredno prije slijedećeg inicijalnog kontakta petom ima manju vanjsku rotaciju u koljenom zglobu od desnog koljena za 7.5 stupnjeva. Sami spektar kretanja je gotovo isti uz nekoliko manjih oscilacija.

Fleksija i ekstenzija gležnja je u načelu podjednaka tijekom cijelog ciklusa hoda, no primjećujemo u samoj završnoj fazi njihanja kako lijevi gležanj nešto manje odlazi u plantarnu fleksiju u odnosu na desni gležanj za 2-3 stupnja. Može se reći da je lijevi gležanj u završnoj fazi njihanja netom prije slijedećeg inicijalnog kontakta petom malo krući u odnosu na desni gležanj. Na Y osi tijekom faze oslonca, a posebice pri završnoj fazi oslonca lijevi gležanj odlazi sve više u everziju. U odnosu na desni gležanj najveća razlika u amplitudi kretanja je čak 5.5 stupnjeva. Iz priloženog grafa se vidi kako je generalno lijevi gležanj tijekom faze oslonca više u everziji od desnog gležnja. Kasnije u fazi njihanja lijevi i desni gležanj se gibaju poprilično podjednako, odnosno imaju podjednaki spektar kretanja. Na Z osi se vidi kako lijevi gležanj prema kraju faze oslonca odlazi sve više u unutarnju rotaciju. Pred kraj faze oslonca razlika u amplitudi kretanja lijevog i desnog gležnja na Z osi iznosi 18 stupnjeva. Dalje u fazi njihanja lijevi i desni gležanj imaju podjednak spektar kretanja.

Fleksija i ekstenzija ozlijeđenog koljena su na vrhunskom nivou, u hodu se koljeno u potpunosti ispruža i savija kao i koljeno zdrave noge. Može se pretpostaviti kako će korak s ozlijeđenom nogom biti kraći jer sportašica u zglobu kuka radi manju fleksiju. Zbog potencijalnog skraćivanja koraka na ozlijeđenoj nozi posljedično i u gležnju iste noge sportašica radi manju plantarnu fleksiju pri završnoj fazi njihanja. Sportašica većom vanjskom rotacijom kuka ozlijeđene noge kompenzira manjak vanjske rotacije tibie u koljenom zglobu jer ACL svojim zatezanjem inače vuče tibiu u smjeru vanjske rotacije. Manjak vanjske rotacije tibie u ozlijeđenom koljenu pri ispružanju zgloba je za očekivati jer vrlo vjerojatno rekonstruirani ACL nije iste kakvoće kao i nativni ACL. Također je moguće kako pri operativnom zahvatu nisu idealno postavljeni tuneli za postavljanje „novog“ ACL-a, no ne može se sa sigurnošću tvrditi

u čemu je točno problem. Lako moguće kako je i jedno i drugo. Stoga je važno da se kao u ovom slučaju osoba prilagodi ovim uvjetima i stvori pozitivne kompenzacije kako ne bi došlo do reozljeđe ili reoperacije. S druge strane nešto većom addukcijom kuka ozlijeđene noge otežava postavljanje koljenog zgloba u varus poziciju pa koljeno više ostaje u valgus poziciji, a to sve u fazi njihanja. Također se može reći kako „novi“ ACL nema dovoljnu snagu da svojim zatezanjem povuče tibijski ligament dovoljno u varus poziciju, no treba se uzeti u obzir i da postoji psihološki aspekt straha od rerupture. Stoga tu ulogu trebaju preuzimati m. semitendinosus, m. gracilis i m. sartorius – pes anserinus. To sve doprinosi da sportašica pri inicijalnom kontaktu petom, odnosno za vrijeme faze oslonca gležanj, tj. stopalo ozlijeđene noge gura više u everziju i malo u unutarnju rotaciju.

Gait Cycle Analysis	Left	Right
Cadence (steps/min)	102.56	100.00
Walking Speed (m/s)	0.90	0.88
Stride Time (s)	1.17	1.20
Step Time (s)	0.60	0.57
Opposite Foot Off (%)	17.09	20.83
Opposite Foot Contact (%)	48.72	52.50
Foot Off (%)	68.38	69.17
Single Support (s)	0.37	0.38
Double Support (s)	0.43	0.45
Stride Length (m)	1.06	1.06
Step Length (m)	0.52	0.53
Step Width (m)	0.10	0.10
Limp Index ()	1.00	1.01

Slika 25 Prostorno vremenski parametri hoda

Cadence (steps/min) – frekvencija koraka označava broj koraka u minuti.

Walking Speed (m/s) – brzina hoda izračunata po mjernoj jedinici metar po sekundi.

Stride Time (s) – označava vrijeme trajanja jednog ciklusa hoda/dvostrukog koraka mjerenog u sekundama.

Step Time (s) – označava vrijeme trajanja jednog koraka mjerenog u sekundama.

Opposite Foot Off (%) – kada je desna noga u osloncu na prijelazu između odgovora na opterećenje i midstance-a promatra se suprotna noga koja tada kreće u njihanje i prati se do midstance faze. Isto tako se gleda kada je lijeva noga u osloncu promatra se desna noga u

početnim fazama njihanja. U analizi se gleda koliko vremena u postocima osoba provede sa lijevom i koliko sa desnom nogom u ovoj fazi hoda.

Opposite Foot Contact (%) – kada je desna noga u osloncu na prijelazu između terminalne faze oslonca i predzamaha promatra se suprotna noga koja tada ide od midstance-a i promatra se do inicijalnog kontakta petom. Isto tako se gleda kod lijeve noge. U analizi se gleda koliko vremena u postocima osoba provede sa lijevom i koliko sa desnom nogom u ovoj fazi hoda.

Foot Off (%) – to je faza koja se nalazi između predzamaha i inicijalnog njihanja. Gleda se vrijeme u postocima koje osoba provede u ovoj fazi s lijevom i desnom nogom.

Single Support (s) – označava vrijeme trajanja oslonca na jednoj nozi mjerenog u sekundama.

Double Support (s) – označava vrijeme trajanja dvostrukog oslonca mjerenog u sekundama. Lijevi dvostruki oslonac je kada je lijeva noga prednja, a desni dvostruki oslonac je kada je desna noga prednja.

Stride Length (m) – označava dužinu ciklusa hoda/dvostrukog koraka mjerenog u metrima.

Step Length (m) – označava dužinu jednog koraka mjerenog u metrima.

Step Width (m) – označava širinu koraka mjerenu u metrima.

Limp Indeks () – označava indeks šepavosti.

Injury feature – Značajke ozljede
1. Leg giving way (at the time of injury) – Popuštanje noge (u trenutku ozljede)
2. Inability to continue activity immediately after injury – Nemogućnost nastavka aktivnosti neposredno nakon ozljede
3. Marked effusion (within six hours of injury) – Izraženi izljev (u roku od šest sati od ozljede)
4. Pop (either heard or felt at the time of injury) – Zvuk pucanja (čuje se ili osjeti u trenutku ozljede)
LIMP score (number of items marked yes) – LIMP rezultat (broj stavki označenih da)

Tablica 2 LIMP Indeks

U ovoj tablici su prikazani parametri hoda ozlijeđene sportašice. Iz prikazanih rezultata se vidi kako sportašica u jednoj minuti napravi 2 i pol koraka više s ozlijeđenom nogom nego sa zdravom. Ozlijeđenom nogom ima hod brži za 0.02 m/s. Vrijeme jednog ciklusa hoda je kraće

ozlijeđenom nogom za 0.03 sec. od zdrave noge, dok je vrijeme jednog koraka duže ozlijeđenom nogom za 0.03 sec. od zdrave noge. Ozlijeđena noga ima Opposite Foot Off za 3.74% manji od zdrave noge, Opposite Foot Contact za 3.78% manji od zdrave noge i Foot Off za 0.79% također manji od zdrave noge. Single Support na ozlijeđenoj nozi traje 0.01 sec. kraće nego kod zdrave noge, dok Double Support ozlijeđene noge traje 0.02 sec. kraće nego kod zdrave noge. Dužina jednog ciklusa hoda je identična za obje noge, dok je dužina koraka ozlijeđene noge je kraća za 1 cm. Širina koraka je identična za obje noge. Indeks šepavosti je gotovo jednak kod obje noge, tj. nema šepanja ni na jednu nogu.

Iz navedenih rezultata može se zaključiti kako sportašica generalno ima dosta simetričan hod, ali određene asimetrije se mogu povezati s ozljedom. Sportašica skraćuje korak ozlijeđenom nogom pa su ti koraci nešto brži i napravi ih više nego sa zdravom nogom. Vidljivo je kako sportašica ne skraćuje puno korak ozlijeđenom nogom (1 cm), ona vjerojatno kompenzira približno jednaki korak na način da dužini koraka dodaje moment trupa, ali brže mijenja fazu oslonca i fazu njihanja. Također se može vidjeti da je dužina njenog koraka i ciklusa hoda 10-ak cm veća od prosječnih vrijednosti za ljudski korak i ciklus hoda što bi se moglo povezati sa profesionalnim bavljenjem sportom, njenom visinom i testiranjem u laboratorijskim uvjetima.

13. RASPRAVA

Biomehaničkom analizom hoda mogu se dobiti vrlo korisne informacije o pacijentu/sportašu. Ti podatci dobiveni biomehaničkom analizom mogu nam pomoći u odabiru rehabilitacijskih protokola i u samom pristupu svakom sportašu individualno. Isto tako preciznije se može pratiti sami tijek i evaluacija rehabilitacije te u konačnici se može reći koliko je i je li uopće rehabilitacija bila kvalitetno provedena. Biomehanička analiza hoda je referentno polazište za određivanje daljnjeg tijeka rehabilitacije ili prevencije. U slučajevima ruptura ACL-a i nakon rekonstrukcije istog najčešće se biomehanička analiza radi 6 mjeseci nakon ozljede, odnosno nakon rekonstrukcije. Radi se 6 mjeseci nakon rekonstrukcije ligamenta iz razloga jer se smatra kako bi funkcije trebale biti na optimalnom nivou za početak vraćanja sportskim aktivnostima. Sve prije 6 mjeseci je preuranjeno i u tom periodu se smatra kako rekonstruirani ACL jednostavno nije spreman za veća opterećenja i kako će biomehanika hoda biti na zadovoljavajućoj razini. U ovom prikazu slučaja se radi o 30 godišnjoj profesionalnoj seniorki, rukometašici. Do ozljede ACL-a je došlo u indirektnom kontaktu za vrijeme doskoka. Sportašica je operirana 18 dana nakon ozljede te dolazi na snimanje biomehanike hoda 6 mjeseci nakon operativnog zahvata i poprilično zadovoljavajuće rehabilitacije u tom periodu. Analizom kinematike zglobova kuka, koljena i gležnja i EMG-a prednje i stražnje strane natkoljenice dobiveni su rezultati iz kojih se mogu vidjeti asimetrije i oscilacije između ozlijeđene i zdrave noge. Asimetrije i oscilacije ozlijeđene noge su u nekim fazama hoda veće, a u nekim fazama su male ili se dapače amplitude poklapaju s amplitudama zdrave noge. Asimetrije i oscilacije koje su primjećene kod sportašice se poklapaju i u korelaciji su s ozlijeđenom nogom. Uočljiv je utjecaj oslabljene muskulature na nesigurnost ozlijeđene noge za vrijeme hoda. Isto tako odraz oslabljene muskulature ozlijeđene noge vidi se i u promijenjenoj kinematici iste noge. Muskulatura prednje strane natkoljenice operirane noge je slabija nego na zdravoj nozi što je i za pretpostaviti s obzirom na operaciju i mirovanje. Rehabilitacijom sportašica je povratila atrofiranu muskulaturu prednje strane natkoljenice, ali još uvijek ne do mjere kako je bila prije ozljede. Potrebno je uzeti u obzir i strah od potpunog oslanjanja na operiranu nogu, a posebice u aktivnostima koje zahtijevaju veću kontrolu i stabilnost. Kako bi sportašica održavala operirano koljeno stabilnim i pod kontrolom ona muskulaturu prednje strane natkoljenice za vrijeme cijelog ciklusa hoda drži konstantno u aktivnosti, ali u manjoj amplitudi. Također dodatnu kontrolu daje postavljanjem kuka operirane noge više u vanjsku rotaciju jer joj u koljenom zglobu nedostaje vanjske rotacije. No, zanimljiv je podatak kako je muskulatura stražnje strane natkoljenice operirane noge puno jača od one na

zdravoj nozi. Očito je kako je sportašica u rehabilitaciji veliki naglasak imala na jačanju m. hamstringsa, a što se vrlo dobro vidi na grafu EMG-a. Pošto je poznato da je ACL pasivni stabilizator koljena koji priječi prednju translaciju tibie i unutarnju rotaciju potkoljenice, tako je isto poznato da je upravo m. hamstrings miškulatura koja je aktivni stabilizator istih pokreta. Stoga je ovo od izrazite važnosti jer na taj način daje veliku potporu, stabilnost i sigurnost „novom“ ACL-u. Nadalje je uočljivo kako se glavna kretanja (fleksija/ekstenzija) s najvećim ROM-om u koljenom zglobovima izvodi u dinamici za vrijeme hoda gotovo simetrično kao i sa zdravim koljenom. Potrebno je raditi na vanjskoj rotaciji potkoljenice operirane noge pri ispužanju kako bi približili kinematiku ozlijeđenog koljena kao i kod zdravog. Također, promatrajući i analizirajući sve dobivene rezultate potrebno je težiti približavanju vraćanju iste biomehanike kretanja kako bi na taj način prevenirali reozljeđu ili u krajnjem slučaju i reoperaciju. S druge strane, važno je sportašu omogućiti što sigurniji i brži povratak njegovim sportskim profesionalnim aktivnostima.

Neal i sur. su 2022 godine proveli su istraživanje u kojem je sudjelovalo 35 osoba s ACLR-om. Provodili su biomehanička mjerenja 3 i 6 mjeseci nakon operacije te su htjeli vidjeti kako i koliko se mijenja biomehanika hoda u periodu od 3 do 6 mjeseci nakon rekonstrukcije. Vidjeli su kako su fleksija/ekstenzija koljenog zgloba ozlijeđene noge bile manje u odnosu na zdravu nogu. Također su vidjeli kako su prisutne veće asimetrije u kinematici hoda ozlijeđene noge. Ozlijeđena noga je, kao i u našem slučaju, imala sličnu problematiku, a to je: smanjena vanjska rotacija potkoljenice, smanjena fleksija u kuku i povećana addukcija u kuku. U svom su istraživanju testiranje ponovili i nakon 6 mjeseci te su vidjeli kako su se te asimetrije u kinematici hoda ozlijeđene noge smanjile. Primjetili su kako se kinematika hoda ozlijeđene noge, što više vremena prolazi od operacije, približava sve više kinematici hoda zdrave noge. Svojim istraživanjem došli do zaključka da što se ranije postoperativno krene s korekcijom biomehanike hoda to su veće šanse da tijelo ne stvara dodatne kompenzatorne mehanizme i da se asimetrije prije počnu smanjivati. Također su zaključili kako je već u ranoj postoperativnoj rehabilitaciji potrebno davati pažnju svakoj pojedinoj fazi hoda, a posebice onim fazama u kojima se događaju najveće promjene na ozlijeđenoj nozi. (Neal i sur., 2022)

Hoover i sur. su 2002 godine radili istraživanje kojim su istraživali biomehaničke parametre 6 i 12 mjeseci nakon ACLR-a. Testirali su pacijente u hodu i u hodu po stepenicama. Zaključili su kako je potrebno u rehabilitaciji pripremati koljeno na funkcionalne aktivnosti koje inače prakticira u svakodnevnom životu ili određenim sportom. Ono što je važnije vidjeli su kako se asimetrije u hodu zadržavaju čak i do godinu dana nakon operacije. To možemo povezati s

našim slučajem gdje su nakon 6 mjeseci nakon ACLR-a još dosta prisutne asimetrije u samom hodu. Stoga je potrebno nastaviti s intenzivnom rehabilitacijom kako bi se sportašica što prije i uspješnije mogla vratiti profesionalnom sportu. (Hooper i sur., 2002)

Majewska i sur. su 2017 godine istraživali prostorno-vremensku i kinematičku analizu hoda 6 mjeseci nakon ranog ACLR-a. U istraživanju je sudjelovalo 40 pacijenata i 37 zdravih osoba. Uspoređivali su biomehaničke parametre na operiranim i na zdravim osobama. Uvidjeli su kako se biomehanika hoda kod ozlijeđenih osoba poboljšava što vrijeme prolazi, odnosno uz rehabilitaciju. No, vidjeli su, da nakon 6 mjeseci od operacije i dalje postoje određene asimetrije u samoj biomehanici hoda, te preporučuju dugotrajnije praćenje stanja pacijenata nakon operacije. Referirajući se na naš slučaj ACLR-a također možemo potvrditi kako je 6 mjeseci za oporavak od ove operacije premalo i kako je preporučeno vrijeme za povratak sportu od 9 mjeseci do godinu dana nakon operacije. Dokle god je veća prisutnost asimetrije u biomehanici kretanja između operirane i zdrave noge, postoji veća šansa za reozljedom ili čak i reoperacijom. (Majewska i sur., 2017)

White, Logerstedt i Snyder-Mackler su 2013 godine proveli istraživanje na 40 sportaša. Sve sportaše je operirao isti kirurg. Mjerili su sportašima biomehaniku hoda nakon 6 mjeseci i nakon godinu dana. Na temelju parametara biomehanike hoda 6 mjeseci nakon ACLR-a određivali su koji sportaši se mogu vratiti sportskim aktivnostima, a koji ne. Uvjet je bio da su asimetrije u biomehanici hoda manje od 90 %. Pola sportaša je zadovoljilo uvjete na testiranju 6 mjeseci nakon operacije, a pola nije. Kod svih sportaša su uočene asimetrije i smanjenje svih mjera u koljenom zglobu koji je operiran u odnosu na zdravo koljeno. Kod sportaša koji nisu zadovoljili uvjete za povratak sportskim aktivnostima su uočene veće asimetrije između operirane i zdrave noge. Testiranja su ponovljena i nakon godinu dana od operacije te je uočeno kako raniji povratak sportskim aktivnostima nije poboljšao simetriju oba donja ekstremiteta. Autori zaključuju kako duže odgađanje povratku sportskim aktivnostima ima veću uspješnost, tj. manji je postotak reozljeda, a i dugoročno ima bolji efekt na samu funkciju koljena. Sportašica u našem slučaju se nije vratila profesionalom bavljenju sportom 6 mjeseci nakon operacije s obzirom na asimetrije koje još uvijek ima. (White, Logerstedt i Snyder-Mackler, 2013)

Béreš i sur. proveli su istraživanje 2020 godine na 11 pacijenata koji imali ACLR. Proveli su kinematičku analizu hoda 6 mjeseci i godinu dana nakon operacije. Kinematičkom analizom hoda su utvrdili nepotpunu ekstenziju operiranog koljena u fazi oslonca, a također su vidjeli da je ROM sva tri zgloba (kuk, koljeno, gležanj) ozlijeđenog uda smanjen u odnosu na zdravi ekstremitet. Analizom su vidjeli kako je u periodu između 6 mjeseci do godinu dana došlo do

velikog pomaka u ROM sva tri zgloba operirane noge (kuk, koljeno, gležanj). To možemo povezati s našom sportašicom kod koje smo također primjetili smanjenu addukciju kuka, smanjenu fleksiju u kuku, smanjenu vanjsku rotaciju potkoljenice, slabiju plantarnu fleksiju gležnja u završnoj fazi njihanja i to sve na operiranoj nozi. Svojim istraživanjem su procijenili kako se ni nakon godinu dana nakon operacije kinematika koljenog zgloba ne vrati u potpunosti u stanje kakvo je bilo prije ozljede. Autori kažu kako trajnija promjena kinematike koljenog zgloba pospješuje nastanak degenerativnih promjena u zglobu, a tu prednjači osteoartritis zgloba. (Béreš i sur., 2020)

Ito i sur. 2021 godine su proveli istraživanje na 17 ispitanika koji su bili podijeljeni po spolu i mehanizmu nastanka ozljede te su testiranja provedena 6 mjeseci nakon operacije. Autori su pretpostavljali kako spol i mehanizam nastanka ozljede imaju utjecaj na biomehaniku hoda nakon ACLR-a. Kod muških osoba uočljiva je korelacija između mehanizma nastanka ozljede i kasnije biomehanike hoda. Muškarci koji su imali nekontaktne ozljede su imali veće asimetrije u hodu, konkretno su manje opterećivali ozlijeđeni ekstremitet. Ostali muškarci koji su imali kontaktnu ozljedu su imali najmanja odstupanja u simetriji hoda, skoro podjednako su opterećivali ozlijeđeni i zdravi ekstremitet. Kod žena nisu uočili korelaciju između mehanizma nastanka ozljede i biomehanike hoda. Poznato je kako žene češće stradavaju nekontaktnim mehanizmima. Autori zaključuju kako mehanizam nastanka ozljede može imati utjecaja kasnije na biomehaniku hoda. Veće asimetrije dugoročno pospješuju nastanak osteoartritisa. U našem slučaju sportašica generalno nema prevelika odstupanja u biomehanici hoda i ona se s vremenom kroz rehabilitaciju poboljšavaju. (Ito i sur., 2021)

14. ZAKLJUČAK

Koljeno je najveći zglob u ljudskom tijelu i može se reći jedan od najkompleksnijih što se tiče njegove građe i funkcije. Gotovo svakodnevno je pod opterećenjima, posebice ako se radi o sportskim aktivnostima pa je jedan od najčešće ozljeđivanih zglobova u sportu. Konkretno struktura koja se najčešće ozljeđuje je upravo ACL. Žene imaju veći faktor rizika za nastanak rupture ACL-a upravo zbog veće fleksibilnosti koljenog zgloba u smjeru ekstenzije kao i zbog same anatomske građe donjih ekstremiteta. Kako bi mogli razumjeti i shvatiti funkciju ACL-a, mehanizme nastanka ozljede i kako rehabilitirati isti jako, jako važno je dobro poznavati anatomsku građu i položaj ACL-a u koljenu. Važno je poznavati podjelu ACL-a na snopove i gdje se koji snop ligamenta hvata. Bez poznavanja navedenog ne može se proučavati ni biomehanika samog ligamenta, a posebno ne biomehaniku kretanja koljena i kako se njegova ozljeda reflektira na ostale susjedne zglobove. U radu je anatomija i biomehanika zdravog ligamenta vrlo detaljno opisana pa ćemo ovdje navesti samo tri osnovne funkcije ACL-a da bi se lakše mogli referirati na ovaj naš slučaj. ACL primarno sprječava prednju translaciju tibie, valgus poziciju koljena i unutarnju rotaciju tibie.

U slučaju sportašice 6 mjeseci nakon ACLR-a jedino za funkciju sprječavanja prednje translacije tibie se može reći kako je u potpunosti ostvarena. Analizom fleksije/ekstenzije koljena nisu uočene gotovo nikakve razlike između ozlijeđene i zdrave noge. Ostale dvije glavne funkcije ACL-a su ograničene postoperativno, sprječavanje valgus pozicije koljena je nešto manje ograničeno, dok je sprječavanje unutarnje rotacije tibie u većoj mjeri ograničeno. Sportašica kako bi nadoknadila ta ograničenja mora stvarati određene kompenzacije. Kompenzacije koje sportašica stvara su: kuk ozlijeđene noge zadržava više u vanjskoj rotaciji da nadoknadi vanjsku rotaciju u koljenu, isti kuk zadržava nešto više u addukciji zbog nedostatka varus pozicije koljena. Posljedično se to sve odražava na zglob gležnja koji odlazi nešto više u everziju, odnosno valgus poziciju i u unutarnju rotaciju. Nešto slabiju muskulaturu prednje strane natkoljenice kompenzira na način da konstantno drži muskulaturu prednje strane natkoljenice u aktivnosti tijekom cijelog ciklusa hoda. Sportašica je uspješno ojačala stražnju stranu natkoljenice, m. hamstringse pa na taj način ACLR-u pruža dodatnu aktivnu stabilizaciju.

Na temelju analize biomehanike hoda prikazanog slučaja i pretraživane literature možemo zaključiti da potvrđujemo nul – hipotezu. 6 mjeseci nakon ACLR-a je prerano za povratak sportu što potvrđuju White, Logerstedt i Snyder-Mackler u svojem istraživanju. Prema Majewskoj i sur. preporuka je da se sportaši vraćaju sportu između 9 mjeseci do godine dana

nakon operacije. Preporuka za buduće rehabilitacijske protokole bi bila kako je jako važno što ranije krenuti sa biomehaničkom analizom hoda i što prije je početi korigirati što dokazuju Neal i sur. u svom istraživanju. U ovom radu smo analizirali kinematiku i EMG hoda, a za buduća istraživanja bi bilo dobro uključiti i kinetiku hoda. Kompletna biomehanička analiza individualno odabranih specifičnih kretnji za svaki pojedini sport bi puno pridonijela kvalitetnijoj rehabilitaciji i prevenciji ozljeda i reozljeda pa čak više nego analiza osnovne kretnje – hoda. Također preporuka za buduća istraživanja bi bila da se naprave ove analize na većem broju ispitanika i da se pokušaju utvrditi neki zajednički nedostaci i problemi nakon ACLR-a. Na taj način bi se mogao formirati bolji i kvalitetniji protokol rehabilitacije, sportaši bi se brže i sigurnije vraćali sportu. Na temelju prikaza slučaja zaključujemo kako bi se u rehabilitaciji nakon ACLR-a trebalo posvetiti jačanju prednje i stražnje strane natkoljenice za bolju stabilizaciju zgloba, potrebno je pažnju posvetiti više vanjskoj rotaciji tibie, varus poziciji koljena i pokušati smanjiti nepotrebne kompenzacije u kuku i gležnju. I za kraj: biomehanička analiza hoda je jako korisna jer daje konkretne i precizne podatke o sportašu i na temelju nje se može nastaviti ili korigirati dotadašnja rehabilitacija, a sve u cilju bržeg, boljeg i kvalitetnijeg povratka ka sportu.

15. LITERATURA

- Abulhasan, J. F., i Grey, M. J. (2017). Anatomy and physiology of knee stability. *Journal of Functional Morphology and kinesiology*, 2(4), 34.
- Andriacchi, T. P., Mikosz, R. P., Hampton, S. J., Galante, J. O. (1983). Model studies of the stiffness characteristics of the human knee joint. Dostupno na: [https://doi.org/10.1016/0021-9290\(83\)90043-X](https://doi.org/10.1016/0021-9290(83)90043-X)
- Arnoczky, S. P. (1983). Anatomy of the anterior cruciate ligament. *Clin Orthop*, 172: 19-25.
- Babić – Naglič, Đ. i sur. (2013). *Fizikalna i rehabilitacijska medicina*. Zagreb, Medicinska naklada.
- Beaulieu, M. L., Ashton-Miller, J. A., Wojtys, E. M. (2023). Loading mechanisms of the anterior cruciate ligament. *Sports Biomech*, 22 (1): 1-29.
- Béreš, M., Svoboda, Z., Gallo, J. i sur. (2020). Influence of Anterior Cruciate Ligament Reconstruction on Gait Kinematics. *Acta Chir Orthop Traumatol Cech*, 87 (1): 17-23. Češka. Dostupno na: 32131966.
- Bičanić, M. (2020). Nove tehnike liječenja ozljeda ukriženih ligamenata koljena zgloba, završni rad. Dubrovnik, Sveučilište u Dubrovniku, preddiplomski stručni studij Sestrinstvo.
- Bizjak, D. (2021). Rehabilitacija nakon rekonstrukcije prednjeg križnog ligamenta, završni rad. Varaždin, Sveučilište Sjever, preddiplomski stručni studij Fizioterapije.
- Bobinac, D., Dujmović, M. (2011). *Osnove anatomije*, 3. izd. Rijeka: Glosa, d.o.o.
- Boden, B. P., Dean, G. S., Feagin, J. A., Garrett, W. E. (2000) Mechanisms of anterior cruciate ligament injury. *Orthopedics*, 23 (6): 573-8.
- Boden, B. P., Sheehan, F. T. (2022). Mechanism of non-contact ACL injury: OREF Clinical Research Award. *J Orthop Res Off Publ Orthop Res Soc*, 40 (3): 531-40.
- Borić, I. (2011). Procjena i klasifikacija početnog oštećenja hrskavice koljena magnetnom rezonancijom. Disertacija, Zagreb, Medicinski fakultet Zagreb.
- Budny, J., Fox, J., Rauh, M., Fineberg, M. (2017). Emerging Trends in Anterior Cruciate Ligament Reconstruction. *J Knee Surg*, 30 (1): 63-9.
- Buerba, R. A., Boden, S. A., Lesniak, B. (2021). Graft Selection in Contemporary Anterior Cruciate Ligament Reconstruction. *JAAOS Glob Res Rev*. Dostupno na: <https://journals.lww.com/10.5435/JAAOSGlobal-D-21-00230>, 5 (10).
- Buntić, S. (2014). Rehabilitacija pacijenata nakon rekonstrukcije prednjeg križnog ligamenta, završni rad. Dostupno na: <https://repo.ozs.unist.hr/islandora/object/ozs%3A135/datastream/PDF/view>
- Burnfield, J. M. i Powers, C. M. (2006). Normal and pathologic gait. *Orthopaedic physical therapy secrets*.

- Burnham, J. M., Malempati, C. S., Carpiaux, A., Ireland, M. L., Johnson, D. L. (2017). Anatomic Femoral and Tibial Tunnel Placement During Anterior Cruciate Ligament Reconstruction: Anteromedial Portal All-Inside and Outside-In Techniques. *Arthrosc Tech*, 6 (2): e275-82.
- Butler, D.L., Kay, M.D., Stouffer, D.C. (1986). Comparison of Material Properties in Fascicle-bone Units from Human Patellar Tendon and Knee Ligaments. *J. Biomechanics*, 19 (6), 423-432.
- Chapman, A. E. (2008). *Biomechanical analysis of fundamental human movements*. Champaign, IL: Human Kinetics.
- Chung, A. (2019). *Knee Anatomy, Function and Common Problems*. Health Pages/Anatomy and Function
- Cicvarić, J. J. (2018). *Analiza biomehanike koljena u sportskim kretnjama (završni rad)*. Dostupno na: <https://repositorij.fsb.unizg.hr/islandora/object/fsb%3A4349/datastream/PDF/view>
- Cimino, F., Volk, B. S., Setter, D. (2010). Anterior cruciate ligament injury: diagnosis, management, and prevention. *Am Fam Physician*. Dostupno na: <https://www.aafp.org/afp/2010/1015/p917.html>, 82 (8): 917-22.
- Coce, P. (2014). *Rehabilitacija bolesnika nakon ligamentoplastike prednje križne sveze koljena – st graft, završni rad*. Split, Sveučilišni odjel zdravstvenih studija, Preddiplomski sveučilišni studij fizioterapije.
- Cohen, D., Slawaska-Eng, D., Almasri, M., Sheean, A. i Sa D. (2021). Quadriceps ACL Reconstruction Techniques and Outcomes: an Updated Scoping Review of the Quadriceps Tendon. *Curr Rev Musculoskelet Med*, 14 (6): 462-74.
- Cooke, T. D., Sled, E. A., i Scudamore, R. A. (2007). Frontal plane knee alignment: a call for standardized measurement. *The Journal of rheumatology.*, 34(9), 1796–1801.
- Crawford, R., Walley, G., Bridgman, S., Maffulli, N. (2007). Magnetic resonance imaging versus arthroscopy in the diagnosis of knee pathology, concentrating on meniscal lesions and ACL tears: a systematic review. *British Medical Bulletin*, 84 (1), 5-23.
- Ćurković, B., i sur. (2004). *Fizikalna i rehabilitacijska medicina*. Zagreb, Medicinska naklada.
- Daraboš, N. (2011). *Kako pobijediti športsku ozljedu*. Zagreb.
- Dargel, J., Gotter, M., Mader, K., Pennig, D., Koebke, J., Schmidt-Wiethoff, R. (2007). Biomechanics of the anterior cruciate ligament and implications for surgical reconstruction. *Strateg Trauma Limb Reconstr*, 2 (1): 1-12.
- Davarinos, N., O'Neill, B.J., Curtin, W. (2014). A Brief History of Anterior Cruciate Ligament Reconstruction. *Adv Orthop Surg*, 1–6.
- Davis, R., Ounpuu, S., Tyburski, D. i Gage, J. R. (1991). A gait analysis collection and reduction technique. *Human Movement Science*. 10, p575-587.

- Deveci, A., Cankaya, D., Yilmaz, S., Özdemir, G., Arslantaş, E., Bozkurt, M. (2015). The arthroscopical and radiological corelation of lever sign test for the diagnosis of anterior cruciate ligament rupture. Springerplus, 4 (1): 1-5.
- Dhawan, A., Gallo, R. A., Lynch, S. A. (2016). Anatomic Tunnel Placement in Anterior Cruciate Ligament Reconstruction. J Am Acad Orthop Surg, 24 (7): 443-54.
- Domnick, C., Raschke, M. J., Herbort, M. (2016) Biomechanics of the anterior cruciate ligament: Physiology, rupture and reconstruction techniques. World J Orthop, 18, 7 (2): 8293.
- Drake, R., Vogl, A. W., Mitchell, A., Gray, H. (2005). Gray's Anatomy for Students. Philadelphia: Elsevier/Churchill Livingstone.
- Dubravčić-Šimunjak, S., Petrović, T., Hodak, P., Šimunjak, T., Jurinić, A., Ivanković, K. i Boranić, D. (2021). Važnost funkcionalne stabilnosti koljena u prevenciji i rehabilitaciji ozljeda prednjeg križnog ligamenta kod sportaša. Hrvatski športskomedicinski vjesnik. Dostupno na: <https://hrcak.srce.hr/277891>, 36 (2), 100-112.
- Duthon, V. B., Barea, C., Abrassart, S., Fasel, J. H., Fritschy, D., Ménétrey, J. (2006) Anatomy of the anterior cruciate ligament. Knee Surg Sports Traumatol Arthrosc, 14 (3): 204-13.
- Eun Park, S., DeFrate, L. E., Suggs, J. F., Gill, T. J., Rubash, H. E., Li, G. (2005). The change in length of the medial and lateral collateral ligaments during in vivo knee flexion. The Knee, 12, 377-382.
- Evans, J., Nielson, J. L. (2020). Anterior Cruciate Ligament Knee Injuries. Treasure Island (FL), StatPearlsPublishing. Dostupno na: https://www.ncbi.nlm.nih.gov/books/NBK499848/?fbclid=IwAR3t3sOowa6ViRegxz8WpMm9ng8yt9JrM2qhBkdUjxuFfuN54_6OL8VWXSM
- Evans, R. C. (2009). Knee, ur. Illustrated Orthopedic Physical Assessment, 3. izd. Elsevier Inc; Dostupno na: <https://www.clinicalkey.com#!/content/3-s2.0-B978032304532250016X>, str. 843–928.
- Evans, S., Shaginaw, J., Bartolozzi, A. (2014). ACL reconstruction- It's all about timing. U članku iz Internacional Journal of Sports Physical Therapy od strane North American Sports Medicine Institute, USA. Dostupno na: <https://www.ncbi.nlm.nih.gov/pmc/articles/PMC4004131/>.
- Fanghaenel, J., Pera, F., Anderhuber, F., Nitsch, R. (2009) Waldeyerova anatomija čovjeka, 1. hrvatsko izdanje. Vinter I, editor. Golden marketing-Tehnička knjiga, 1334 p.
- Flandry, F., Hommel, G. (2011). Normal anatomy and biomechanics of the knee. Sports Med Arthrosc Rev. Dostupno na: [10.1097/JSA.0b013e318210c0aa](https://doi.org/10.1097/JSA.0b013e318210c0aa), 19(2):82-92.

- Fox, A. J., Wanivenhaus, F., Burge, A. J., Warren, R. F., Rodeo, S. A. (2015). The human meniscus: a review of anatomy, function, injury, and advances in treatment. *Clin Anat*. Dostupno na: 10.1002/ca.22456, 28(2):269-287.
- Fujie, H. (2016). *Mechanical Properties and Biomechanical Function of the ACL. ACL Injury and Its Treatment*. Tokyo, Springer Japan. Dostupno na: http://link.springer.com/10.1007/978-4-431-55858-3_6, p. 69–77.
- Fujimaki, Y., Thorhauer, E., Sasaki, Y., Smolinski, P., Tashman, S., Fu, F. H. (2016). Quantitative In Situ Analysis of the Anterior Cruciate Ligament: Length, Midsubstance Cross-sectional Area, and Insertion Site Areas. *Japan, Am J Sports Med*, 44 (1): 118-25.
- Gabriel, M. T., Wong, E. K., Woo, S. L., Yagi, M., Debski, R. E. (2004). Distribution of in situ forces in the anterior cruciate ligament in response to rotatory loads. *J Orthop Res*, 22 (1): 85-9.
- Georgoulis, A. D. i sur. (2010). ACL injury and reconstruction: Clinical related in vivo biomechanics. *Orthop Traumatol Surg Res*. Dostupno na: 10.1016/j.otsr.2010.09.004, 96 (8 Suppl): S119-128.
- Griffin, L. Y. i sur. (2020). Noncontact Anterior Cruciate Ligament Injuries: Risk Factors and Prevention Strategies. *J Am Acad Orthop Sur*. Dostupno na: 10.5435/00124635200005000-00001, 8 (3): 141-50.
- Harmon, K., Lloyd, M. (2000). Gender differences in noncontact anterior cruciate ligament injuries, *The athletic woman*, Departments of Family Medicine and Orthopedics, Volume 19, Number 2, Washington.
- Hašpl, M., Tršek D. (2019) Dijagnostika i liječenja rupture prednje ukrižene sveze koljena u sportaša. *Sportska medicina*. Zagreb, Medicinska naklada, str. 136-143
- Hauger, A. i sur. (2017). Neuromuscular electrical stimulation is effective in strengthening the quadriceps muscle after anterior cruciate ligament surgery, *Knee Surg Sports Traumatol Arthrosc*. Dostupno na: 10.1007/s00167-017-4669-5.
- Haus, J., Halata, Z. (1990) Innervation of the anterior cruciate ligament. *Int Orthop*, 14: 293-296.
- Heimer, S., Čajavec, R. i sur. (2006) *Medicina sporta*. Zagreb.
- Hewett, T. E., Myer, G. D., Ford, K. R., Paterno, M. V., Quatman, C. E. (2016). Mechanisms, prediction, and prevention of ACL injuries: Cut risk with three sharpened and validated tools. *J Orthop Res*. Dostupno na: 10.1002/jor.23414, 34 (11): 1843-1855.
- Hollis, J. M., Takai, S., Adams, D. J., Horibe, S., Woo, S. L. (1991). The effects of knee motion and external loading on the length of the anterior cruciate ligament (ACL): a kinematic study. *J Biomech Eng*, 113 (2): 208-14.
- Hooper, D. M., Morrissey, M. C., Drechsler, W. I. i sur. (2002). Gait analysis 6 and 12 months after anterior cruciate ligament reconstruction surgery. *Clin Orthop Relat Res*, 403: 168-78. Dostupno na: 10.1097/00003086-200210000-00025.

- Horvat, M. (2016). Artroskopski pristup rješavanju ozljeda koljenskog zgloba u sportskoj traumatologiji, diplomski rad. Zagreb, Sveučilište u Zagrebu, Medicinski fakultet.
- Hoshino, Y., Araujo, P., Irrgang, J. J., Fu, F. H., Musahl, V. (2012). An image analysis method to quantify the lateral pivot shift test. *Knee Surgery, Sports Traumatology, Arthroscopy*, 20, 703-707.
- Hulet, C. i sur. (2019). The use of allograft tendons in primary ACL reconstruction, *Knee Surgery Sports Traumatology Arthroscopy*.
- Huston, R. (2008) *Principles of Biomechanics*. Boca Raton, CRC Press Taylor and Francis Group.
- Ibrahim, S. A., Shohdy, E. M., Marwan, Y., Ramadan, S. A., Almisfer, A. K., Mohammad, M. W. i sur. (2017). Anatomic Reconstruction of the Anterior Cruciate Ligament of the Knee With or Without Reconstruction of the Anterolateral Ligament: A Randomized Clinical Trial. *Am J Sports Med*, 45 (7): 1558-66.
- Irrázaval, S., Albers, M., Chao, T., Fu, F. H. (2017). Gross, Arthroscopic, and Radiographic Anatomies of the Anterior Cruciate Ligament: Foundations for Anterior Cruciate Ligament Surgery. Sv. 36, *Clinics in Sports Medicine*. Elsevier Inc; Dostupno na: <http://dx.doi.org/10.1016/j.csm.2016.08.002>, str. 9–23.
- Irrgang, J. J., Tashman, S., Patterson, C. G., Musahl, V., West, R., Oostdyk, A. i sur. (2021). Anatomic single vs. double-bundle ACL reconstruction: a randomized clinical trial-Part 1: clinical outcomes. *Knee Surg Sports Traumatol Arthrosc Off J ESSKA*, 29 (8): 2665-75.
- Ito, N., Capin, J. J., Arhos, E. K. i sur. (2021). Sex and mechanism of injury influence knee joint loading symmetry during gait 6 months after ACLR. *J Orthop Res*, 39 (5): 1123-1132. Dostupno na: [10.1002/jor.24822](https://doi.org/10.1002/jor.24822).
- Ivančević, M. (2018). Rehabilitacija nakon ozljede prednjeg križnog ligamenta koljena, završni rad. Dostupno na: file:///C:/Users/Second/Downloads/ivancevic_marina_diplomski_rad_2018.pdf
- Jajić, I., Jajić, Z., i sur. (2008). *Fizikalna i rehabilitacijska medicina: osnove liječenja*. Zagreb, Medicinska naklada.
- Jalšovec, D. (2018). *Anatomija, Osnove građe tijela čovjek*. Zagreb, Naklada slap, str. 72-73
- Jončić, M. (2018). Funkcionalna rehabilitacija rupture prednjeg križnog ligamenta koljena, završni rad. Split, Sveučilište u Splitu, Kineziološki fakultet, stručni preddiplomski studij Kineziologija, Smjer Kineziterapija.
- Joseph, A. M., Collins, C. L., Henke, N. M., Yard, E. E., Fields, S. K., Dawn Comstock, R. (2013). A Multisport Epidemiologic Comparison of Anterior Cruciate Ligament Injuries in High School Athletics. *J Athl Train*, 48 (6), 810-817.
- Josipović, M., Vlaić, J., Serdar, J., Šimunović, M., Nizić, D., Schauerperl, Z. i sur. (2020). Plantaris tendon: a novel graft for anterolateral ligament reconstruction and additional reinforcement

- for anterior cruciate ligament autografts in combined reconstructive procedures. *Knee Surg Sports Traumatol Arthrosc Off J ESSKA*, 28 (8): 2604-8.
- Jurko, D., Čular, D., Badrić, M. i Sporiš, G. (2015). *Osnove kineziologije*, Udžbenici Sveučilišta u Splitu.
- Jurko, M. (2021). *Kineziološka rehabilitacija nakon rekonstrukcije prednjeg ukrižene sveze*, završni rad. Split, Sveučilište u Splitu, Kineziološki fakultet.
- Kadaba, M. P., Ramakrishnan, H. K. i Wootten M. E. (1990). Measurement of lower extremity kinematics during level walking. *Journal of Orthopaedic Research*. 8, p383-392.
- Kaeding, C. C., Léger-St-Jean, B., Magnussen, R. A. (2017). Epidemiology and Diagnosis of Anterior Cruciate Ligament Injuries. *Clin Sports Med*. Dostupno na: <http://dx.doi.org/10.1016/j.csm.2016.08.001>, 36 (1): 1-8.
- Kaur, M. i sur. (2016). Movement Patterns of the Knee During Gait Following ACL Reconstruction: A Systematic Review and Meta-Analysis, *Sports Medicine*, 46 (12): 1869-1895
- Kelava, P. (2015). *Pregled protokola za analizu hoda*. Diplomski rad, University of Zagreb, Faculty of Kinesiology / Sveučilište u Zagrebu, Kineziološki fakultet, Zagreb. Dostupno na: <https://urn.nsk.hr/urn:nbn:hr:117:468152>
- Keros, P., Pećina, M. (2006). *Funkcijska anatomija lokomotornog sustava*. Zagreb, Naklada Ljevak.
- Kiapour, A. M., Murray, M. M. (2014). Basic science of anterior cruciate ligament injury and repair. *Bone Joint Res*. Dostupno na: [10.1302/2046-3758.32.2000241](https://doi.org/10.1302/2046-3758.32.2000241), 3 (2): 20-31.
- Kim, N. K., Kim, J. M. (2015). The three techniques for femoral tunnel placement in anterior cruciate ligament reconstruction: transtibial, anteromedial portal, and outside-in techniques. *Arthrosc Orthop Sports Med*. Dostupno na: <https://doi.org/10.14517/aosm14021>, 2: 77-85.
- Kocher, M. S., Heyworth, B. E., Fabricant, P. D., Tepolt, F. A., Micheli, L. J. (2018). Outcomes of PhysealSparing ACL Reconstruction with Iliotibial Band Autograft in Skeletally Immature Prepubescent Children. *J Bone Joint Surg Am*, 100 (13): 1087-94.
- Koga, H., Muneta, T. (2016). *ACL Injury Mechanisms*. *ACL Injury and Its Treatment Tokyo*, Springer Japan. Dostupno na: http://link.springer.com/10.1007/978-4-43155858-3_10, p. 113-25.
- Koga, H., Zaffagnini, S., Getgood, A. M., Muneta, T. (2018). ACL graft selection: state of the art. *JISAKOS*, 3 (3): 177-84.
- Kraeutler, M. J., Wolsky, R. M., Vidal, A. F., Bravman, J. T. (2017). Anatomy and Biomechanics of the Native and Reconstructed Anterior Cruciate Ligament. *J Bone Jt Surg*. Dostupno na: <http://insights.ovid.com/crossref?an=00004623201703010-00010>, 99 (5): 438-445.
- Križan, M. (2018). *Funkcionalna anatomija koljenog zgloba*. Varaždin.

- Križan, Z. (1997). Kompendij anatomije čovjeka. 3. izd. 3. dio, Pregled građe grudi, trbuha, zdjelice, noge i ruke: za studente opće medicine i stomatologije. Zagreb: Školska knjiga.
- Krmpotić-Nemanić, J., Marušić, A. (2007). Anatomija čovjeka. 2. izd. Zagreb: Medicinska naklada.
- Kumar Singh, J., Verma, A. (2020). Prevention od anterior cruciate ligament (ACL) injury and enhance performance program. *Int J Res Anal Rev*, 7 (1): 715-727.
- Lelli, A., Di Turi, R. P., Spenciner, D. B., Dòmini, M. (2016). The "Lever Sign": a new clinical test for the diagnosis of anterior cruciate ligament rupture. *Knee Surg Sports Traumatol Arthrosc*, 24 (9), 2794-2797.
- Lin, K. M., Boyle, C., Marom, N., Marx, R. G. (2020). Graft Selection in Anterior Cruciate Ligament Reconstruction. *Sports Med Arthrosc Rev*, 28 (2): 41-8.
- Lind, D. R. G., Patil, R. S., Amunategui, M. A., DePhillipo, N. N. (2023). Evolution of anterior cruciate ligament reconstruction & graft choice: a review. *Ann Jt*, 8: 19-19.
- Lovrić, Z. (2008). Traumatologija. Zagreb, Školska knjiga.
- Majewska, J., Szczepanik, M., Szymczyk, D. i sur. (2017). Evaluation of Selected Gait Parameters in Patients Prior to and at 6 Months Following Early Anterior Cruciate Ligament Reconstruction. *Ortop Traumatol Rehabil*, 10; 19 (3): 273-283. Dostupno na: 29086750
- Malagelada, F., Vega, J., Golanó, P., Beynon, B., Ertem, F. (2015). Knee Anatomy and Biomechanics of the Knee, ur. DeLee i Drez's Orthopaedic Sports Medicine, 4. izd. Philadelphia: Elsevier Inc; Dostupno na: <https://www.clinicalkey.com/#!/content/3-s2.0B9781455743766000913>, str. 1047–1072.e4.
- Marieswaran, M., Jain, I., Garg, B., Sharma, V., Kalyanasundaram, D. (2018). A Review on Biomechanics of Anterior Cruciate Ligament and Materials for Reconstruction. *Appl Bionics Biomech*. Dostupno na: 10.1155/2018/4657824.
- Markolf, K. L., Gorek, J. F., Kabo, J. M., Shapiro, M. S. (1990). Direct measurement of resultant forces in the anterior cruciate ligament. An in vitro study performed with a new experimental technique. *J Bone Joint Surg Am*, 72 (4): 557-67.
- McCarty, E. C., Walsh, W. M., Madden, C. C. (2018). Knee Injuries. *Netter's Sports Medicine*, 2. izd. Philadelphia, Elsevier Inc. Dostupno na: <https://www.clinicalkey.com/#!/content/3-s2.0-B9780323395915000556>, str. 434-445.
- Meuffels, D. E, Poldervaart, M. T., Diercks, R. L. i sur. (2012). Guideline on anterior cruciate ligament injury, *Acta Orthop. Nordic Orthopaedic Federaion*. Dostupno na: <https://www.ncbi.nlm.nih.gov/pmc/articles/PMC3427629/>, 83 (4): 376-386.
- Miller, D. M., Thompson, R. S., Hart, A. J. (2012). *Review of Orthopedics*. Philadelphia, Saunders, an imprint of Elsevier Inc.

- Miller, R. H., Azar F. M. (2017). Knee Injuries, ur. Campbell's Operative Orthopaedics. 13. izd. Philadelphia: Elsevier Inc; Dostupno na: <https://www.clinicalkey.com/#!/content/3-s2.0B9780323374620000458>, str. 21212297. e16.
- Mochizuki, T., Akita, K. (2016) Functional Anatomy of the ACL Fibers on the Femoral Attachment. ACL Injury and Its Treatment. Tokyo, Springer Japan. Dostupno na: http://link.springer.com/10.1007/978-4-431-55858-3_1, p. 3–16.
- Mock, M. i Sweeting, K. (2007). Gait and posture-assessment in general practice. Australian family physician, 36 (6), 398.
- Moguš, D. (2021). Rehabilitacijske metode i fizikalna terapija koljena nakon ozljede prednjeg križnog ligamenta, diplomski rad. Orahovica, Sveučilište Josipa Jurja Strossmayera u Osijeku, Fakultet za dentalnu medicinu i zdrastvo Osijek, Diplomski sveučilišni studij Fizioterapija.
- Morales-Avalos, R., Torres-González, E. M., Padilla-Medina, J. R., Monllau, J. C. (2023). ACL anatomy: Is there still something to learn?. Mexico, Facultad de Medicina y Hospital Universitario.
- Müller, W. (1983). The Knee, Form, Function and Ligament Reconstruction. Berlin, Springer Verlag.
- Myers, T. (2009). Anatomy trains. London, Elsevier Health Sciences.
- Neal, K., Williams, J. R., Alfayyadh A. i sur. (2022). Knee joint biomechanics during gait improve from 3 to 6 months after anterior cruciate ligament reconstruction. Orthopaedic Research Society. Published by Wiley Periodicals LLC, 40 (9): 2025-2038. Dostupno na: 10.1002/jor.25250
- Neeraj, S. (2018). International Epidemiology of Anterior Cruciate Ligament Injuries. Ortho Res. Dostupno na:10.31031/OPROJ.2018.01.000525, 1 (5).
- Netter, F. H. (2019). Atlas of Human Anatomy. Elsevier, 127-128.
- Okazaki, K. (2016). Femoral Bone Tunnel Placement. ACL Injury and Its Treatment. Tokyo: Springer Japan. Dostupno na: http://link.springer.com/10.1007/978-4-431-55858-3_16ž, p. 183-99.
- Padovan, I. i sur. (1992). Medicinski Leksikon. Leksikografski Zavod „Miroslav Krleža“, Prvo Izdanje, Zagreb.
- Paschos, N. K., Howell, S. M. (2016). Anterior cruciate ligament reconstruction: principles of treatment. EFORT Open Rev, 1 (11): 398-408.
- Pećina M. i sur. (2019). Sportska medicina. Zagreb. Medicinska naklada.
- Pećina, M. (1982). Koljeno: Primijenjena biomehanika. Zagreb: Jugoslavenska medicinska naklada.

- Pećina, M. i sur. (2000). Ortopedija. Zagreb.
- Pećina, M. i sur. (2004). Ortopedija, 3. izd. Zagreb: Naklada Ljevak.
- Pećina, M. i sur., (2002). Sindromi prenaprezanja u području koljena. Dostupno na: <https://hrcak.srce.hr/474>
- Petersen, W. i Tillmann, B. (2002). Anatomy and function of the anterior cruciate ligament. Dostupno na: <https://pubmed.ncbi.nlm.nih.gov/12426749/>
- Petersen, W., Tillmann, B. (1999). Structure and vascularization of the cruciate ligaments of the human knee joint. Berlin, Anat Embryol, 200 (3): 325-34.
- Petersen, W., Zantop, T. (2007) Anatomy of the anterior cruciate ligament with regard to its two bundles. Clin Orthop, 454: 35-47.
- Platzer, W. (2003). Priručni anatomski atlas u tri sveska; Prvi svezak Sustav organa za pokretanje, Zagreb, Medicinska naklada.
- Platzer, W. (2011). Priručni anatomski atlas Sv. 1. Sustav organa za pokretanje, cjelokupno prerađeno i nadop. izd. Zagreb: Medicinska Naklada.
- Purnell, M. L., Larson, A. I., Clancy, W. (2008). Anterior cruciate ligament insertions on the tibia and femur and their relationships to critical bony landmarks using high-resolution volume-rendering computed tomography. Am J Sports Med, 36 (11): 2083-90.
- Putz, R., Pabst R. (2000). Sobotta, Atlas anatomije čovjeka. Zagreb, Medicinska naklada.
- Raines, B. T. i sur. (2017). Management of Anterior Cruciate Ligament Injury: What's In and What's Out?. Indian J Orthop. Dostupno na: [10.4103/ortho.IJOrtho_245_17](https://doi.org/10.4103/ortho.IJOrtho_245_17), 51 (5): 563-575.
- Rohman, E. M., Macalena, J. A. (2016). Anterior cruciate ligament assessment using arthrometry and stress imaging. Curr Rev Musculoskelet Med. Dostupno na: [10.1007/s12178-016-9331-1](https://doi.org/10.1007/s12178-016-9331-1), 9 (2): 130-138.
- Rotim, K., Blažević, D., Božić, B., Čengić, T., Čorluka, S., Gajski, D., Rotim, A., Sajko, T., Sesar, N., Subašić, A., Škoro, I. (2017). Anatomija. Zdravstveno veleučilište Zagreb.
- Ruszkowski, I. (1989). Osnove primijenjene biomehanike zgloba kuka, Zagreb, Biblioteka Udžbenici i priručnici Medicinskog fakulteta Sveučilišta u Zagrebu.
- Sakane, M., Fox, R. J., Woo, S. L., Livesay, G. A., Li, G., Fu, F. H. (1997) In situ forces in the anterior cruciate ligament and its bundles in response to anterior tibial loads. J Orthop Res, 15 (2): 285-93.

- Schnurrer-Luke-Vrbanić, T., Ravlić-Gulan, J. (2020) Važnost živčano-mišićne koordinacije nakon ozljede prednje ukrižene sveze koljenog zgloba. *Medicina Fluminensis*. Dostupno na: https://doi.org/10.21860/medflum2020_241506, 56 (3): 315-324.
- Schnurrer-Luke-Vrbanić, T., Ravlić-Gulan, J., Baričić, M. (2007). Prevencija nekontaktnih ozljeda prednje ukrižene sveze u sportašica. *Med Flum*, 43 (3): 210-214.
- Schreiber, V. M., Van Eck, C. F. (2010). Anatomic Double-bundle ACL Reconstruction, 18 (1): 6.
- Scott, N. (1996). *Dr. Scott's Knee Book*. New York.
- Seibort, R., Dejour, D. i Zaffagnini, S. (2014). Anterior cruciate ligament reconstruction, a practical surgical guide. Springer-Verlag Berlin, Heidelberg
- Shimokochi, Y., Shultz, S. J. (2008). Mechanisms of noncontact anterior cruciate ligament injury. *J Athl Train*. Dostupno na: 10.4085/1062-6050-43.4.396, 43 (4): 396-408.
- Siebold, R. i sur. (2014). Anterior cruciate ligament reconstruction: A practical surgical guide, Springer.
- Siebold, R., Schuhmacher, P., Fernandez, F., Śmigielski, R., Fink, C., Brehmer, A., Kirsch, J. (2015). Flat midsubstance of the anterior cruciate ligament with tibial "C"-shaped insertion site. *Knee Surg Sports Traumatol Arthrosc*. Dostupno na: 10.1007/s00167014-3058-6, 23 (11): 3136-42.
- Siegel, L. (2012). Anterior Cruciate Ligament Injuries: Anatomy, Physiology, Biomechanics, and Management, *Clinical journal of sport medicine: official journal of the Canadian Academy of Sport Medicine*, 22 (4): 349-55
- Slanac, S. (2017). Medicinska rehabilitacija nakon operacije prednje ukrižene sveze koljena, završni rad. Varaždin, Sveučilište Sjever, preddiplomski stručni studij, Odjel za biomedicinske znanosti.
- Smiljanić, B. (2003). *Traumatologija*. Zagreb.
- Smith, A. M. i sur. (2014). Anterior cruciate ligament tears reconstruction and rehabilitation. *National Association of Orthopaedic Nurses*, Volume 33, Number 1.
- Snook, G. A. (1983). A short history of the anterior cruciate ligament and the treatment of tears. *Clin Orthop*, (172):11–3.
- Solomonow, M., Krogsgaard, M. (2001). Sensorimotor control of knee stability. A review. *Scand J Med Sci Sport*. Dostupno na: <http://doi.wiley.com/10.1034/j.1600-0838.2001.011002064.x>, 11 (2): 64-80.
- Steckel, H., Vadala, G., Davis, D., Musahl, V., Fu, F. H. (2007). 3-T MR imaging of partial ACL tears: a cadaver study. *Knee Surg Sports Traumatol Arthrosc*, 15 (9): 1066-71.
- Steiner, M. (2009). Anatomic Single-bundle ACL Reconstruction. *Sports Medicine and Arthroscopy Review*, 17 (4): 247-51.

- Suomalainen, P., Järvelä, T., Paakkala, A., Kannus, P., Järvinen, M. (2012). Double-Bundle Versus Single-Bundle Anterior Cruciate Ligament Reconstruction: A Prospective Randomized Study With 5-Year Results. *Am J Sports Med*, 40 (7): 1511-8.
- Šentija, D., (2015). Osnove funkcionalne anatomije, Dostupno na: <https://hns.family/files/documents/4368/anatomija%20%20uefa%20b.pdf>.
- Tanamas, S. K. i sur. (2012). Relationship between obesity and foot pain and its association with fat mass, fat distribution, and muscle mass. *Arthritis Care Res. Hoboken*.
- Terry, M. (2009). Campbell's operative orthopedics. *JAMA*, 301: 329-30.
- Tibor, L., Chan, P. H., Funahashi, T. T., Wyatt, R., Maletis, G. B., Inacio, M. C. S. (2016). Surgical Technique Trends in Primary ACL Reconstruction from 2007 to 2014. *J Bone Joint Surg Am*, 98 (13): 1079-89.
- Toy, B. J., Yeasting, R. A., Morse, D. E., McCann, P. (1995). Arterial Supply to the Human Anterior Cruciate Ligament. *J Athl Train*, 30(2): 149-52.
- Tsuda, E., Ishibashi, Y. (2016). Graft Selection. *ACL Injury and Its Treatment*. Tokyo: Springer Japan. Dostupno na: http://link.springer.com/10.1007/978-4-431-55858-3_14, p. 159-74.
- Uremović, M., Davila, S. i sur. (2018). Rehabilitacija ozljeda lokomotornog sustava, Medicinska naklada.
- Uzelac, A. Fizioterapijska procjena hoda. (2015). Završni rad. Sveučilište u Splitu, Split.
- Vaianti, E., Scita, G., Ceccarelli, F., & Pogliacomini, F. (2017). Understanding the human knee and its relationship to total knee replacement. *Acta Bio Medica: Atenei Parmensis*, 88(Suppl 2), 6.
- Van Eck, C. F., Lesniak, B. P., Schreiber, V. M., Fu, F. H. (2010). Anatomic Single- and Double-Bundle Anterior Cruciate Ligament Reconstruction Flowchart. *Arthrosc J Arthrosc Relat Surg*, 26 (2): 258-68.
- Waldén, M., Krosshaug, T., Bjørneboe, J., Andersen, T. E., Faul, O., i Häggglund, M. (2015). Three distinct mechanisms predominate in non-contact anterior cruciate ligament injuries in male professional football players: a systematic video analysis of 39 cases. *British journal of sports medicine*, 49(22), 1452-1460.
- Walker, G. i sur. (2015). Anatomska rekonstrukcija prednjeg križnog ligamenta. *Medicina fluminensis*, Vol. 51, No. 1, p. 27-40.
- West, R. V., Harner, C. D. (2005). Graft selection in anterior cruciate ligament reconstruction. *J Am Acad Orthop Surg*, 13 (3): 197-207.
- White, K., Logerstedt, D. i Snyder-Mackler, L. (2013). Gait Asymmetries Persist 1 Year After Anterior Cruciate Ligament Reconstruction. *Orthop J Sports Med*, 25; 1 (2): 2325967113496967. Dostupno na: 10.1177/2325967113496967.

- Wilk, K. E., Simpson, C. D., Williams, R. A. (2018). *Comprehensive Rehabilitation of the Athlete*. Netter's Sports Medicine. 2. izd. Philadelphia: Elsevier Inc. Dostupno na: <https://www.clinicalkey.com/#!/content/3-s2.0-B978032339591500043X>, str. 322-329.
- Williams, G. N., Chmielewski, T., Rudolph, K., Buchanan, T. S., Snyder-Mackler, L. (2001). Dynamic knee stability: current theory and implications for clinicians and scientists. *J Orthop Sport Phys Ther*, 31 (10): 546-566.
- Woo, S. L., Gomez, M. A., Seguchi, Y., Endo, C. M., Akeson, W. H. (1983). Measurement of mechanical properties of ligament substance from a bone-ligament-bone preparation. *J Orthop Res*, 1 (1): 22-9.
- Xerogeanes, J. W. (2019). Quadriceps Tendon Graft for Anterior Cruciate Ligament Reconstruction: THE GRAFT OF THE FUTURE! *Arthroscopy*. Dostupno na: <https://doi.org/10.1016/j.arthro.2019.01.011>, 35 (3): 696-697.
- Yang, C., Tashiro, Y., Lynch, A., Fu, F., Anderst, W. (2017). Kinematics and arthrokinematics in the chronic ACL-deficient knee are altered even in the absence of instability symptoms. *Knee Surg Sports Traumatol Arthrosc*, 26 (5), 1406-1413.
- Yool, C. i sur. (2014) Gender disparity in anterior cruciate ligament injuries. Dostupno na: <https://www.e-aosm.org/journal/view.html?uid=13&vmd=Full&>
- Yu, B., Garrett, W. E. (2007). Mechanisms of non-contact ACL injuries. *Br J Sports Med*. Dostupno na: 10.1136/bjism.2007.037192, 41 Suppl 1 (Suppl 1): i 47-51.
- Zantop, T., Herbort, M., Raschke, M. J., Fu, F. H., Petersen, W. (2007). The role of the anteromedial and posterolateral bundles of the anterior cruciate ligament in anterior tibial translation and internal rotation. *Am J Sports Med*, 35 (2): 223-7.
- Zebić, A. (2018). *Od ozljede prednje ukrižene sveze do povratka na teren, završni rad*. Split, Sveučilište u Splitu, Kineziološki fakultet, stručni preddiplomski studij/ kondicijska priprema sportaša.
- Zeng, C., Lei, G., Gao, S., Luo, W. (2018). Methods and devices for graft fixation in anterior cruciate ligament reconstruction. *Cochrane Database Syst Rev*. Dostupno na: <https://www.ncbi.nlm.nih.gov/pmc/articles/PMC6513385/>
- Zhang, L., Liu, G., Han, B., Wang, Z., Yan, Y., Ma, J., i Wei, P. (2020). Knee joint biomechanics in physiological conditions and how pathologies can affect it: a systematic review. *Applied bionics and biomechanics*.

16. PRILOZI

Slika 1 Ciklus hoda po fazama	5
Slika 2 Koljeni zglob	9
Slika 3 Artrokinematika koljenog zgloba- rolanje i klizanje	10
Slika 4 Kretnje u koljenom zglobu	11
Slika 5 Prikaz sile stvorene preko patele	12
Slika 6 Ligamenti koljena	14
Slika 7 Snopovi prednjeg križnog ligamenta	17
Slika 8 Biomehanika prednjeg i stražnjeg križnog ligamenta pri fleksiji koljenog zgloba.....	20
Slika 9 Crossed four-bar linkage	21
Slika 10 Mehanizam nastanka rupture ACL-a	22
Slika 11 Ruptura prednjeg križnog ligamenta desnog koljena.....	24
Slika 12 Test prednje ladice	26
Slika 13 Lachmanov test	27
Slika 14 Pivot shift test.....	28
Slika 15 Test poluge (Lever sign)	29
Slika 16 Rekonstruirani ACL.....	33
Slika 17 DB i SB rekonstrukcija	34
Slika 18 Vrste ACL graftova.....	36
Slika 19 NMS	37
Slika 20 Vicon vero 1.3 kamera	40
Slika 21 EMG senzor	41
Slika 22 Marker placement for Plug-in Gait lower body model	42
Slika 23. EMG m. vastus medialis i m. biceps femoris. EMG 1 – desni m. vastus medialis, EMG 2 – lijevi m. vastus medialis, EMG 3 – lijevi m. biceps femoris, EMG 4 – desni m. biceps femoris.	43
Slika 24 Kinematička analiza hoda snimljena je Nexus 2 Track Analyze Discover sustavom. Crvene linije predstavljaju lijevu nogu, a zelene desnu nogu.	44
Slika 25 Prostorno vremenski parametri hoda	46
Tablica 1.....	13
Tablica 2.....	47

Ozljeda ACL-a i princip rekonstrukcije:

https://www.youtube.com/watch?v=oQIQzAECFIE&ab_channel=Children%27sHospitalColorado.

Rekonstrukcija ACL-a:

https://www.youtube.com/watch?v=Xsq0sQp6DwU&ab_channel=imsportsvideos.