

FIZIOTERAPIJSKI PROCES KOD OZLJEDE PLEXUSA BRACHIALISA

Pustahija, Anita

Undergraduate thesis / Završni rad

2022

Degree Grantor / Ustanova koja je dodijelila akademski / stručni stupanj: **Visoka škola Ivanić-Grad / Visoka škola Ivanić-Grad**

Permanent link / Trajna poveznica: <https://um.nsk.hr/um:nbn:hr:258:254074>

Rights / Prava: [Attribution 3.0 Unported/Imenovanje 3.0](#)

Download date / Datum preuzimanja: **2024-10-30**



Repository / Repozitorij:

[Repository of University of Applied Sciences Ivanić-Grad](#)



VISOKA ŠKOLA IVANIĆ-GRAD

PREDDIPLOMSKI STRUČNI STUDIJ FIZIOTERAPIJE

Studij za stjecanje akademskog naziva: stručni/a prvostupnik/prvostupnica
(baccalaureus/baccalaurea) fizioterapije; bacc. physioth.

Anita Pustahija

FIZIOTERAPIJSKI PROCES KOD OZLJEDE

PLEXUSA BRACHIALISA

Završni rad

Mentor:

Josip Šubarić, dipl. physioth., pred.

POPIS SKRAĆENICA

PB – Plexus brachialis

RTG – Rentgen

CT – Kompjutorizirana tomografija

NMR - Nuklearna magnetska rezonancija

EMG – Elektromiografija

ENG – Elektroneurografija

PNF - Proprioceptivna neuromuskularna facilitacija

MMT – Manualni mišićni test

SŽŠ – Središnji živčani sustav

Ovim potpisima se potvrđuje da je ovo završena verzija završnog rada koja je obranjena pred Povjerenstvom te da je ova tiskana verzija istovjetna elektroničkoj verziji predanoj u digitalni repozitorij Visoke škole Ivanić-Grad.

Fizioterapijski proces kod ozljede plexusa brachialis

Sažetak:

Ozljede brachialnog plexusa najčešće su ozljede perifernih živaca koje dovode do ozbiljnih društvenih i financijskih teškoća, a uvelike utječu na kvalitetu života. Ovaj rad će prikazati fizioterapijske postupke koji se koriste kod pacijenata kod ozljede plexusa brachialis. Cilj ovog rada je da se na osnovu razmatranja anatomske - topografske odnose, etiologije i kliničke slike iznesu osnovni principi fizikalne terapije kojima se pristupa takvim bolesnicima, s ciljem što potpunijeg osposobljavanja i vraćanja izgubljene funkcije. Ozljeda brachialnog plexusa najčešće je stanje mehaničke ozljede tijekom poroda. Brachialni plexus tvore korijeni živaca C5-Th1, a ozljeda brachialnog plexusa spada u ozljede perifernih živaca. Ozljeda se može klinički očitovati u obliku pareze, tj. trenutnog gubitka i slabosti, ili paralize kao potpunog gubitka. Kako bi bolje razumjeli etiologiju ozljede i kliničku sliku ukratko je prikazana anatomija plexusa brachialis, odnosno grananje živaca koji protiču kroz rameni obruč i ruku. Korijeni živaca zatim se dijele na dva dijela, prednji i stražnji. Prednji dio inervira mišiće fleksore, dok stražnji dio inervira mišiće ekstenzore. Dijagnoza se postavlja kliničkim pregledom djeteta, a u dijagnostici mogu pomoći različiti postupci poput elektrodijagnostičkih i radioloških postupaka te ljestvica za procjenu motoričkih i osjetnih funkcija. Fizioterapijska intervencija je od iznimne važnosti i primjenjuje se odmah nakon dijagnoze. Osnovni elementi fizioterapijske intervencije uključuju pozicioniranje i baby – handling, kineziterapiju, neurorazvojnu terapiju (Bobath i Vojta koncept), elektrostimulaciju, EMG biofeedback, hidroterapiju i termoterapiju, uporabu Botulinum toxina, edukaciju roditelja, radnu terapiju te operativno liječenje.

Ključne riječi: periferna ozljeda, porođajna ozljeda, Botulinum toxin, rukovanje bebama, neurorazvojna terapija

Physiotherapeutic process in brachial plexus injury

Abstract:

Brachial plexus injuries are the most common peripheral nerve injuries that lead to serious social and financial difficulties, and greatly affect the quality of life. This paper will present the physiotherapy procedures used in patients with brachial plexus injury. The purpose of this work is to present the basic principles of physical therapy that are used in such patients based on the consideration of anatomical-topographical relationships, etiology and clinical picture, with the aim of as complete training as possible and restoring the lost function. Brachial plexus injury is the most common mechanical injury during childbirth. The brachial plexus is formed by the roots of the C5-Th1 nerves, and an injury to the brachial plexus is a peripheral nerve injury. The injury can manifest clinically in the form of paresis, i.e. immediate loss and weakness, or paralysis as a complete loss. In order to better understand the etiology of the injury and the clinical picture, the anatomy of the brachial plexus, respectively the branching of the nerves that flow through the shoulder girdle and arm, is briefly presented. The nerve roots then divide into two parts, anterior and posterior. The anterior part innervates the flexor muscles, while the posterior part innervates the extensor muscles. The diagnosis is established by a clinical examination of the child, and different procedures can help in the diagnosis such as electrodiagnostic and radiological procedures and a scale for assessing motor and sensory functions. Physiotherapy intervention is extremely important and is applied immediately after diagnosis. Basic elements of physiotherapy intervention include positioning and baby handling, kinesitherapy, neurodevelopmental therapy (Bobath and Vojta concept), electrostimulation, EMG biofeedback, hydrotherapy and thermotherapy, use of Botulinum toxin, parent education, occupational therapy and operative treatment.

Key words: peripheral injury, birth injury, Botulinum toxin, baby – handling, neurodevelopmental therapy

Sadržaj

1. UVOD	1
2. ANATOMIJA PLEXUSA BRACHIALISA.....	3
2.1. Pet glavnih živaca PB	4
2.1.1. N. axillaris (C5-C6)	4
2.1.2. N. musculocutaneus (C5-C6-C7).....	5
2.1.3. N. radialis (C5-C6-C7-C8-Th1).....	6
2.1.4. N. medianus (C6-C7-C8-Th1)	7
2.1.5. N. ulnaris (C8 – Th1).....	8
2.2. Ozljeda perifernih živaca.....	9
3. ETIOLOGIJA.....	10
3.1. Prenatalni uzroci	10
3.1.1. Čimbenici rizika od strane djeteta.....	10
3.1.2. Čimbenici rizika od strane majke	11
3.2. Perinatalni uzroci	11
3.3. Postnatalni uzroci	11
4. KLINIČKA SLIKA.....	12
4.1. Klasifikacija oštećenja PB	12
4.1.1. Erb - Duchenneova paraliza (gornji tip)	12
4.1.2. Srednji (prošireni) tip.....	13
4.1.4. Erb - Duchenn - Klumpkeova paraliza (kompletna lezija)	14
4.2. Patološke promjene.....	15
5. DIJAGNOZA	16
5.1. Klinički pregled	16
5.2. Elektrodijagnostika.....	16
5.2.1. Elektromiografija (EMG).....	17
5.2.2. Elektroneurografija (ENG)	17
6. FIZOTERAPIJSKI PROCES	18
6.1. Fizioterapijska procjena.....	18
6.2. Fizioterapijska intervencija.....	23
6.2.1. Pozicioniranje i baby – handling.....	24
6.2.2. Kineziterapija.....	25
6.2.3. Neurorazvojna terapija (Vojta i Bobath koncept)	32

6.2.4. Elektrostimulacija	35
6.2.5. EMG – Biofeedback	35
6.2.6. Hidroterapija i termoterapija	35
6.2.7. Botulinum toxin	36
6.2.8. Edukacija roditelja	36
6.2.9. Radna terapija	36
6.2.10. Operativno liječenje	37
6.3. Evaluacija	37
7. ZAKLJUČAK	38
LITERATURA	39

1. UVOD

U ovom radu opisana je problematika oštećenja, odnosno pareze plexusa brachialis kod novorođenčadi (Rotim K. i sur. 2017). Brahijalni pleksus je snop živaca koji inerviraju mišiće vrata, ramena, prsa i gornjih ekstremiteta. Počinje u vratu i širi se do aksile nakon prolaska kroz ključnu kost, gdje je povezan s prednjim ograncima donja četiri vratna živca (C5-C8) i prvi torakalni živac (Th1). Ozljeda dovodi do poremećaja provođenja živčanih impulsa i pojave motoričkih, senzornih i trofičkih poremećaja. Međutim, prvi opis postporođajne lezije plexusa brachialis datira iz 1779. godine, kada je William Smellie prikazao dijete sa slabošću u obje ruke, ali se ono spontano oporavilo nekoliko dana nakon rođenja. Oštećenje gornjeg tipa PB opisali su Duchenne i Erb 1870. godine, a oštećenje donjeg korijena PB opisao je Klumpke 1885. godine. Incidencija ozljede plexusa brachialis iznosi od 0.2 do 4 na 1000 živorođene djece, a njezina je učestalost često povezana sa socioekonomskim statusom, koji je nešto viši u nerazvijenim zemljama (A.R. Čepnja, 2012). U Hrvatskoj je incidencija PB paralize 3/1000 živorođene djece i tri puta veća u djece porođajne težine veće od 4500 g (Krakar G., 2014). Za bolje razumijevanje same ozljede i načina na koji nastaje potrebno je proučiti i razumjeti anatomiju pleksusa, nastanak pleksusa i ogranke živaca koji prolaze kroz rameni obruč, ruke i mišiće koje ti živci inerviraju. Nadalje, uz samu ozljedu mogu postojati i druge popratne ozljede i komplikacije koje je potrebno na vrijeme prepoznati kako bi se pacijentu pružila što bolja njega. Predisponirajući čimbenici za ozljedu plexusa brachialis mogu biti prenatalni, perinatalni i postnatalni. Također postoji nekoliko podvrsta oštećenja ili lezija, koje se mogu podijeliti u 4 osnovna tipa na temelju anatomskog položaja. To su Erb-Duchenneova paraliza (gornji tip), srednja (prošireni) tip, Klumpke-Dejerineova paraliza (donja tip) i Erb-Klumpkeova paraliza (kompletna lezija) (A.R. Čepnja, 2012). Oštećenje PB-a pri rođenju može dovesti do određenih primarnih i sekundarnih disfunkcija. Navedeni poremećaji primarno se očituju kao lokalne mišićno-tetivne i zglobno-ligamentarne kontrakture u ramenu, zaostajanje ruke, lopatice i cijelog hemitoraksa te nekoordinirani pokreti. Sekundarno, oni u određenoj mjeri ugrožavaju nesmetan rast i razvoj grube i fine motorike, tj. zbog primarne, sekundarne diskinezije mogu se očekivati u smislu vizuomotorne kontrole, manipulativne spretnosti, motoričkih vještina pisanja, lokomotornog sustava, mobilnosti i samozbrinjavanja. Fizioterapija se primjenjuje kako bi se poboljšala kvaliteta svakodnevnih aktivnosti i participacije djeteta u školi i

okruženju (Vaz DV. i sur., 2010). Ciljevi rehabilitacije ovise o složenosti kliničke situacije, duljini oporavka i različitim pristupima rješavanju problema (Chung KC., 2012).

2. ANATOMIJA PLEXUSA BRACHIALISA

Brachialni plexus je mreža živaca koja prenosi motoričke i senzorne inervacijske signale do gornjih ekstremiteta. Sastoji se od pet spinalnih živaca, posljednja četiri cervikalna živca (C5-C8) i prvog torakalnog živca (Th1). Spušta se kroz lateralno područje vrata, prolazi ispod ključne kosti i nastavlja kroz pazuh do donjeg ruba pectoralis major (Križan Z., 1997).

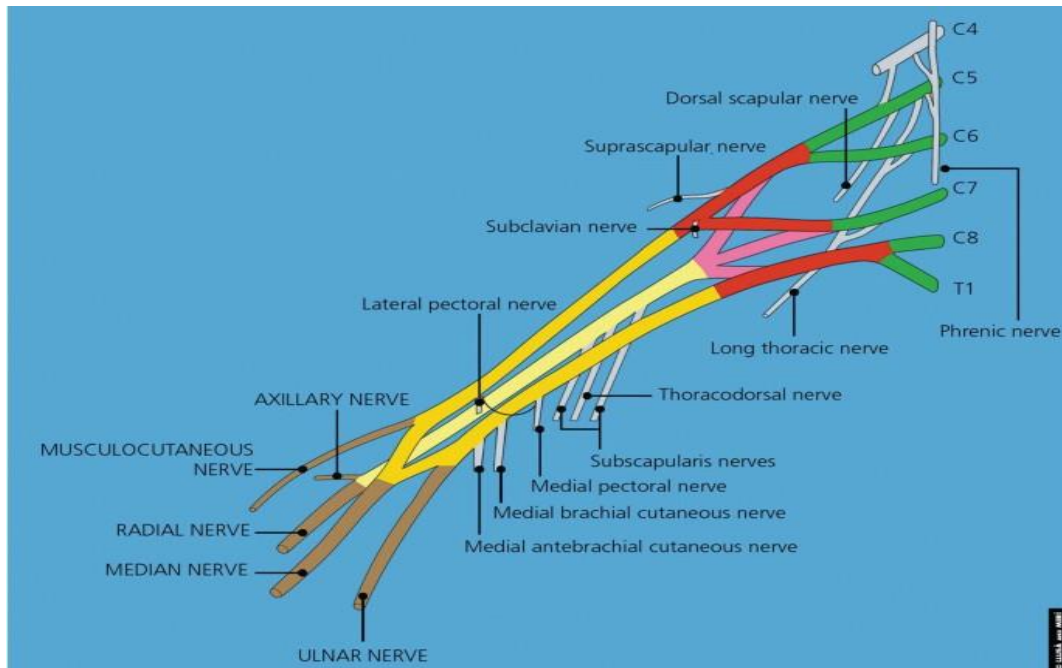
Dakle, ima dva dijela: supraklavikularni dio (pars supraclavicularis) i aksilarni ili infraklavikularni dio (pars infraclavicularis). Supraklavikularni dio je dio kompleksa koji se nalazi iznad ključne kosti. Čine ga n. dorsalis scapulae, n. thoracicus longus, n. suprascapularis i n. subclavius koji inerviraju mišiće vrata, ramena i prsa. Infraklavikularni dio nalazi se ispod ključne kosti u aksili i oko aksilarne arterije (Platzer W., 2011) (Slika 1.).

Navedenih pet spinalnih živaca se udružuje i ponovno dijeli. U inferiornom dijelu vrata brahijalni splet oblikuje tri debla (truncusa):

- Truncus superior (C5-C6) – gornje deblo
- Truncus medius (C7) – srednje deblo
- Truncus inferior (C8-Th1) – donje deblo

U razini ključne kosti, svako deblo brahijalnog plexusa dijeli se na prednji i stražnji dio (divisiones anteriores et posteriores) te tako nastaje šest dijelova spleta. Stražnji dio inervira mišiće ekstenzore, a prednji dio inervira mišiće fleksore (J. Krmpotić-Nemanić. i Marušić, 2007). Prednji i stražnji dio sva tri debla spajaju se i čine snopove ili fascikule:

- Fasciculus posterior - od tri stražnja dijela svih truncusa, polazište živaca n. radialis, n. axillaris te n. thoracodorsalis
- Fasciculus lateralis - od prednjih dijelova gornjeg i srednjeg truncusa, polazište živaca n. musculocutaneus, n. medianus (lateralna grana)
- Fasciculus medius - nastavlja se prednji dio donjeg truncusa, polazište živaca n. antebrachii cutaneus medialis, n. brachii cutaneus medialis, n. ulnaris, n. medianus (medijalna grana)



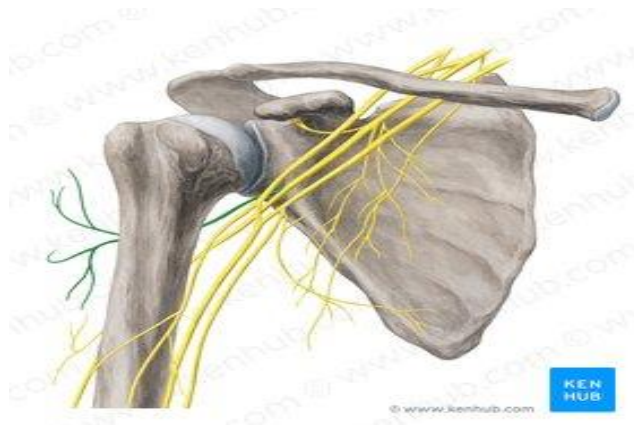
Slika 1. Prikaz plexusa brachialis

Preuzeto sa: https://link.springer.com/chapter/10.1007/978-3-030-69517-0_2

2.1. Pet glavnih živaca PB

2.1.1. N. axillaris (C5-C6)

N. axillaris potječe iz korijena C5-C6 moždinskih živaca koji čine stražnji snop brahijalnog plexusa. Zakrivljen je oko glave humerusa i motorički je odgovoran za inervaciju m. deltoideus, m. teres minor i dugu glavu m. triceps brachi, dok osjetno inervira lateralno područje trećine nadlaktice (Brinar, 1999)(Slika 2).



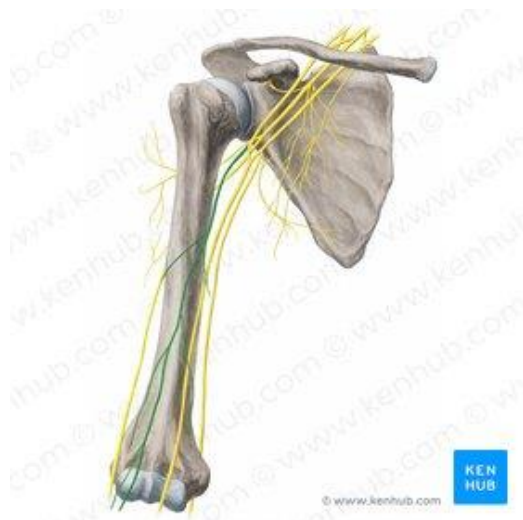
Slika 2. Prikaz n. axillarisa (zelena boja označava živac)

Preuzeto sa: <https://www.kenhub.com/en/library/anatomy/axillary-nerve>

Najčešće se ozljeđuje kod iščašenja ramena i prijeloma kirurškog vrata nadlaktične kosti. Poteškoće u abdukciji ruke i rotaciji ramena, atrofija deltoidnog mišića i gubitak osjeta u područjima senzorne inervacije.

2.1.2. N. musculocutaneus (C5-C6-C7)

N.musculocutaneus nastaje iz korijenova C5, C6 i C7 (Keros i sur., 1999). Motorički inervira m.coracobrachialis, m.brachialis i m.biceps brachii, dok osjetno inervira prednju i lateralnu stranu nadlaktice te dio podlaktice (Slika 3.).



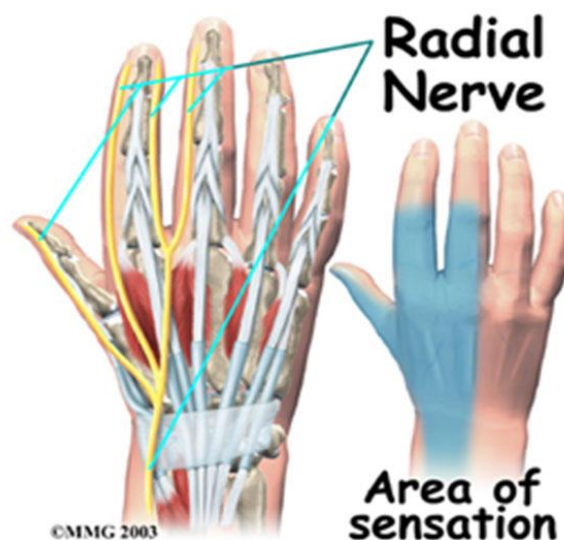
Slika 3. Prikaz n.musculocutaneusa (zelena boja označava živac)

<https://www.kenhub.com/en/library/anatomy/the-musculocutaneous-nerve>

Ozljeda n. musculocutanea dovodi do poremećene fleksije i supinacije podlaktice. Najčešći uzrok ozljede je trauma i dislokacija ramenog zgloba.

2.1.3. N. radialis (C5-C6-C7-C8-Th1)

Ulnarni živac polazi iz medijalnog snopa (fasciculus medius). Prolazi kroz medijalnu nadlakticu do brahijalne arterije, spušta se kroz ulnarnu brazdu do lakta, prolazi kroz lakat i zatim ulazi u Guyonov tunel u području šake. Ovaj živac motorički inervira fleksore šake i prstiju koje ne inervira n. medianus (flexor carpi ulnaris, flexor digitorum profundus), zatim abduktore i oponens petog prsta, lumbrikalne mišiće od drugog do petog prsta, mišiće hipotenara, sve interosealne mišiće te aduktor palca. Osjetno inervira stražnji dio nadlaktice i podlaktice (Slika 4.). Ozljedom radijalnog živca dolazi do smanjene fleksije i ekstenzije podlaktice. Nemoguća dorzalna fleksija šake i prstiju, tzv. "viseća šaka", nemogućnost abdukcije i ispružanja palca, gubitak osjeta na dorzalnoj strani šake i nadlaktici. Oštećenje živaca najčešće nastaje u predjelu humerusa kada je nadlaktica slomljena ili ruka visi nad naslonom stolice. Poznata kao "Saturday night palsy", kada pijani čovjek zaspi naslonjen na ruku, a zatim se probudi s "visećom šakom" (Šimenić, 2019).

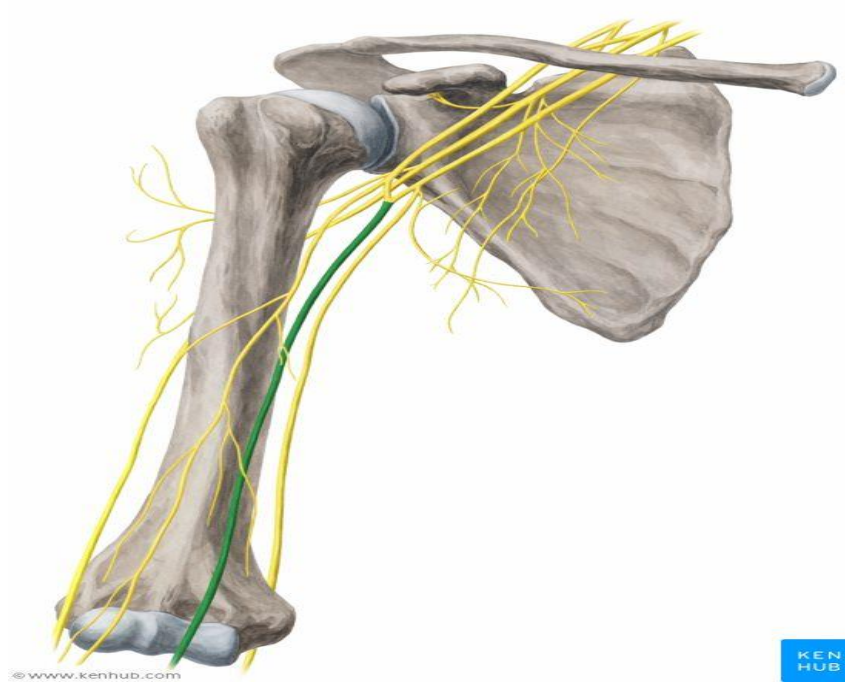


Slika 4. Prikaz položaja n. radialis te osjetna inervacija

Preuzeto sa: <https://www.medizin-kompakt.de/radialis-n>

2.1.4. N. medianus (C6-C7-C8-Th1)

Prolazi duboko u proksimalni dio nadlaktice, kroz medijalnu antekubitalnu jamu (Slika 5.) i ventralnu stranu podlaktice. Približava se zglobu, postaje plići, prelazi karpalni tunel u područje dlana (Brust, 2019).



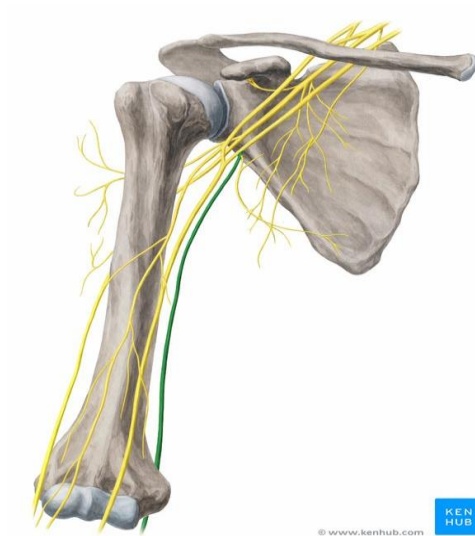
Slika 5.. Prikaz n. medianusa (zelena boja označava živac)

Preuzeto sa: <https://www.kenhub.com/en/library/anatomy/the-median-nerve>

Motorički inervira neke fleksore podlaktice, pronatore podlaktice, m. abductor policis ,caput superficiale, m. flexor pollicis brevis, m. lumbricale (1-2). Osjetno, medijalni živac inervira volarnu stranu prva tri te radijalnu stranu četvrtog prsta uz distalne falange dorzalne strane prstiju (Brinar, 1999). Najčešći oblik kompresijske neuropatije koji se javlja zbog pritiska na medijalni živac u karpalnom tunelu naziva se sindrom karpalnog tunela. Karpalni tunel nalazi se na prednjoj strani zapešća i omeđen je karpalnim kostima i fibrozim septumom. Najčešće se javlja između 40. i 60. godine života i češći je u žena (Crnković T. i sur., 2008).

2.1.5. N. ulnaris (C8 – Th1)

Motorički inervira m. flexor digiti profundus, m. abductor et opponens digiti V., mm.lumbricales (III. i IV.), mm.interossei, m. adductor pollicis, m. flexor carpi ulnaris. (Jones, 2020). Osjetno inervira kožu medijalne strane dlana, palmarne strane petog i medijalne strane četvrtog prsta, dorzalne strane istih prstiju u području distalne i medijalne falange (Slika 6.)



Slika 6. Prikaz n.ulnarisa (zelena boja označava živac)

Preuzeto sa: <https://www.kenhub.com/en/library/anatomy/the-ulnar-nerve>

Kada su živci oštećeni, palmarna fleksija i adukcija prstiju su oslabljeni, pri čemu se prsti savijaju u interfalangealnim zglobovima i ispružuju u metakarpofalangealnim zglobovima (majmunska šaka)(Znaor, 2019).

2.2. Ozljeda perifernih živaca

Ozljeda brahijalnog pleksusa je ozljeda perifernog živca. Ozljeda cijelog brahijalnog pleksusa može rezultirati potpunom paralizom ruke, pri čemu ruka mlohavo visi. Nema tetivnih refleksa u šaci, nema osjeta od razine ramena do medijalne srednje trećine nadlaktice. Vrsta ozljede brahijalnog pleksusa prvenstveno ovisi o mjestu ozljede unutar živčanog puta (Sakellariou i sur., 2014). Ako ovojnica živca, opskrba krvlju i veze s tijelom stanice ostanu netaknuti, oštećena periferna živčana vlakna mogu se regenerirati i ponovno povezati s oštećenim distalnim dijelom. Ozljede perifernih živaca opisane su Sidonovim i Sunderlandovim klasifikacijskim sustavom. Klasifikacija koju je predložio Seddon (1943) opisuje tri skupine ozljeda živaca: neurapraksija, aksonotmeza i neurotmeza. Neuropraksija se definira kao prisutnost neurološke disfunkcije bez makroskopskog oštećenja živaca. Prijenos živčanih impulsa prekida se na mjestu lezije kratkotrajno, u rasponu od nekoliko sati do nekoliko mjeseci, ovisno o području i težini ozljede. Tehnike provođenja živaca otkrile su nedostatke na mjestu ozljede, ali je provođenje distalno od ozljede bilo normalno. Kada dođe do rupture aksona ili aksonotmeze, prekida se aksijalni kontinuitet nekih pojedinačnih živčanih vlakana, ali su perineurij i epineurij očuvani, a moguća je i djelomična demijelinizacija. Kliničke manifestacije uključuju paralizu, gubitak funkcije i gubitak osjeta. Međutim, kada je riječ o novorođenčadi i pedijatrijskoj dobi, većina se uspije oporaviti s minimalnim posljedicama. Neurotmeza ili potpuni anatomski prekid aksona i njegove ovojnice gdje oporavak nije moguć te nastupa potpuna oduzetost odnosno paraliza flakcidnog tipa uz brzo napredovanje atrofije (Leffert, 1974).

3. ETIOLOGIJA

Do danas su identificirani mnogi uzroci za ozljedu brahijalnog pleksusa i mogu se podijeliti na prenatalne, perinatalne i postnatalne (Hudić i sur., 2007). Smatra se da je porođajni proces glavni uzrok ozljede brahijalnog pleksusa, a iako se većina novorođenčadi potpuno oporavi, kod nekih se razviju trajni neurološki poremećaji koji narušavaju djetetov razvoj i kvalitetu života (Širol i Marijančić, 2016). Meta-analiza koju su proveli Van der Looven i suradnici iz 2020. potvrdila je da su distocija ramena, makrosomija, gestacijski dijabetes, instrumentalni porod i porod na zadak glavni čimbenici rizika za razvoj porođajne paralize brahijalnog pleksusa. Također ističu da se u praksi liječnici često susreću s kombinacijom rizičnih čimbenika u isto vrijeme, a često jedan doprinosi drugome (npr. distocija ramena kod makrosomije ili makrosomija i pretilost majke kod gestacijskog dijabetesa), što dodatno povećava mogućnost oštećenje (Van der Looven, 2020). Najčešći faktor rizika za ovu ozljedu je distocija ramena, koja se javlja u 1,4% novorođenčadi i u 55% ozljeda brahijalnog pleksusa. Nedavna istraživanja pokazuju da 46% djece s ozljedom brahijalnog pleksusa ima jedan ili više čimbenika rizika, dok 54% nema niti jedan čimbenik, što sugerira da je unatoč poznavanju čimbenika rizika teško predvidjeti ozljedu (Abzug, 2010).

3.1. Prenatalni uzroci

Prenatalna oštećenja uglavnom su uzrokovana nekim čimbenicima rizika koji se mogu podijeliti na čimbenike rizika koji se odnose na osobine majke i čimbenike rizika koji se odnose na osobine djeteta (Hudić, 2007).

3.1.1. Čimbenici rizika od strane djeteta

Makrosomija ili visoka porođajna težina (>4500 g) najupečatljivija je značajka djece povezana s nastankom ove ozljede, a odnos između povećanja tjelesne težine i težine nastale ozljede nije jasan. Hipertrofični transverzalni nastavci, spina bifida, spondilolisteza, kongenitalna skolioza, povećana dječja glava i nepovoljan položaj ruku također mogu biti uzroci neuropatije brahijalnog pleksusa u maternici (Matasović i Jajić, 1975).

Ostali rizici koje dijete može imati zbog ozljede brahijalnog pleksusa uključuju cervikalno rebro, intrauterini tortikolis, opseg glave između 36-38 cm, porodnu duljinu od 53 do 55 cm, poprečni bočni položaj fetusa i Apgar nakon 5 minuta ispod 5.

3.1.2. Čimbenici rizika od strane majke

Čimbenik rizika za majku je starosna dob, a majke starije od 35 godina imaju veći rizik za rađanje djeteta s PB ozljedom. Djeca majki dijabetičara bila su izložena većem riziku, ne samo zbog veće težine, već i zbog određenih fizičkih karakteristika (šira ramena, veći promjer u visini grudi, viši ukupni BMI). Majke koje su već rodile dijete s ovom vrstom ozljede imaju veći rizik da dobiju dijete sa ozljedom plexusa brachialis te majke koje su dugo bile izložene ionizirajućem zračenju.

3.2. Perinatalni uzroci

Perinatalno, tj. tijekom porođaja, navodi se najvjerojatniji čimbenici rizika za ozljedu brahijalnog pleksusa, kao što su mehanizam porođaja, produženi porođaj, distocija ramena - komplikacija vaginalnog porođaja kada rame ne napušta porođajni kanal odmah nakon glavice (Hill, 2016). Zatim prijelomi ključne kosti, prijevremeni porođaj, porođaj na zadak (zbog prevelike trakcije ramena za oslobađanje glavice), lakši porođaj raznim medicinskim pomagalicama (usisavači, pinceta) te snažna trakcija glave prema dolje tijekom porođaja. (A.R. Čeprnja, 2012).

3.3. Postnatalni uzroci

Čimbenici rizika za ozljedu brahijalnog pleksusa nakon poroda su: padovi, udarci, infekcije, degeneracija kralježnice, hipoglikemija, hiperbilirubinemija, acidoza, vanjski pritisak ili edem (Chung KC, 2012).

4. KLINIČKA SLIKA

Klinička slika određuje koji su mišići paralizirani i koji su živci brahijalnog plexusa zahvaćeni. Ako se ozljeda dogodi u maternici ili pri porodu, kliničke manifestacije će se pojaviti odmah nakon rođenja, a naravno, situacija kod svakog djeteta je drugačija/individualna. Može varirati od manjeg i privremenog gubitka motoričkih sposobnosti do potpune oduzetosti zahvaćene ruke i potpunog gubitka osjeta. Međutim, karakterističan znak, pokazatelj neurostrukturnog oštećenja, je pasivni veći od aktivnog raspona pokreta u zglobovima ramenog obruča i gornjih ekstremiteta, tj. malo spontanih pokreta zahvaćene ruke i nedostatak Moro refleksa povezanog uz karakterističan položaj zahvaćene ruke (Buterbaugh, 2016). Klinička slika i komplikacije zbog promjena u biomehanici tijela također ovise o visini i težini lezije.

4.1. Klasifikacija oštećenja PB

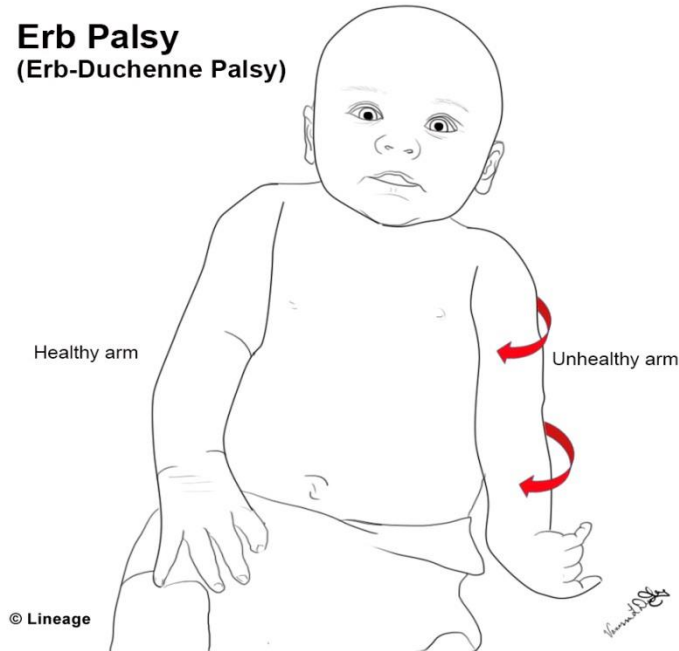
Klasifikacija ozljeda brahijalnog plexusa koristan je alat za predviđanje budućeg oporavka i identificiranje potencijalnih tretmana oporavka. Obično se prema ozljedi korijena brachialnog plexusa klasificiraju 4 klinički različita tipa lezije:

- Erb-Duchenneova paraliza (gornji tip)
- Srednji (prošireni) tip
- Klumpke-Dejerineova paraliza (donji tip)
- Erb - Duchenn - Klumpkeova paraliza (kompletna lezija)

4.1.1. Erb - Duchenneova paraliza (gornji tip)

Gornji tip lezije je najčešći (60% slučajeva) i najblaži oblik lezije (Čepnija, 2012). Naznačen tipovi lezije označava lezije na korijenima C5 i C6. Mehanizam ozljede je prekomjerna abdukcija glave humerusa, što rezultira istezanjem brachialnog plexusa. Mišićni tonus je smanjen i ruka ne sudjeluje u Moro reakciji. Najčešće se javlja tijekom teškog poroda. Ruke su adducirane, u unutarnjoj rotaciji, pronirane i ekstendirane u laktovima (položaj konobara) (Slika 7.) Ozljeda korijena C5 rezultira smanjenom funkcijom aksilarnog živca (slabost deltoideusa, teres minora), gubitkom supraskapularnog živca (slabost supraspinatusa i

infraspinatusa) i gubitkom živca musculocutaneusa (slabost bicepsa). Ozljeda korijena C6 dovodi do smanjene funkcije radijalnog živca (slabost brachioradialisa i supinatora).



Slika 7. Prikaz Erb - Duchenneove paralize

Preuzeto sa: <https://step1.medbullets.com/msk/112010/erb-duchenne-palsy>

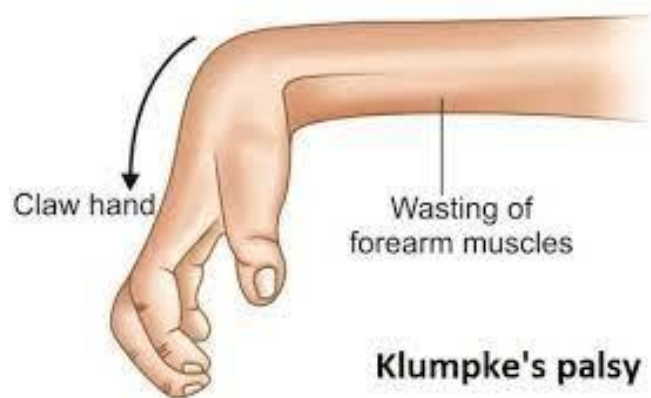
Neka su istraživanja pokazala da 90% djece s ovom vrstom paralize napreduje do potpunog spontanog oporavka ako se klinički znakovi oporavka pojave prije 2 mjeseca starosti (Chung, 2012).

4.1.2. Srednji (prošireni) tip

U nekim slučajevima oštećenje može zahvatiti C7, pa se to naziva prošireni tip. Uz karakteristične kliničke manifestacije Erb-Duchenneove paralize, ako je zahvaćen i C7, lakat je u umjerenj fleksiji zbog zahvaćenosti radijalnog živca te izostaje triceps refleks. Zahvaćenost n. radialisa može uzrokovati diskineziju mišića m. tricepsa brachii i ekstenzora šake i prstiju, što rezultira nemogućnošću ekstenzije podlaktice, ručnog zgloba i prstiju (Krmpotić-Nemanić i Marušić, 2007).

4.1.3. Klumpke - Dejerineova paraliza (donji tip)

Javlja se kod oštećenja C8 i Th1 korjenova i u samo 0,6% slučajeva, a najčešća je kod pretjerane abdukcije i trakcije šake tijekom porođaja na zadak. Zahvaćeni su mali, intrinzični mišići šake te fleksori ručnog zgloba i prstiju. Šaka je u položaju palmarne fleksije, prve falange prstiju su hiperekstendirane, a palac je adduciran i oponiran. Ovaj položaj se također naziva pandžasta šaka (Slika 8.).



Slika 8. Prikaz Klumpke-Dejerineove paralize

Preuzeto sa: <https://mobilephysiotherapyclinic.in/klumpkes-palsy-treatment-exercise/>

U tipičnu kliničku sliku ulaze i simptomi Hornerovog sindroma. Ako su zahvaćena simpatička vlakna na ipsilateralnoj strani Th1 korijena, može doći do Hornerovog sindroma (ptoza, mioza, enoftalmus), cijanoze kože, a ponekad i promjena u ishrani noktiju. Nema refleksa hvatanja, a odgovor ruke je patološki u položajnim testovima. Osjetni ispadi postoje u području inervacije n. ulnaris i nešto manje n. medianus (Brinar, 2009).

4.1.4. Erb - Duchenn - Klumpkeova paraliza (kompletna lezija)

Erb - Duchenn - Klumpkeova paraliza ili potpuna kljenut označava povredu svih korjenova (C5, C6, C7, C8 i Th1) te je druga po učestalosti navedenih lezija (30% slučajeva). Ruka je nepokretna, hipotrofična, nemoćno leži pored tijela u položaju unutarnje rotacije i adukcije nadlaktice, s proniranom podlakticom i volarno flektiranom šakom i prstima u adukciji i opoziciji palca. Samo trapezius pozitivno utječe na držanje ruke (povlači rame prema natrag i

medijalno, približava lopatice kralježnici i pričvršćuje njezin medijalni rub na prsa). Iza osjeta različitih kvaliteta, senzibilitet je oštećen u različitim stupnjevima. Nedostaju Moro refleksi, refleks hvatanja šake i svi tetivni refleksi (Čepnija, 2012).

4.2. Patološke promjene

Neuravnoteženost mišićne aktivnosti, tj. slabost jedne mišićne skupine i dominacija suprotne mišićne skupine dovodi do abnormalnih obrazaca pokreta, kompenzacije i kontraktura te deformacija zahvaćene ruke i okolnih segmenata. Kontrakture i abnormalni obrasci kretanja sprječavaju dijete da izvede pokret na ispravan način, a ono koristi alternativni "trik" pokret (Stojčević Polovina, 1987). Visina lezije i ozbiljnost ozljede određuju ne samo kliničku sliku nego i razvoj komplikacija u kasnijoj životnoj dobi. Neke od poznatijih ili češćih komplikacija su: abnormalno držanje ruke uz patološke pokrete, razvoj kontraktura i deformacija, korištenje (alternativnih) "trik" pokreta, atrofija mišića, kožne lezije i trauma paralizirane ruke. Svaka od njih, iako je riječ o zasebnim komplikacijama, međusobno je povezana i međuovisna, što dovodi do teže kliničke situacije, a time i do težih posljedica i oporavka kroz proces rehabilitacije i liječenja. Ugroženi su normalan rast i razvoj grube i fine motorike, okulomotorne kontrole, spretnosti, motoričkih vještina pisanja, ravnoteže, pokretljivosti i brige o sebi. Skolioza se može pojaviti zbog mišićne neravnoteže i asimetričnih obrazaca pokreta (Čepnija, 2012). Nakon postizanja nekog stupnja motoričkog oporavka terapijom, nemogućnost korištenja zahvaćene ruke pripisuje se razvojnoj apraksiji ili agnoziji, koja se često javlja kao sekundarna manifestacija ovog stanja (Chung, 2012).

5. DIJAGNOZA

Detaljna anamneza važna je za postavljanje dijagnoze oštećenja plexusa brachialis. S obzirom da razlikujemo autoanamnezu i heteroanamnezu, koristi se heteroanamneza jer je riječ o novorođenčetu. Nakon opisa osnovnih podataka o djetetu (dob, spol, visina, težina, opseg glave), tegoba i obiteljske anamneze, pozornost je usmjerena na podatke o porodu (vaginalni, porođaj zatkom, korištenje vakuum ekstraktora). Osim toga, dijagnostički postupci uključuju klinički pregled, elektrodijagnostičke i radiološke postupke (RTG, NMR, mijelografija, CT - mijelografija, UZV) te mnoge ljestvice za procjenu motoričkih i osjetnih funkcija.

5.1. Klinički pregled

Kliničkim pregledom dijagnoza se postavlja neposredno nakon rođenja na temelju kliničke slike i karakterističnog položaja te nemogućnosti aktivnog pomicanja cijelog ili dijela zahvaćene ruke (Abzug, 2010). Najvažnija uloga u prvim satima djetetova života je u tom razdoblju promatrati opće stanje djeteta, njegovu interakciju s majkom, posturu u mirovanju, globalno spontano kretanje (ne samo lokalno), asimetriju pokreta i prisutnost senzomotornog ponašanja. Potrebno je uočiti bilo kakvu krepitaciju u ramenu, očitu nelagodu pri palpaciji ili neujednačenost duž ključne kosti jer mogu ukazivati na prijelom ili iščašenje.

5.2. Elektrodijagnostika

Elektrodijagnostika se definira kao skup postupaka u medicinskoj dijagnostici koji koriste električnu struju i odgovarajuću opremu za ispitivanje vodljivosti i podražljivosti perifernih živaca i mišića. Neke indikacije za elektrodijagnostičku analizu su: mišićna slabost i atrofija, bol, parestezije, umor i slabi tetivni refleksi. Najvažnije elektrodijagnostičke metode su elektromiografija (EMG) i elektroneurografija (ENG).

5.2.1. Elektromiografija (EMG)

Električna aktivnost je mjerena u mirovanju te tijekom minimalnih i maksimalnih voljnih kontrakcija. Bilježi sposobnost i brzinu živca da prenosi signale, a svrha mu je dobivanje informacija o motoričkim jedinicama i njihovim mogućim oštećenjima. Izvanstanične, igličaste elektrode smještene su u blizini mišićnih vlakana, što omogućuje visoku točnost snimanja, snimanje potencijala koji se vizualno i zvučno prikazuju na ekranu osciloskopa. Nalazi EMG-a ne znače nužno dobar klinički oporavak, ali ovaj pristup ima prednost u lokaliziranju lezije i identificiranju već postojeće denervacije mišića.

5.2.2. Elektroneurografija (ENG)

Elektroneurografija (ENG) je metoda kojom se ispituje brzina električne vodljivosti perifernih živaca i širenje impulsa duž motoričkih i osjetnih živaca, odnosno mjeri odgovor živaca i mišića na električni podražaj. Izvodi se površinskim ili finim iglenim elektrodama postavljenim na mišić, iznad živca što bliže površini kože. U određivanju brzine provođenja motoričkih živaca i analizi izravnih odgovora mišića, živac se stimulira na više mjesta supramaksimalnim električnim impulsima, a odgovor se bilježi elektrodama na mišiću koji živac inervira. Točno mjesto oštećenja živca može se locirati stimulacijom živčanih vlakana (Ćurković, 2004).

6. FIZOTERAPIJSKI PROCES

Fizioterapijski proces započinje fizioterapijskom procjenom, na temelju koje se definira plan, postavljaju ciljevi i određuje vrsta fizioterapijske intervencije. Zatim slijedi fizioterapijska intervencija koja može sadržavati samo edukaciju i savjete koji održavanje pacijentove trenutne sposobnosti i mogućnosti i/ili obuhvaća specifične vježbe prema potrebama oboljelog. Program intervencije temeljen je na fizioterapijskoj procjeni što fizioterapeutu daje smjer u planiranju terapijskih postupaka, odabiru koncepata i tehnika koje pridonose poboljšanju općega stanja, funkcija i aktivnosti. Nakon provedene fizioterapijske intervencije obavlja se evaluacija, kroz koju se savjetuje osobu kako zadržati postignute terapijske ciljeve. Fizioterapijska intervencija završava kad se dostignu terapijski ciljevi ili kada fizioterapeut procjeni da provođenje daljnje fizioterapijske intervencije nema dodatnih korisnih učinaka.

6.1. Fizioterapijska procjena

Fizioterapijska procjena sastavni je dio svakog fizioterapijskog procesa i nužna je za postavljanje ispravne dijagnoze i odgovarajuće fizioterapijske intervencije. Sveobuhvatni pregled potrebno je obaviti što je prije moguće kako bi se potvrdila dijagnoza, utvrdio opseg ozljede, napravila diferencijalna dijagnoza na temelju ostalih stanja, dokumentirala osnovna početna situacija i otkrila eventualna pridružena ozljeda. Fizioterapeuti moraju poznavati strukturu i funkciju cjelokupnog živčanog sustava, što uključuje i poznavanje senzorne i motoričke inervacije različitih dijelova tijela, kao i poznavanje dermatoma, miotoma i sklerotoma. Ispituju se neonatalni refleksi i njihova simetrija, kvaliteta i kvantiteta.. Testovi senzorne funkcije temelje se na djetetovom odgovoru na dodir ili bolne podražaje (Boeschoten, 2007). Postoje mnoge klasifikacijske ljestvice koje se koriste za procjenu i praćenje motoričkih i senzornih funkcija, što može biti izuzetno teško u novorođenčadi i male djece.

Fizioterapijska procjena sadrži:

- Analizu držanja i spontane pokretljivosti zahvaćene ruke
- Procjenu mišićne snage i jakosti
- Procjenu posture
- Antropometrijska mjerenja
- Ispitivanje aktivnog i pasivnog opsega pokreta
- Procjenu refleksa
- Procjenu senzibiliteta
- Procjenu senzorne i motoričke funkcije

Analiza držanja i spontane pokretljivosti zahvaćene ruke

Promatra se djetetovo spontano držanje i spontana motorika, simetrija, kvaliteta i kvantiteta pokreta. Glava se postavlja u srednji položaj kako bi se izbjegao utjecaj glave na kretanje gornjeg dijela tijela (Čepnija, 2012).

Procjene mišićne snage i jakosti

Ispituje se otpor pasivnog pokreta i intenzitet aktivnog pokreta. Ozljeda brahijalnog pleksusa rezultira smanjenim voljnim kontrakcijama mišića, poznatim kao djelomična oduzetost ili pareza, ili potpunom nemogućnošću izvođenja voljnih kontrakcija, poznatim kao potpuna oduzetost ili paraliza. Manualni mišićni test najbolja je tehnika za klasifikaciju mišićne snage. Temelji se na izvedbi pokreta u odnosu na gravitaciju i otporu terapeuta tom pokretu. Ovim se postupkom procjenjuje funkcija mišića promatranjem izvođenja aktivnih pokreta protiv gravitacije, palpacijom mišićne aktivnosti te primjenom ili svladavanjem dodatnog manualnog otpora. Prema manualnom mišićnom testu, ocjene za mišićnu snagu su od 0 do 5. Ispitujemo može li mišić uopće postići kontrakciju, može li izvesti pokret bez utjecaja sile gravitacije pa sve do svladavanja pokreta u punom obimu, uz prisutnost manualnog otpora fizioterapeuta (Znaor, 2019).

Procjena posture

Procjenom posture procjenjujemo pravilnu posturu tijela. Od trenutka kad vidimo dijete, promatramo njegovo držanje, bilježimo eventualne asimetrije u tijelu, promatramo stanje kože i mišića te stanje zahvaćenog ekstremiteta (Yang, 2014). Uz asimetričan obrazac kretanja zbog neuravnoteženih mišićnih odnosa, ova djeca često kao sekundarnu pojavu imaju deformacije kralježnice, od kojih je najčešća skolioza. Držanje djeteta daje nam informacije o tonusu mišića i stanju refleksa. Povećana fleksija može biti znak hipertonije, povećanja mišićnog tonusa, dok smanjena fleksija ukazuje na hipotoniju (Conolly, 1985). Alati koje koristimo pri procjeni držanja su visa, dermograf, kutomjer, krojački metar i ravnalo (Znaor, 2019).

Antropometrijska mjerenja

Antropometrija je grana antropologije koja uključuje mjerenje ljudskog tijela, njegovih dijelova i funkcionalnih sposobnosti. Kako dijete raste, mjerenje opsega i duljine ruke treba pratiti kao pokazatelje mišićno-koštane disfunkcije. Treba obratiti pozornost na sve razlike u duljini ruke ili pojavu neproporcionalnog odnosa lijeve i desne ruke. Kod provođenja mjerenja imamo zadane točke na tijelu od kojih polazimo i koje završavaju kako bi preciznije izveli mjerenje. Mjeri se opseg pokreta ruke i longitudinalnost ruke (Tablica 1. i Tablica 2.) (Znaor, 2019).

Tablica 1.. Mjere opsega ruke

Akromion – pazušna jama
Opseg nadlaktice – 10 cm iznad akromiona
Opseg lakta preko lakatne jame
Opseg podlaktice ispod olekranona
Preko stiloidnog nastavka radijusa i ulne
Preko glavice metakarpalnih kostiju

Tablica 2. Mjere duljine ruke

Vrh akromiona – olekranon
Olekranon – stiloidni nastavak radijusa
Stiloidni nastavak radijusa – glavica treće metakarpalne kosti
Sredina MCP zgloba – sredina PIP zgloba
Sredina PIP zgloba – sredina DIP zgloba
Sredina DIP zgloba – vrh prsta
Vrh akromiona – olekranon

Ispitivanje aktivnog i pasivnog opsega pokreta

U cijelom opsegu pokreta ispituje se otpor pasivnom pokretu, intenzitet aktivnog pokreta te aktivni i pasivni pokret zglobova oba ekstremiteta. Potrebno je testirati pasivni opseg pokreta ramena i ruke, uključujući unutarnju i vanjsku rotaciju. Obično se kontrakture i subluksacije zglobova ne pojavljuju tijekom prvih nekoliko mjeseci života, pa rano ograničenje pasivnog pokreta također može ukazivati na neku drugu mišićno-koštanu abnormalnost. Aktivni raspon pokreta može biti teško procijeniti, ali se mnogo znanja može prikupiti iz reakcija kao što je posezanje za ključem na privjesku, stavljanje igračke u usta ili pokušaj zauzimanja bočnog sjedala ili puzanje (Čepnja, 2012).

Procjena refleksa

Refleksi predstavljaju jednostavan oblik mišićne aktivnosti koji, s kliničkog stajališta, predstavljaju tjelesne i automatske odgovore koji djeluju na nesvjesnoj razini. Karakteristično za oštećenje plexusa brachialis, kod djece izostaje refleks hvatanja prsta i Moorov refleks. Kako bi procijenili korisnikovo ukupno neurološko stanje, fizioterapeuti moraju znati kako prepoznati promjene u refleksnoj aktivnosti i pratiti rezultate njihova testiranja. Refleksi mogu biti prvi znak neurološke disfunkcije. Kratkim lupkanjem refleksnog batića po tetivi mišića koji se ispituje izaziva se refleksno skraćivanje mišića. Kod ispitivanja, mišić treba bit relaksiran, a na temelju kontrakcije mišića ispitujuemo jačinu refleksnog odgovora. Patologija

je asimetrija refleksa. Testiranje se u slučaju oštećenja plexusa brachialis provodi udarcima po tetivi mišića bicepsa brachii, mišića tricepsa brachii te mišića brachioradialis (Klaić i Jakuš, 2017)(Tablica 3.)

Tablica 3. Testiranje tetivnih refleksa kod oštećenja plexusa brachialis

REFLEKS	POLOŽAJ ZAHVAĆENE RUKE	MJESTO ISPITIVANJA	OČEKIVANA REAKCIJA
M. biceps brachii	Fleksija u laktu	Preko fizioterapeutovog palca na tetivu m. bicepsa brachii	Fleksija podlaktice
M. triceps brachii	Fleksija u laktu	Iznad olecranon (lakatnog vrha)	Ekstenzija podlaktice
M. brachioradialis	Fleksija u laktu	Iznad processus styloideus radii	Fleksija i supinacija podlaktice

Procjena senzibiliteta

Procjena senzorne funkcije uključuje ispitivanje eksteroceptivnih (površinskih) i proprioceptivnih (dubinskih) osjeta. Tri glavne vrste površinskih osjeta obuhvaćenih fizioterapijskom procjenom su osjet boli, površinski osjet kože i osjet temperature. Procjena dubokog osjeta uključuje procjenu dubokog pritiska i osjeta boli štipanjem ili stiskanjem mekog tkiva između palca i kažiprsta, Ahilove tetive ili trapeznog mišića te pritom promatramo djetetov odgovor na određene podražaje. Osjet temperature testiramo tako što primjenjujemo hladnoću ili toplinu. Za senzornu procjenu upotrebljavamo Narakas senzorni sustav ocjenjivanja (Širol i Marijančić, 2016), gdje:

- S0 označava da nema reakcije na bol ili druge podražaje.
- S1 označava reakciju na bolne podražaje, ali ne i reakciju na dodir.
- S2 označava da reagira na dodir, ali ne i na lagani dodir.
- S3 označava odgovor na normalne osjeta (Čepnja, 2012).

Procjena senzorne i motoričke funkcije

Postoji nekoliko tehnika mjerenja sposobnosti i izvođenja aktivnosti ruke kod djece s parezom plexusa brachialis, kao što su: British Medical Research Council (BMRC) skala, Mallet klasifikacija, Gillbert-Tassin klasifikacija, Active Movement Scale (AMS) (Pavičić, 2018).

6.2. Fizioterapijska intervencija

Fizioterapijska intervencija je primjena tretmana preko pokreta i provođenja ciljanih fizioterapijskih tehnika koje određujemo na temelju dobivene procjene. Program intervencije provodi se u interakciji sa ostalim članovima rehabilitacijskog tima na temelju procjene boli, mišićne snage, pokretljivosti i prisutnosti patološkog umora te uključuje i vođenje dokumentacije o fizioterapijskom procesu i edukaciju pacijenta. Procjena daje smjer u kojem će se planirati terapijski postupci, koncepti te tehnike kojima će se poboljšati stanje pacijenta. Nakon što se kod novorođenčeta za vrijeme prvog tjedna života otkrije ispad treba započeti s fizioterapijskom intervencijom i nastaviti sve do četvrte godine života. Fizioterapijski proces provodi se prema postojećim standardima i protokolima, no pristup je specifičan za svako dijete. Osnovni elementi habilitacijskog tretmana sastoje se od pozicioniranja i baby handlinga, kineziterapije, neurorazvojne terapije (Bobath koncept, Vojta koncept, PNF), elektrostimulacije, EMG biofeedbacka, hidroterapije, termoterapija, Botulinum toxina, edukacije roditelja, radne terapije i operativnog liječenja (Čepnja, 2012). Rehabilitacija je podijeljena u pet faza prema neuromotornom razvoju djeteta. U svakoj fazi rehabilitacije ciljevi i oblik fizioterapijske intervencije modificiraju se na temelju uočenih problema i stupnja razvoja djeteta (Širol i Marijančić, 2016).

1. faza (prva 2 tjedna starosti)

Provodi se edukacija roditelja o baby-handlingu i položaju djeteta, te pravilnom načinu obavljanja svakodnevnih aktivnosti.

2. faza (2-4 mj. starosti)

Ciljevi druge faze rehabilitacije su: povećanje amplitude pokreta, povećanje mišićne snage, očuvanje duljine mišića, normalizacija osjeta, facilitacija kontrole glave i reakcije uspravljanja (Magličić, 2012).

3. faza (4-6 mj. Starosti)

U ovoj fazi trudimo se povećati ili očuvati raspon pokreta u zglobu, sprječavamo kontrakturu zglobova i deformiteta, povećavamo snagu mišića, povećavamo svjesnost osjeta, facilitiramo motoričke vještine sukladno dobi djeteta te povećavamo zaštitne reakcije.

4. faza (6 mj. – 1. god. starosti)

U četvrtoj fazi nastavljamo s istim ciljevima iz prethodne faze te uz to facilitiramo sjedenje, puzanje, stajanje i hodanje.

5. faza (1-4 god. starosti)

U zadnjoj fazi dolazi do razvoja fine motorike, poticanja bimanualnih radnji kroz igru, uz očuvanje stabilnosti zgloba i opsega pokreta ramenog obruča (Magličić, 2012).

6.2.1. Pozicioniranje i baby – handling

Glavna zadaća pozicioniranja i pravilnog rukovanja s djetetom (handling) je osigurati da zahvaćeni ekstremitet postavljen u zaštitni položaj kako bi se izbjegle moguće ozljede i bolovi. Pravilno držanje djeteta može smanjiti bol u ozlijeđenoj ruci, ali je važno i za razvoj pravilne posture jer djeca često okreću glavu na zahvaćenu stranu, što može dovesti do tortikolisa ili okcipitalne plagiocefalije. Tijekom prva dva tjedna držanje ruke u određenom položaju pomaže u apsorpciji edema i krvarenja te, ako je potrebno, zacjeljivanju pridruženih ozljeda (Čepnja, 2012). Ruka je pričvršćena za djetetova prsa sigurnosnom iglom na košuljici. Baby-handlingom dijete će vježbati cijeli dan na nesvjesnoj razini jer stječe iskustvo pravilnog kretanja, lakše uči i razlikuje tipične, efikasne, a ne atipične, stereotipne pokret (Bobath, 1980). Razlog tome je neprestano slanje informacije djetetovom mozgu o pravilnom položaju i kretanju. Kada se dijete drži ili pomiče, potrebno je ograničiti nepotrebno kretanje zahvaćene ruke. Ruka se drži preko abdomena, a dijete se ne podiže ispod aksile. Oblačenje treba započeti s bolesnom rukom, a svlačenje sa zdravom rukom.

6.2.2. Kineziterapija

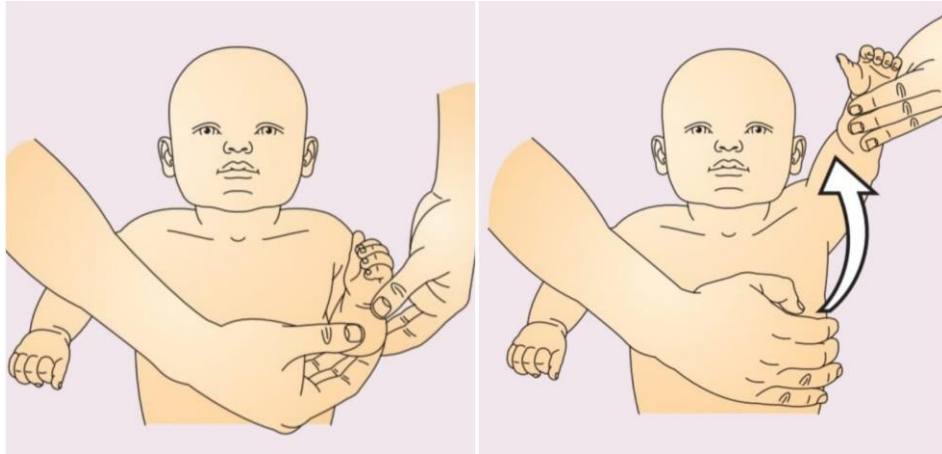
Kineziterapija ili liječenje pokretom jedna je od najvažnijih i najučinkovitijih metoda u procesu rehabilitacije. Terapeutske vježbe kod ozljeda brachialnog plexusa dijele se na vježbe prema cilju koje poboljšavaju opseg pokreta, funkciju mišića, fleksibilnost i koordinaciju. Također treba obratiti pozornost na zdravu ruku, jer ista vježba pozitivno utječe na ozlijeđeni ekstremitet kroz refleksnu inervaciju (Stojčević Polovina, 1987). Rad na jačanju trupa i proksimalne stabilnosti je važan i zahtijeva dobru pokretljivost u distalnom dijelu, kao i razvoj fine i grube motorike. Prema načinu izvođenja izvode se aktivno ili pasivno. U početku koristimo pasivne vježbe odnosno pasivno razgibavanje svih zglobova ruke uz stabilizaciju lopatice i na taj način nastojimo održati opseg pokreta. Važno je izvoditi ove vježbe tijekom prve godine rasta kako bi se održao normalni integritet zgloba i spriječio razvoj kontraktura. Na prve znakove neurološkog oporavka, prelazi se na aktivno potpomognuto vježbanje, nakon čega slijedi aktivno vježbanje sa ili bez gravitacije, a zatim vježbe otpora.

➤ Pasivne vježbe

Pasivne se vježbe izvode pri mišićnoj snazi prema MMT-u 0 ili 1. Kod izvođenja pasivnih pokreta treba voditi računa o normalnom rasponu kretnji djeteta, jer mala djeca nemaju potpuni opseg pokreta u svim zglobovima (Čepnja, 2012). Na taj način potičemo usvajanje pravilnih pokreta koje će dijete zapamtiti kako se živci oporavljaju i mišići jačaju, tako da smo na taj način uključeni i u motoričko učenje. Vježbe se moraju izvoditi polako u cijelom rasponu pokreta, s pauzom od najmanje 10 sekundi na kraju raspona pokreta. Vježbe treba izvoditi najmanje 3 puta dnevno, a svaka se vježba ponavlja najmanje 3 puta (Matasović i Jajić, 1975). The Royal Children's Hospital (2007) u Melbournu predstavljaju knjigu "Understanding Brachial Plexus Palsy" u kojem su detaljno opisane pasivne vježbe za rame, lakat, zapešće i prste i aktivne vježbe u bočnom, supiniranom i proniranom položaju koje provodimo kod ozljede plexusa brachialis kod djece.

Vježbe za rame:

- a) Nježno uhvatimo dijete za podlakticu i polako podignemo ruku iznad glave, blizu uha, zadržimo 10 sekundi u tom položaju (Slika 9.).

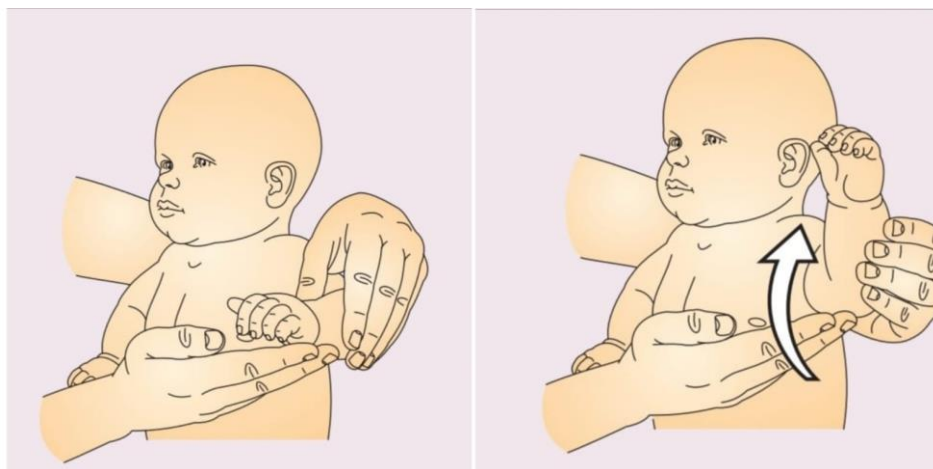


Slika 9. Vježba za rame

Preuzeto sa:

https://www.rch.org.au/uploadedFiles/Main/Content/plastic/BRACHIAL_PLEXUS_book.pdf

- b) Djetetovu ruku treba lagano abducirati i flektirati u laktu za 90°. U tom položaju rukom djeteta dotaknemo krevet pored glave, odnosno izvodimo pokret vanjske rotacije u ramenu, čime se istežu unutarnji rotatori (Slika 10.)

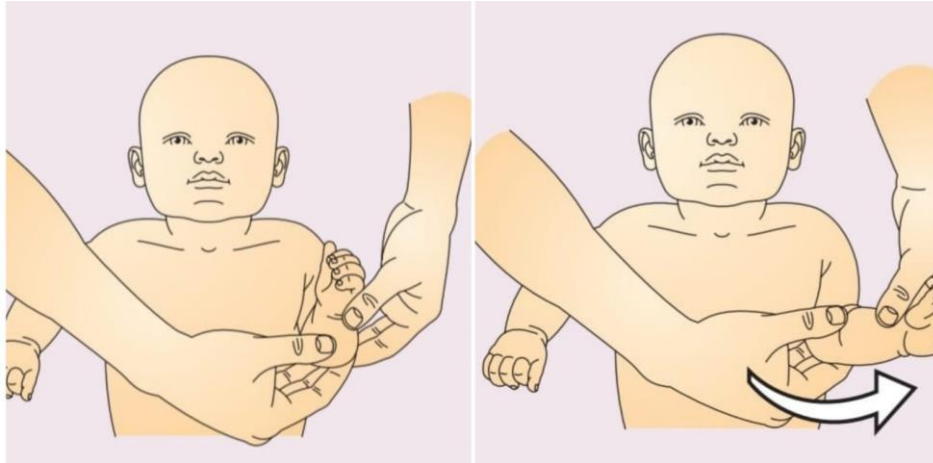


Slika 10. Vježba za rame

Preuzeto sa:

https://www.rch.org.au/uploadedFiles/Main/Content/plastic/BRACHIAL_PLEXUS_book.pdf

- c) Djetetove laktove flektiramo za 90°. Nadlaktice približimo tijelu, podlaktice okrenemo u stranu (vanjska rotacija ramena) i zadržimo (Slika 11.)



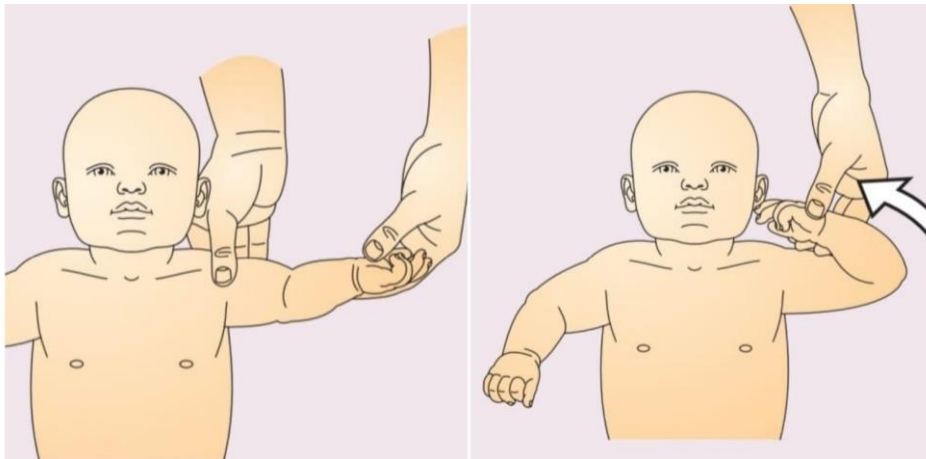
Slika 11. Vježba za rame

Preuzeto sa:

https://www.rch.org.au/uploadedFiles/Main/Content/plastic/BRACHIAL_PLEXUS_book.pdf

Vježbe za lakat:

- a) Dlan djeteta okrenemo prema gore u položaju supinacije podlaktice, ekstenđiramo lakat i zadržimo. Zatim se lakat flektira i također zadržava u tom položaju (Slika 12.).

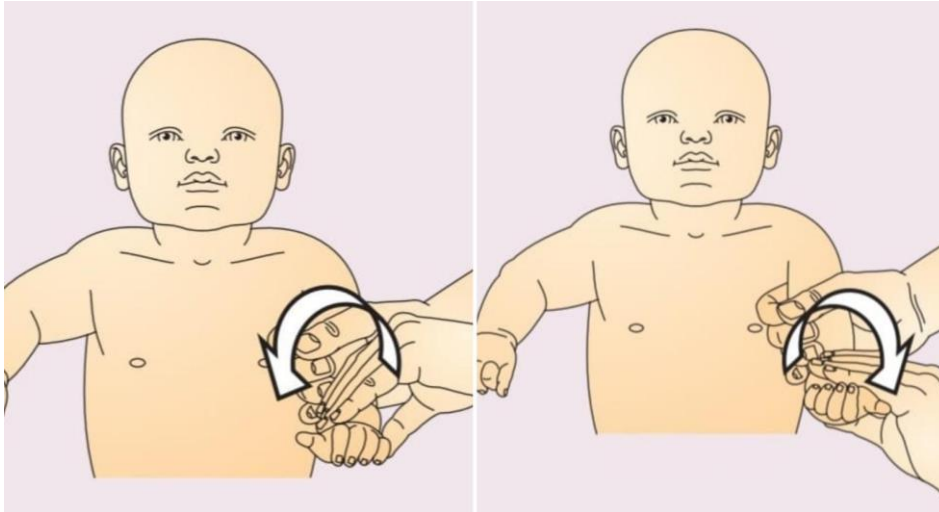


Slika 12. Vježba za lakat

Preuzeto sa:

https://www.rch.org.au/uploadedFiles/Main/Content/plastic/BRACHIAL_PLEXUS_book.pdf

- b) Laktove treba saviti za 90°, držeći nadlakticu uz tijelo. Zatim uhvatimo podlaktice i dlanove te ih laganim pokretom (pronacijom) okrenemo prema dolje i zadržimo. Nakon toga podlakticu i dlan okrenemo prema gore (supinacija) i zadržimo (Slika 13.)



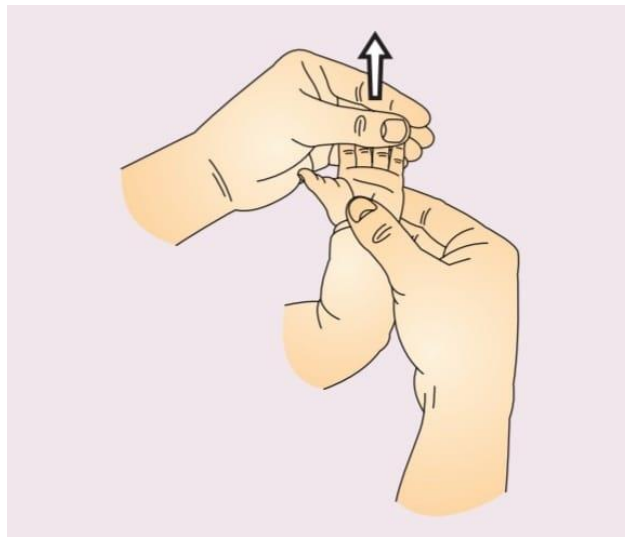
Slika 13. Vježba za lakat

Preuzeto sa:

https://www.rch.org.au/uploadedFiles/Main/Content/plastic/BRACHIAL_PLEXUS_book.pdf

Vježbe za zapešće i prste:

- a) Nježno savijemo ručni zglob unazad (dorzalna fleksija šake) i zadržimo, zatim ispravimo prste i opet zadržimo. (Slika 14.)

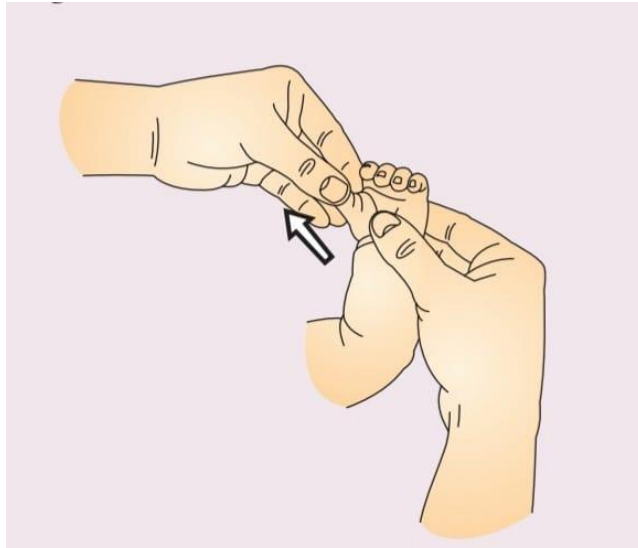


Slika 14. Vježba za zapešće i prste šake

Preuzeto sa:

https://www.rch.org.au/uploadedFiles/Main/Content/plastic/BRACHIAL_PLEXUS_book.pdf

- b) Zauzmemo isti položaj kao iz prethodne vježbe (dorzalna fleksija šake), ekstendiramo palac i zadržimo (Slika 15.)



Slika 15. Vježba za zapešće i prste šake

Preuzeto sa:

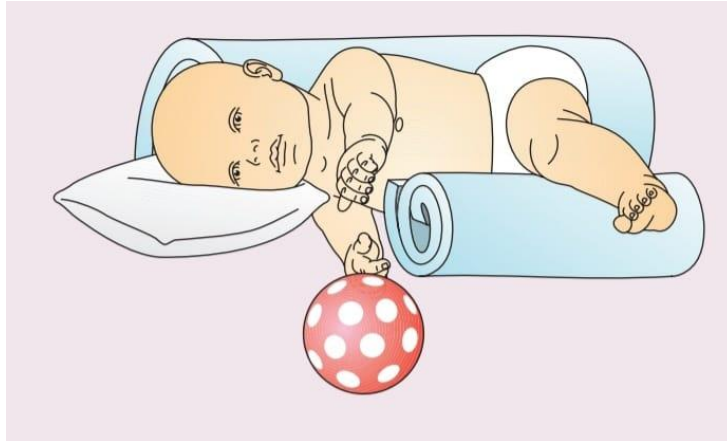
https://www.rch.org.au/uploadedFiles/Main/Content/plastic/BRACHIAL_PLEXUS_book.pdf

➤ Aktivne vježbe

Dijete treba potaknuti na aktivni pokret što prije, čim se pojave znakovi oporavka živčanog sustava prelazi se na aktivno potpomognute vježbe, nakon toga na aktivne (sa ili bez isključenja sila teže) i na vježbe s otporom (Čepnija, 2012). Normalizacija tonusa u perifernim lezijama poput lezije plexus brachialis tipično zahtijeva povećani tonus u denerviranim mišićima i smanjeni tonus u normalno inerviranim mišićima. Kod terapije senzorne integracije senzorni podražaji (taktilni, vizualni, proprioceptivni) koriste se za poboljšanje motoričke aktivnosti. Za taktilnu stimulaciju zahvaćene ruke koriste se materijali različitih struktura. Tehnike kompresije zglobova i vježbe za prijenos težine na podlakticu i lakat koriste se za povećanje proprioceptije, što su često spontani obrasci i pokreti tijekom igre. Vježbe se provode u bočnom, supiniranom, proniranom i sjedećem položaju (Magličić, 2012).

A. Bočni položaj

Dijete treba staviti na zdravi bok. Veliki smotani ručnik staviti iza djetetovih leđa, a drugi između nogu. Igračke staviti ispred djeteta kako bismo potaknuli aktivnost gornje, zahvaćene ruke. Ovaj položaj olakšava djetetu pokret jer se ne izvodi protiv gravitacije (Slika 16.)



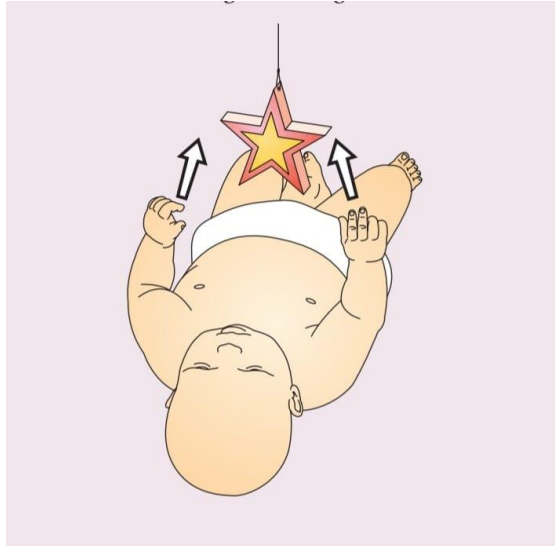Slika 16. Prikaz aktivne vježbe u bočnom položaju

Preuzeto sa:

https://www.rch.org.au/uploadedFiles/Main/Content/plastic/BRACHIAL_PLEXUS_book.pdf

B. Supinirani položaj:

Dijete stavljamo na pod u položaj na leđima, a igračku postavljamo iznad njega. Potiče se podizanje ruke prema igrački, a osobito zahvaćenom rukom. Dijete mora biti u stanju doći do igračke, a povremeno je potrebno zadržati oštećenu ruku. To potiče stjecanje vještina (Slika 17.).



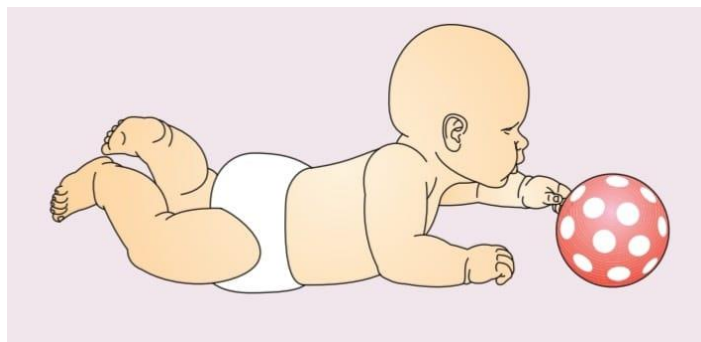
Slika 17. Prikaz aktivne vježbe u supiniranom položaju

Preuzeto sa:

https://www.rch.org.au/uploadedFiles/Main/Content/plastic/BRACHIAL_PLEXUS_book.pdf

C. Pronirani položaj:

Dijete stavljamo na pod u položaju na trbuhu, s rukama ispred glave. Potičemo dijete da se oslanja na zahvaćenu ruku i posegne za igračkom suprotnom rukom. Zatim okrećemo oslonac, tako da se dijete oslanja na zdravu ruku, a igračku dohvaća zahvaćenom (Slika 18.)



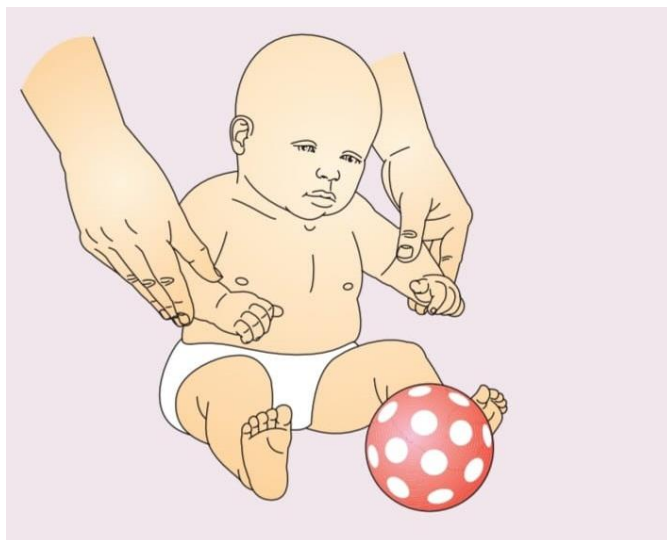Slika 18. Prikaz aktivne vježbe u proniranom položaju

Preuzeto sa:

https://www.rch.org.au/uploadedFiles/Main/Content/plastic/BRACHIAL_PLEXUS_book.pdf

D. Sjedeći položaj:

Dijete postavimo u sjedeći položaj te postavimo svoje ruke na djetetove kako bi mu pomagali u izvođenju pokreta poput posezanja za igračkom ili pljeskanja (Slika 19.).



Slika 19. Prikaz aktivne vježbe u sjedećem položaju

Preuzeto sa:

https://www.rch.org.au/uploadedFiles/Main/Content/plastic/BRACHIAL_PLEXUS_book.pdf

6.2.3. Neurorazvojna terapija (Vojta i Bobath koncept)

Facilitacija normalnog pokreta može se postići i kroz različite fizioterapijske koncepte, kao što su: Vojta i Bobath koncept.

1. Vojta koncept

Češki neurolog Vaclav Vojta utemeljitelj je Vojtinog principa, po kojem je terapija i dobila ime, iako je on naziva terapijom refleksnog pokretanja. Razvoj terapije započeo je u Pragu 1954. i nastavio se dublje nakon što se Vojta preselio u München 1968. Izraz razvojno neurološki tretman znači da postoji problem u razvoju uzrokovan ozljedom SŽS. Terapija prema Vojti ne može se objasniti bez razumijevanja koncepta neuroplastičnosti u mozgu. Može se definirati kao adaptivno svojstvo središnjeg živčanog sustava, odnosno njegova sposobnost modificiranja vlastite strukturne organizacije i funkcije. Nedvojbeno je da mozak

u nastajanju treba stimulaciju da uspostavi ispravne mrežne obrasce. Neuron reagira na podražaje iz okoline međusobnim povezivanjem. Mozak nadoknađuje oštećenje reorganizacijom i izgradnjom novih veza između zdravih, netaknutih neurona, a na tim se spoznajama temelji Vojta terapija za djecu s neurološkim rizikom (Širol i Marijančić, 2016). Terapiju po Vojti najlakše je opisati kao terapiju u kojoj aktiviramo cijelo tijelo u točno određenim položajima (potrbuške, ležeći i na boku) te pritiskom na točno određene položaje (tj. područja stimulacije). Prema Vojti, refleksna lokomocija se nalazi u sve zdrave novorođenčadi; to su urođeni mehanizmi kretanja, odnosno neonatalni automatizam. Refleksna lokomocija se sastoji od refleksnog puzanja i refleksnog okretanja. Refleksno puzanje – u kompleksu refleksnog puzanja početni položaj je asimetrični ventralni položaj, što predstavlja aktivan, nestabilan, dinamičan položaj. Zbog asimetričnog položaja razlikuju se strane tijela - strana lica i strana zatiljka, tj. facijalna i okcipitalna strana tijela. S obje strane tijela nalazi se devet akupunkturnih točaka – zona stimulacije. Pokret se događa nakon stimulacije, čiji je krajnji rezultat početni položaj kontralateralne strane. Refleksno okretanje - početni položaj je položaj na leđima sa rotiranom glavom u jednu stranu. Motorički cilj refleksnog okretanja je četveronožno puzanje. U početnoj fazi refleksnog okretanja stimulira se prsna zona koja se nalazi na hvatištu dijafragme, otprilike 6 cm ispod mamile (Magličić, 2012). Motorički dijelovi globalnih obrazaca refleksnog pokretanja odgovaraju obrascima držanja i pokretanja koje možemo vidjeti u idealnoj motorici prve godine dojenčeta do slobodnog hoda. Primjenom refleksnog pokretanja možemo upravljati segmentalnom djelotvornošću disanja i time poboljšati kvaliteta disanja. Kod djece sa neurorazvojnim poremećajima, cerebralnom paralizom, povredama mozga i odraslih nakon cerebrovaskularnog infarkta može se povisiti ograničena mjera kostalnog disanja i samim tim povisiti vitalni kapacitet čak i za više od dvostruko. Ujedno se sprječava nastanak ili smanjuju postojeći deformiteti grudnog koša (Harrisonova brazda, pectus carinatum, pectus infundibuliforme)(Skočilić, 2012). Dozirne terapije iznimno je važno za stabilizaciju motoričkih obrazaca u SŽS. Stoga se preporučuju 4 tretmana dnevno. Razmak između dva tretmana trebao bi biti najmanje dva sata, po mogućnosti tri i pol do četiri sata. Nakon tretmana treba pustiti dijete da se slobodno kreće. Često se nakon tretmana mogu primijetiti promjene u motorici ili držanju pacijenta (npr. uspravniji položaj tijela, zatvorena usta, preciznije hvatanje i sl.) U ovoj dozi dijete ima svjestan obrazac kretanja veći dio dana. Trajanje terapijske jedinice potrebno je prilagoditi dobi, osnovnoj bolesti, individualnoj osjetljivosti i mogućem opterećenju. S dužim trajanjem liječenja povećava se vjerojatno opterećenje pacijenta.

Preporučeno vrijeme je:

- za nedonošče i novorođenče → 1-2 minute;
- dojenče do 4 mjeseca starosti → 5-6 minuta;
- dojenče nakon 4 mjeseca starosti → 10-12 minuta;
- malo dijete → 15-20 minuta;
- školsko dijete, omladina i odrasli → 20-30 minuta (Orth, 2005).

Kako bi mogli primijeniti tretman u ispravnoj "dozi", terapeuti educiraju roditelje koji tretman provode kod kuće. Liječenje dojenčadi i male djece prati specifičan plač. Plakanje može biti teret za roditelje, pa ima smisla objasniti zašto. Terapija ne uzrokuje bol i trebala bi biti bezbolna jer se drugačije ne može postići refleksno pokretanje. Djeca tijekom terapije drugačije percipiraju vlastito tijelo nego tijekom spontanog pokretanja. Iako su u spontanoj motorici prisutne nekoordinirane kretnje, često se tijekom tretmana javljaju koordinirane kretnje koje dijete ne poznaje. Poduzimaju se koraci za poboljšanje odnosa između djeteta i roditelja kako u samom tretmanu tako i izvan tretmana, potiče samostalnost u situaciji tretmana i aktivnostima svakodnevnog života te ostvaruje suradnja, sreća i zadovoljstvo djeteta tijekom tretmana. Ovakav pristup omogućuje adekvatno i kvalitetno izvođenje terapije refleksnim vježbama, što rezultira boljim ishodom (Orth, 2005).

2. Bobath koncept

Bobath koncept temelji se na razvojnoj neurološkoj terapiji. To je metoda koja se koristi za suzbijanje patoloških refleksa i abnormalnog tonusa mišića. Tretman ne sadrži unaprijed određene vježbe i postupke, već se individualno prilagođava svakom djetetu. Koncepti su se mijenjali tijekom godina, ali osnove neurorazvojne terapije ostale su iste: smanjenje disfunkcionalne abnormalne posturalne napetosti kombiniranjem različitih tehnika stimulacije putem inhibicijske kontrole abnormalnih motoričkih obrazaca uz promicanje automatskih posturalnih odgovora te da djeci prenesemo različita senzomotorička iskustva u funkcionalnim i ciljno usmjerenim aktivnostima (Čepnja, 2012). Inhibicija se postiže postavljanjem djeteta u odgovarajući posturalni položaj, razvijanjem normalnih reakcija balansa i ravnotežu kroz normalne oblike kretanja i uporabom manualnih postupaka na spastičnim mišićima koji dovode do smanjenog tonusa. Facilitacija označava terapijski

postupak kojim se nastoji poticati dijete na izvođenje aktivnih normalnih oblika pokreta i olakšavati takvu aktivnost (Čeprnja, 2019).

6.2.4. Elektrostimulacija

Što se elektrostimulacije tiče, trenutno nema pouzdanih dokaza o njenoj učinkovitosti o efikasnost paretične muskulature, pa je njezina primjena prepuštena pojedincu. Pri doziranju treba paziti da se izbjegne prenaprezanje i umor mišića, a time i izraženije atrofije, pa se EMG biofeedback umjesto elektrostimulacije sve češće preporuča.

6.2.5. EMG – Biofeedback

Biofeedback je neinvazivan proces vježbanja koji pomaže naučiti kako kontrolirati odgovore tijela na tjelesnu napetost, anksioznost i stres. Koristi vrlo osjetljivu elektronsku opremu kako bi se pratile promjene u različitim fiziološkim procesima usko vezanima za stresnu reakciju (disanje, varijabilitet srčanog ritma, mišićna napetost, temperatura...) i u realnom vremenu prikazuje njihovu aktivnost na ekranu. Metoda uključuje spajanje tretiranog mišića na elektromiograf, a pacijent se kreće sinkronizirano s EMG slikom i bežičnim signalima. Zadatak pacijenta je utjecati na prikazane vrijednosti. U djece se ovaj pristup koristi u starijoj dobi i kod teško oštećenog brachialnog plexusa. Ova metoda je vrlo stimulativna za djecu i potiče ih na suradnju.

6.2.6. Hidroterapija i termoterapija

Hidroterapija se odnosi na korištenje vodenih medija u svrhu fizikalne terapije. Tri osnovna svojstva vode koja se koriste i koja nude određene prednosti pri vježbanju su: uzgon, hidrostatski tlak i viskoznost. Korištenje vode u terapijske svrhe stvara povoljne uvjete za provođenje vodene gimnastike, jer otklanja grčeve i bolove mišića te potiče opuštanje, što je preduvjet za kvalitetno provođenje terapijskog procesa. Izvođenje pokreta je lakše zbog uzgona vode pa je ova terapija prikladna kod uznapredovale mišićne slabosti, a plivanjem dijete lakše usvaja simetrične obrasce kretanja (Čeprnja, 2012). Liječenje toplinom ili termoterapija daje se prije pasivnog i aktivnog vježbanja kao uvod u vježbanje jer toplina povećava elastičnost tkiva i opseg pokreta zglobova, smanjujući bol i spazam. Dodatno,

toplina povećava motoričko i senzorno provođenje, što rezultira bržim kontrakcijama i refleksnim odgovorima (Ćurković, 2004). Kod oštećenja plexusa brachialis toplina se primjenjivati pomoću lokalnog parafina, toplih obloga, solux i infracrvene lampe. Pri primjeni topline treba biti oprezan jer su djeca osjetljivija na toplinu i razvoj opekotina.

6.2.7. Botulinum toxin

Botulinum toksin prirodno proizvodi bakterija pod nazivom *Clostridium botulinum* izazivajući botulizam, rijedak oblik trovanja hranom. Botulinum toksin u pročišćenom obliku te vrlo malim, kontroliranim dozama siguran je i učinkovit u simptomatskom liječenju ozljede plexusa brachialis. Botulinum toksin se još uvijek proučava, ali se koristi u kombinaciji sa kineziterapijom za privremenu paralizaciju aktivnog mišićnog tkiva kako bi se slabije mišićno tkivo moglo ojačati. U istraživanju koje su proveli Basciani i Intiso (2004), pokazalo se da primjenom botulinum toxina u m. brachialis, m. biceps brachii, m. pectoralis i m. pronator teres kod djece s kontrakturama u laktu dolazi do značajnog povećanja ekstenzije u laktu te da se aplikacijom botulinum toxina u m. triceps brachii dolazi do lakšeg izvođenja fleksije u laktu.

6.2.8. Edukacija roditelja

Edukacija roditelja i obitelji važan je zadatak fizioterapeuta. Fizioterapeuti podučavaju roditelje nizu motoričkih vježbi, vježbi za jačanje mišića i razvoj motoričkih sposobnosti te baby handlingu. Upute za roditelje trebaju biti jasne, moraju razumjeti važnost tjelovježbe, ali i ne prenglasiti, a svaki program treba biti prilagođen specifičnoj situaciji u obitelji (Čepnja, 2012).

6.2.9. Radna terapija

Uz fizioterapiju i fizikalne postupke, radna terapija ima važnu ulogu u rehabilitaciji djece s ozljedama brachialnog plexusa. Radna terapija uključuje sve manualne, kreativne, socijalne, rekreacijske, obrazovne i druge aktivnosti usmjerene na postizanje određene tjelesne funkcije i/ili željenog mentalnog stava bolesnika. Kod oštećenja plexusa brachialis, radnom terapijom se dijete potiče na korištenje ruke kroz aktivnosti svakodnevnog života. Radnu terapiju smo

započeli nakon procjene koja je uključivala dvije faze: prikupljanje općih podataka o djetetu i specifičnu radno terapijsku procjenu. Posebnu pozornost treba obratiti na funkciju šake, razvoj finog i grubog hvata. Rad bi trebao biti oblik igre i trebao bi biti što raznovrsniji i maštovitiji kako bi ga dijete prihvatilo (Znaor, 2019).

6.2.10. Operativno liječenje

Operacija može biti opcija ako se funkcija mišića nije oporavila do 9 mjeseci starosti. Primarni cilj kirurškog liječenja oštećenja brachialnog plexusa je reinervacija denerviranih, atrofiranih mišića kako bi se ozlijeđenom ekstremitetu vratila funkcija (Rotim i sur., 2006). „Dvije su neurokirurške opcije: neuroliza (odnosno ekscizija neuroma i skidanje ožiljnog tkiva - provodi se češće) i rekonstrukcija nervnim graftom. Kasne kirurške intervencije uključuju transfer tetiva i/ili osteotomiju s ciljem poboljšanja funkcije zgloba“ (Čepnja, 2012). Većina podržava stajalište da je kirurško liječenje potrebno kod kompletne lezije plexusa brachialis.

6.3. Evaluacija

Evaluacijom se procjenjuju terapijski učinci za vrijeme i na kraju tretmana, postupci mjerenja i dokumentacija važnih podataka za pacijenta. Evaluacija rada pomaže pacijentu i fizioterapeutu u postavljanju daljnjih zajedničkih ciljeva, odabiru optimalnih postupaka fizioterapije te vrednovanje svakog fizioterapijskog postupka.

7. ZAKLJUČAK

Važnu ulogu u rehabilitaciji i edukaciji bolesnika ima fizioterapeut koji svojim znanjem i vještinama može olakšati svakodnevni život osobi s oštećenjem plexusa brachialis. Ciljani postupci fizioterapije utemeljeni su na dobrom poznavanju kliničkih simptoma i funkcionalnog statusa bolesnika. Potrebno je osobu motivirati, educirati, ali i pristupiti osobi na jedan individualan način kako bi i rehabilitacija bila uspješnija. Svim postupcima nastoje se poboljšati sposobnosti bolesnika poradi što duljeg zadržavanja samostalnosti. Zbrinjavanje djece nakon oštećenja PB-a je složeno i zahtijeva timski rad s pacijentom kroz interdisciplinarni, holistički pristup svih zdravstvenih djelatnika. Holistički pristup znači uzimanje u obzir fizičkih, mentalnih, društvenih i emocionalnih aspekata cijele osobe u upravljanju i prevenciji bolesti. Pacijent se promatra kao cjelina, a ne kao izolirana patologija. Proces oporavka je dugotrajan i odvija se kroz cijelo djetinjstvo do kraja djetetovog razvoja. Iako se oporavak funkcije obično ne postiže samo konzervativnim postupcima liječenja, potrebna je operacija, a rezultati neće biti zadovoljavajući bez ranog, pravovremenog, intenzivnog tijeka fizioterapijske procjene.

LITERATURA

- A. Piljić: Primjena Vojta procesa kod neurorazvojnog koncepta u terapiji neurorizične djece. FIZIOinfo, 2011/2012; 12-14. Dostupno na: http://www.hzf.hr/src/assets/fizioinfo/fizio_info1_2011_12.pdf, 12.08.2022.
- A. Rota Čepnja i sur.: Bobath koncept u rehabilitaciji visokoneurorizične djece, Seminarski rad, Hrvatska proljetna pedijatrijska škola, Split 2019. Dostupno na: <https://www.hpps.com.hr/sites/default/files/Dokumenti/2019/sestre/Ses%2029.pdf>, 11.08.2022.
- A. Rota Čepnja, M. Jukica, T. Vlak: Rehabilitacija djece s prirođenim oštećenjem pleksusa brahijalisa. *Paediatrica Croatica*, 2012. 232-239.
- Abid A. (2016). Brachial plexus birth palsy: Management during the first year of life. *Orthopaedics & traumatology, surgery & research : OTSR*, 102(1 Suppl), S125–S132. <https://doi.org/10.1016/j.otsr.2015.05.008>. Dostupno na: <https://pubmed.ncbi.nlm.nih.gov/26774906/>, 14.08.2022.
- Abzug, J. M., & Kozin, S. H. (2010). Current concepts: neonatal brachial plexus palsy. *Orthopedics*, 33(6), 430–435. <https://doi.org/10.3928/01477447-20100429-25>. Dostupno na: <https://pubmed.ncbi.nlm.nih.gov/20806753/>, 14.08.2022.
- Alfonso DT. Causes of Neonatal Brachial Plexus Palsy. *Bulletin of the NYU Hospital for Joint Diseases*. 2011;69(1):11-16. Dostupno na: <https://efsiopediatric.com/wpcontent/uploads/2017/08/Causes-of-Neonatal-Brachial-Plexus-Palsy.pdf>, 11.08.2022.
- Al-Qattan MM, El-Sayed AAF. A case of Klumpke's obstetric brachial plexus palsy following a Cesarean section. *Clin Case Rep*. 2016;4(9):872-875. Dostupno na: https://www.ncbi.nlm.nih.gov/pmc/articles/PMC5018592/#__ffn_sectitle, 12.08.2022.
- Andersen, J., Watt, J., Olson, J., & Van Aerde, J. (2006). Perinatal brachial plexus palsy. *Paediatrics & child health*, 11(2), 93–100. <https://doi.org/10.1093/pch/11.2.93>. Dostupno na: <https://pubmed.ncbi.nlm.nih.gov/19030261/>, 12.08.2022.

- Basciani, M., & Intiso, D. (2006). Botulinum toxin type-A and plaster cast treatment in children with upper brachial plexus palsy. *Pediatric rehabilitation*, 9(2), 165–170. <https://doi.org/10.1080/13693780500402229>, 12.08.2022.
- Berković-Šubić, M., Hofmann, G., Cvetković Glazer, S., Jurić Abramović, K., Radišić, D., Vuzem, B. i Kopjar, Ž. (2017). ELEKTROMIONEUROGRAFIJA (EMNG) DIJAGNOSTIČKA METODA U PROCJENI STANJA MIŠIĆA I ŽIVACA U POTVRDI NEUROLOŠKE PATOLOGIJE. *Physiotherapia Croatica*, 14(Suppl) (1.), 38-41. Dostupno na: <https://hrcak.srce.hr/174025>, 08.08.2022.
- Bobath K. A Neurophysiological Basis for the treatment of Cerebral Palsy. Lavenham: Mac Keith Press, 1980; 26: 88.
- Boeschoten KH, Folmer KB, van der Lee JH, Nollet F. Development of a set of activities to evaluate the arm and hand function in children with obstetric brachial plexus lesion. *Clinical Rehabilitation* 2007; 21: 163-170. Dostupno na: <https://journals.sagepub.com/doi/10.1177/0269215506071253>, 12.08.2022.
- Brinar V, i sur. (2009). *Neurologija za medicinare*. Zagreb: Medicinska naklada
- Brinar, V. i sur. (1999). *Neurološka propedeutika*, . Zagreb: Medicinska naklada
- Brust J.M.(Ed.), (2019). *CURRENT Diagnosis & Treatment: Neurology, 3e*. McGraw Hill. <https://neurology.mhmedical.com/content.aspx?bookid=2567§ionid=207221980>. Dostupno na: <https://neurology.mhmedical.com/content.aspx?bookid=2567§ionid=207221980>, 11.08.2022.
- Buterbaugh KL, Shah AS. The natural history and management of brachial plexus birth palsy. *Curr Rev Musculoskelet Med*. 2016;9:418–426. Dostupno na: https://www.ncbi.nlm.nih.gov/pmc/articles/PMC5127954/pdf/12178_2016_Article_9374.pdf, 10.08.2022.
- Chauhan P.S., Blackwell B.S., Anath V.C: Neonatal brachial plexus palsy: Incidence, prevalence, temporal trends. Elsevier, 2014;38:210-21819. Dostupno na: <https://pubmed.ncbi.nlm.nih.gov/24863027/>, 15.08.2022.

- Chung KC, Yang LJS, McGillicuddy JE. Practical management of pediatric and adult brachial plexus palsies. USA: Elsevier saunders, 2012. Dostupno na: <https://lib.ugent.be/en/catalog/rug01:001801045>, 15.08.2022.
- Connolly B. H. (1985). Neonatal assessment: an overview. *Physical therapy*, 65(10), 1505–1513. <https://doi.org/10.1093/ptj/65.10.1505>. Dostupno na: <https://pubmed.ncbi.nlm.nih.gov/3901050/>, 10.08.2022.
- Crnković T. i sur. Sindrom karpalnog tunela – suvremena dijagnostika i liječenje – *Med Jad* 2008;38(3-4):77-84. Dostupno na: <https://hrcak.srce.hr/file/46355>, 10.08.2022.
- Ćurković, B. i sur. (2004.) *Fizikalna i rehabilitacijska medicina*, str. 65-66, 123-128 – Zagreb: Medicinska naklada
- Dauber W, Feneis H. Priručni atlas anatomije čovjeka. Zagreb : an., 2010.
- Ema Šimenić (2019) 'FIZIOTERAPIJA NEUROPATIJE NERVUSA RADIALISA', diplomski rad, diplomski, Fakultet za dentalnu medicinu i zdravstvo, Preddiplomski sveučilišni studij: Fizioterapija, Osijek. Dostupno na: <https://www.bib.irb.hr/1016266>, 13.08.2022.
- Hill GM, Cohen RW. Shoulder dystocia: prediction and management. *Womens Health*. 2016;12(2):251-261. Dostupno na: https://www.ncbi.nlm.nih.gov/pmc/articles/PMC5375046/pdf/10.2217_whe.15.103.pdf, 13:08.2022.
- Ibradžić Z. (2018.) Kirurško liječenje ozljeda brahijalnog pleksusa (diplomski rad). Zagreb: Sveučilište u Zagrebu - Medicinski fakultet. Dostupno na: <https://repositorij.mef.unizg.hr/islandora/object/mef%3A1944/datastream/PDF/view>, 10.08.2022.
- Keros, P., Pećina, M. & Ivančić-Košuta, M. (1999) *Temelji anatomije čovjeka*. Zagreb. Dostupno na: <https://www.bib.irb.hr/290030>, 15.08.2022.
- Klaić I, Jakuš L. *Fizioterapijska procjena*, Zagreb: Zdravstveno veleučilište; 2017. 22. Grozdek-Čovčić G., Maček Z. *Neurofacilitacijska terapija*, str: 89, 107-109, 143-149. Zagreb: Zdravstveno veleučilište; 2011. Dostupno na: <https://www.bib.irb.hr/698854>, 10.08.2022.

- Krakar G., Perinatalna pareza plexus brachialis, Prezi, 2014. Dostupno na: <https://prezi.com/abyuajujrrzr/perinatalna-pareza-plexus-brachialis/>, 15.08.2022.
- Križan Z. Kompendij anatomije čovjeka III. dio: Pregled građe grudi, trbuha, zdjelice, noge i ruke. Zagreb: Školska knjiga; 1997. str. 300-302
- Krmpotić- Nemanić J, Marušić A. Anatomija čovjeka. 2. izdanje. Zagreb: Medicinska naklada, 2007
- Leffert RD. Brachial-plexus injuries. N Engl J Med. 1974 Nov 14;291(20):1059-67. doi: 10.1056/NEJM197411142912005. PMID: 4606284. Dostupno na: <https://pubmed.ncbi.nlm.nih.gov/4606284/>, 15.08.2022.
- M. Magličić: Fizioterapijski pristup kod djece s porođajnom lezijom brahijalnog pleksusa, FIZIOinfo, br. 1-2, 2011./2012., str. 27-31. Dostupno na: <https://www.bib.irb.hr/707476>, 15.08.2022.
- Matasović T, Jajić I. Suvremeni pogledi na etiologiju u liječenje “opstetričkih” kljenuti ruku. Liječnički vjesnik: glasilo Hrvatskoga liječničkog zbora, 97 (1975), 611-615. Dostupno na: <https://www.bib.irb.hr/841820>, 12.08.2022.
- O. Jones: The Brachial Plexus, TeachMe Anatomy, England & Wales, 2020. Dostupno na: <https://teachmeanatomy.info/upper-limb/nerves/brachial-plexus/>, 15.08.2022. Orth H. Das Kind in der Vojsa Therapie. 1 izd. München, Urban & Fischer, 2005.
- Pavičić, M. (2018). *Vojsa princip u terapiji porođajne lezije plexus brachialis* (Završni rad). Preuzeto s <https://urn.nsk.hr/urn:nbn:hr:139:335624>, 9.8.2022.
- Platzer W. Priručni anatomska atlas 1. 10.izdanje. Zagreb: Medicinska naklada; 2011.
- Rotim, K. i sur. (2006.) Neurotraumatologija: Ozljede perifernih živaca, Zagreb: Medicinska naklada
- Rotim, K. i sur. (2017.) Anatomija. Zagreb: Zdravstveno veleučilište Zagreb
- S. Skočilić Kotnik. Vojsa princip u rehabilitaciji djece s neurorazvojnima poremećajima. Paediatr Croat. 2012; 56 (Supl 1): 227-231, Dostupno na: http://hpps.kbsplit.hr/hpps-2012/pdf/dok_44.pdf, 10.05.2022.

- Sakellariou VI, Badilas NK, Mazis GA, Stavropoulos NA, Kotoulas HK, Kyriakopoulos S, Tagkalegkas I, Sofianos IP. Brachial plexus injuries in adults: evaluation and diagnostic approach. *ISRN Orthop.* 2014 Feb 9;2014:726103. doi: 10.1155/2014/726103. PMID: 24967130; PMCID: PMC4045362. Dostupno na: <https://pubmed.ncbi.nlm.nih.gov/24967130/>, 12.08.2022.
- Seddon HJ. Three types of nerve injury. *Brain.* 1943;66(4):237–288. Dostupno na: <https://academic.oup.com/brain/articleabstract/66/4/237/323776?redirectedFrom=fulltext>, 10.08.2022.
- Stojčević Polovina M. Načela rehabilitacijskog tretmana djece s parezom plexus brachialis. *Anali Kliničke bolnice Dr M. Stojanović.* 1987;26:1-50. Dostupno na: http://www.hzf.hr/src/assets/fizioinfo/Fizioinfo1_2016_17.pdf, 15.08.2022.
- Širol M, Marijančić V. Porodajna ozljeda brahijalnog spleta. *FIZIOinfo.* 2016/2017;26-27,16-17.. Neonatal brachial plexus palsy—Management and prognostic factors. *Seminars in Perinatology.* 2014;38(4):222–234. Dostupno na: <https://scihub.se/https://doi.org/10.1053/j.semperi.2014.04.009>, 12.08.2022.
- The Royal Children's Hospital: Understanding Brachial Plexus Palsy. Dostupno na: https://www.rch.org.au/kidsinfo/fact_sheets/Obstetric_brachial_plexus_palsy_Erbs_palsy/
- Van der Looven R, Le Roy L, Tanghe E, Samijn B, Roets E, Pauwels N, et al. Risk factors for neonatal brachial plexus palsy: a systematic review and meta-analysis. *Developmental Medicine & Child Neurology.* 2020;62(6):673-683. Dostupno na: <https://scihub.se/https://doi.org/10.1111/dmcn.14381>, 07.08.2022.
- Vaz DV, Mancini MC, do Amaral MF, et al. Clinical Changes During an Intervention Based on Constraint-Induced Movement Therapy Principles on Use of the Affected Arm of a Child with Obstetric Brachial Plexus Injury: A Case Report. *Occup. Ther. Int.* 17 (2010) 159–167. Dostupno na: <https://pubmed.ncbi.nlm.nih.gov/20645277/>, 15.08.2022.
- Znaor, B. (2021). Pareza pleksusa brachijalisa i Vojta terapija (Završni rad). Preuzeto s <https://urn.nsk.hr/urn:nbn:hr:176:754989>, 14.08.2022.

PRILOG

Tablica 1. Mjere opsega ruke

Tablica 2. Mjere duljine ruke

Tablica 3. Testiranje tetivnih refleksa kod oštećenja plexusa brachialis

Slika 1. Prikaz plexusa brachialis

Preuzeto sa: https://link.springer.com/chapter/10.1007/978-3-030-69517-0_2

Slika 2. Prikaz n. axillarisa (zelena boja označava živac)

Preuzeto sa: <https://www.kenhub.com/en/library/anatomy/axillary-nerve>

Slika 3. Prikaz n.musculocutaneusa (zelena boja označava živac)

<https://www.kenhub.com/en/library/anatomy/the-musculocutaneous-nerve>

Slika 4. Prikaz položaja n. radialisa te osjetna inervacija

Preuzeto sa: <https://www.medizin-kompakt.de/radialis-n>

Slika 5. Prikaz n. medianusa (zelena boja označava živac)

Preuzeto sa: <https://www.kenhub.com/en/library/anatomy/the-median-nerve>

Slika 6. Prikaz n.ulnarisa (zelena boja označava živac)

Preuzeto sa: <https://www.kenhub.com/en/library/anatomy/the-ulnar-nerve>

Slika 7. Prikaz Erb - Duchenneove paralize

Preuzeto sa: <https://step1.medbullets.com/msk/112010/erb-duchenne-palsy>

Slika 8. Prikaz Klumpke-Dejerineove paralize

Preuzeto sa: <https://mobilephysiotherapyclinic.in/klumpkes-palsy-treatment-exercise/>

Slika 9. Vježba za rame

Preuzeto sa:

https://www.rch.org.au/uploadedFiles/Main/Content/plastic/BRACHIAL_PLEXUS_book.pdf

Slika 10. Vježba za rame

Preuzeto sa:

https://www.rch.org.au/uploadedFiles/Main/Content/plastic/BRACHIAL_PLEXUS_book.pdf

Slika 11. Vježba za rame

Preuzeto sa:

https://www.rch.org.au/uploadedFiles/Main/Content/plastic/BRACHIAL_PLEXUS_book.pdf

Slika 12. Vježba za lakat

Preuzeto sa:

https://www.rch.org.au/uploadedFiles/Main/Content/plastic/BRACHIAL_PLEXUS_book.pdf

Slika 13. Vježba za lakat

Preuzeto sa:

https://www.rch.org.au/uploadedFiles/Main/Content/plastic/BRACHIAL_PLEXUS_book.pdf

Slika 14. Vježba za zapešće i prste šake

Preuzeto sa:

https://www.rch.org.au/uploadedFiles/Main/Content/plastic/BRACHIAL_PLEXUS_book.pdf

Slika 15. Vježba za zapešće i prste šake

Preuzeto sa:

https://www.rch.org.au/uploadedFiles/Main/Content/plastic/BRACHIAL_PLEXUS_book.pdf

Slika 16. Prikaz aktivne vježbe u bočnom položaju

Preuzeto sa:

https://www.rch.org.au/uploadedFiles/Main/Content/plastic/BRACHIAL_PLEXUS_book.pdf

Slika 17. Prikaz aktivne vježbe u supiniranom položaju

Preuzeto sa:

https://www.rch.org.au/uploadedFiles/Main/Content/plastic/BRACHIAL_PLEXUS_book.pdf

Slika 18. Prikaz aktivne vježbe u proniranom položaju

Preuzeto sa:

https://www.rch.org.au/uploadedFiles/Main/Content/plastic/BRACHIAL_PLEXUS_book.pdf

Slika 19. Prikaz aktivne vježbe u sjedećem položaju

Preuzeto sa:

https://www.rch.org.au/uploadedFiles/Main/Content/plastic/BRACHIAL_PLEXUS_book.pdf