

FIZIOTERAPIJSKI POSTUPCI NAKON RUPTURE AHILOVE TETIVE

Živec, Lucija

Undergraduate thesis / Završni rad

2022

Degree Grantor / Ustanova koja je dodijelila akademski / stručni stupanj: **Visoka škola Ivanić-Grad / Visoka škola Ivanić-Grad**

Permanent link / Trajna poveznica: <https://um.nsk.hr/um:nbn:hr:258:401042>

Rights / Prava: [Attribution 3.0 Unported](#)/[Imenovanje 3.0](#)

Download date / Datum preuzimanja: **2025-02-05**



Repository / Repozitorij:

[Repository of University of Applied Sciences Ivanić-Grad](#)



VISOKA ŠKOLA IVANIĆ-GRAD

FIZIOTERAPIJA

studij za stjecanje akademskog naziva: stručni/a prvostupnik/prvostupnica
(baccalaureus/baccalaurea) fizioterapije; bacc. physioth.

Lucija Živec

**FIZIOTERAPIJSKI POSTUPCI NAKON
RUPTURE AHILOVE TETIVE**

Završni rad

Mentor:

Jasmina Car mag. physioth., pred.

Ovim potpisima se potvrđuje da je ovo završena verzija diplomskog rada koja je obranjena pred Povjerenstvom te da je ova tiskana verzija istovjetna elektroničkoj verziji predanoj u digitalni repozitorij Visoke škole Ivanić-Grad.

FIZIOTERAPIJSKI POSTUPCI NAKON RUPTURE AHILOVE TETIVE

Sažetak

Naziv Ahilova tetiva potječe od grčkog junaka Ahileja. Ahilova tetiva se definira kao najsnažnija i najdeblja tetiva u ljudskom tijelu. Nalazi se sa stražnje strane potkoljenice te proizlazi iz troglavog mišića triceps surae. Ahilova tetiva je konstruirana da izdržava velike sile. Njena funkcija je vrlo važna zbog toga što sudjeluje u izvođenju mnogih svakodnevnih aktivnosti kao što su: skakanje, trčanje i hodanje. Iako je Ahilova tetiva izuzetno čvrsta, podložna je rupturama, te su ozljede nezaobilazne kod prevelikih sila i težina te naglih pokreta koje tetiva ne može izdržati. Postoje mnogi klinički znakovi koji nam otkrivaju da je došlo do ruptуре. Najčešće mjesto ruptуре je 2-6 centimetara od hvatišta tetive za petnu kost. Ova ozljeda liječi se konzervativno ili operativno. Ako se ozljeda ne može sanirati na konzervativan način potrebno je učiniti operativni zahvat. Prvi korak zbrinjavanja ozljede je Protection, Rest, Ice, Compression and Elevation odnosno PRICE metoda. U okviru rehabilitacije primjenjuju se fizioterapijski postupci, a to su: terapijski ultrazvuk, laser, elektrostimulacija te kineziterapija koja je najvažnija sastavnica prema brojnim istraživanjima. Kod postavljanja cilja i programa terapijskih vježbi bitan je individualan pristup te sudjelovanje pacijenta radi postizanja što boljih rezultata. Proces rehabilitacije može trajati od 6 tjedana do čak 12 mjeseci. U okviru rehabilitacije važno je educirati pacijenta o njegovom trenutnom stanju i mogućnostima, kako bi pacijent naučio prevenirati ozljede te nastavio provoditi vježbe i kod kuće.

Ključne riječi: rehabilitacija, ozljede, kineziterapija

PHYSIOTHERAPY PROCEDURES AFTER RUPTURE ACHILLES TENDON

Summary

The name Achilles tendon came from the Greek hero Achilles. Achilles tendon is defined as the strongest and thickest tendon in the human body. It is located on the back side of the lower leg and it comes from the muscle triceps surae, Achilles tendon is constructed in a way so that it can endure great force. Its function is very important because it participates in performing many everyday actions such as: jumping, running and walking. Even though the Achilles tendon is the extremely strong, it is still very subject to ruptures, which are unavoidable in tendons because of great forces, weight and sudden movements, which the tendon can not endure. Many clinical symptoms indicate that a rupture has occurred. The most common position of rupture is 2-6 centimeters from the heel tendon grip. This injury is treated conservatively or operatively. If the injury can not be fixed in a conservative way, we must resort to surgery. The first step of injury care is Protection, Rest, Ice, Compression and Elevation or the PRICE method. In the frame of rehabilitation, we consider every physiotherapy procedure, that includes therapy ultrasound, laser treatment, electrostimulation and kinesitherapy, the most important component according to research. When setting up therapeutic exercises and a goal, individual approach and the patients engagement in order to achieve the best results, are key. The process of rehabilitation can last anywhere from 6 weeks to 12 months. At the end of rehabilitation, it is crucial to educate the patient of their current state and capabilities. Education is conducted so that the patient learns to prevent injury and continue to exercise at home.

Key words: rehabilitation, injury, kinesitherapy

SADRŽAJ

1. UVOD	1
2. AHILOVA TETIVA	2
2.1. Anatomija	2
2.2. Biomehanika	3
2.3. Inervacija i vaskularizacija	4
2.4. Funkcija	4
3. OZLJEDE	5
3.1. Tendinitis	5
3.2. Tendinopatija	6
3.3. Puknuće / ruptura	6
3.3.1. Epidemiologija	7
3.3.2. Uzroci ozljeda	8
3.3.3. Mehanizam nastanka rupture	8
3.3.4. Klinički znakovi rupture	8
3.3.5. Cijeljenje tetive	9
4. FIZIOTERAPIJSKA PROCJENA	10
4.1. Subjektivni pregled	10
4.2. Objektivni pregled	10
4.2.1. Testovi	11
5. LIJEČENJE	14
5.1. Operativno liječenje	14
5.2. Neoperativno liječenje	16
6. FIZIOTERAPIJSKI POSTUPCI	17
6.1. PRICE	17
6.2. Kineziterapija	18
6.2.1. Vježbe opsega pokreta	18
6.2.2. Vježbe jačanja mišića	19
6.2.3. Vježbe propriocepcije	21
6.2.4. Vježbe istežanja	23
6.3. Fizikalna terapija	25
6.3.1. Terapijski ultrazvuk (UVZ)	25
6.3.2. Terapijski laser	26
6.3.3. Kinesio Tape	26
7. ZAKLJUČAK	27

8. LITERATURA	28
9. PRILOZI	30

1. UVOD

Ahilova tetiva ime je dobila iz grčkog mita o junaku Ahileju. Prema mitu, majka je Ahileja kupala u čudotvornoj rijeci kako bi postao besmrtnan. Kada ga je uranjala u rijeku držala ga je za petu te je tako peta ostala jedini ranjivi dio tijela. Ahilej je preminuo kada ga je protivnik pogodio otrovnom strelicom u petu. U današnje vrijeme naziv Ahilova peta se koristi za izražavanje slabosti. Ahilova tetiva, najsnažnija i najveća tetiva u ljudskom tijelu, proizlazi iz troglavog mišića koji se naziva triceps surae. M. triceps surae čine dva mišića, a to su: m. soleus i m. gastrocnemius. Funkcija Ahilove tetive je, pojednostavljeno rečeno, podizanje na prste, ali ona sudjeluje u mnogim aktivnostima svakodnevnog života. Uzroci rupture Ahilove tetive su preveliki napori i sile koje djeluju na tetivu, pogotovo u sportu. Ozljeda se liječi konzervativno ili operativno. Bilo da je riječ o konzervativnom ili operativnom liječenju, primjenom fizioterapijskih postupaka želimo postići ponovnu funkciju i snagu tetive te pripremiti pacijenta na povratak u aktivnosti svakodnevnog života.

2. AHILOVA TETIVA

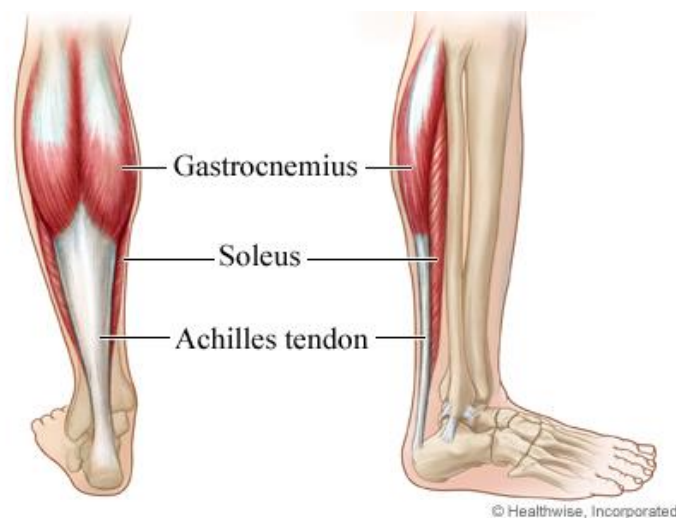Keros i Pećina (1992) u svojoj knjizi govore da mišićna tetiva, *lat. tendo*, spada pod pomoćne organe mišića. Ona je bijela vezivna tvorba te je njezina funkcija povezivanje krajeva mišićnih vlakana s kostima. Također, tetiva služi za prenošenje mišićne kontrakcije pa samim time čine pasivni dio mišića. Postoje razne vrste tetiva, a one mogu biti kratke, duge i široke.

Ahilova tetiva je jedna od tetiva u donjim ekstremitetima koja se nalazi sa stražnje strane potkoljenice te proizlazi iz dva mišića. Ona je ujedno najdeblja i najčvršća tetiva u ljudskom tijelu. Naziv, Ahilova tetiva, dolazi iz grčke mitologije, od grčkog junaka Ahileja.

Za bolje shvaćanje nastanka ozljeda i kvalitetnije postavljanja ciljeva rehabilitacije važno je poznavanje anatomije, biomehanike i funkcije Ahilove tetive.

2.1. Anatomija

Na stražnjoj strani potkoljenice nalazi se troglavi goljenični mišić, *lat. m. triceps surae*, koji oblikuje list noge. Tvore ga dva mišića, jedan bliže površini kojeg zovemo *m. gastrocnemius* i jedan ispod njega, *m. soleus*. Platzer (2011) navodi da mišić lista, *lat. m. gastrocnemius*, koji je sastavljen od dvije široke glave, polazi s donjeg kraja bedrene kosti odnosno s dva kondila bedrene kosti. Listoliki mišić, *lat. m. soleus*, polazi s obje potkoljenične kosti. Oba mišića spajaju se i u donjem dijelu potkoljenice prelaze u zajedničku tetivu koju nazivamo petna odnosno Ahilova tetiva, *lat. tendo calcaneus – Achillis*, koja se veže na kvrgu petne kosti, *lat. tuber calcanei* (Slika 1). Petna tetiva duga je oko 15 cm i najsnažnija je tetiva u tijelu.

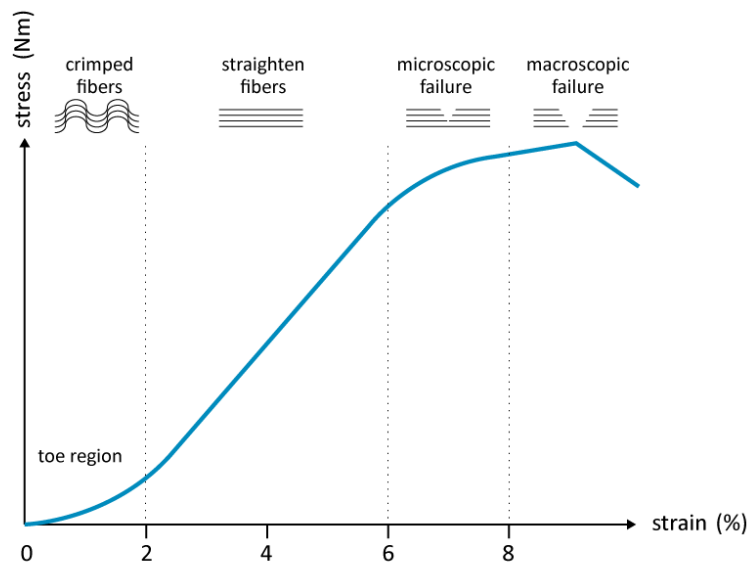


Slika 1. Ahilova tetiva

2.2. Biomehanika

Tetive su vezivne elastične tvorbe koje prenose silu mišića na kost. Tetiva je građena tako da može postići veliku rastezljivost te podnijeti velike sile i napore. Opterećenja koja tetive izdržavaju su vrlo velika pogotovo kod sportskih aktivnosti, pa tako tijekom trčanja Ahilova tetiva podnosi čak 9 kN što znači da izdržava 12.5 puta tjelesne težine. Isto tako kod sporog hoda opterećenje iznosi 2.6 kN i tijekom bicikliranja oko 1 kN (Jović, 2021).

Rebrović (2019) navodi da su tetive po sastavu vrlo otporne i čvrste te se mogu rastegnuti čak i do 4% prije nego što se oštete. „U mirovanju kolagena vlakna nalaze se u naboranom, valovitom stanju. Pri istezanju od 2% kolagena vlakna se potpuno istežu. Tada se tetiva još može vratiti na početnu dužinu pri prestanku opterećenja. Pri izduženju većem od 4% dolazi do mikroskopskih oštećenja i smanjenja funkcije tetive. Pri istezanju većem od 8% dolazi do makroskopskih oštećenja i u konačnici može doći do rupture tetive“. Razlika u spolu i godinama postoji, tako da su tetive izdržljivije u muškaraca i mlađih osoba. Pomoću grafičkog prikaza odnosno krivulje naprezanja i istezanja može se prikazati odgovor tetive na opterećenje (Slika 2).



Slika 2. Krivulja odnosa naprezanja i istezanja

Izvor: https://www.researchgate.net/figure/A-schematic-drawing-of-the-stress-strain-curve-for-the-Achilles-tendon-modified-from_fig4_262230849

2.3. Inervacija i vaskularizacija

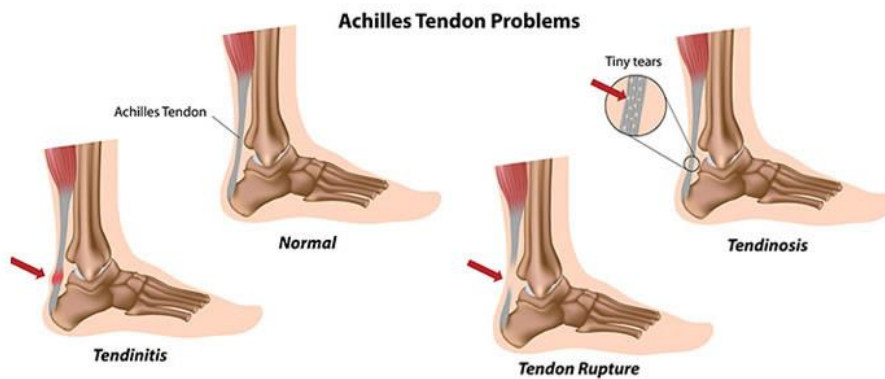
Krvna opskrba tetiva vrlo je važna. Kod Ahilove tetive mogu se odrediti tri glavna područja koja opskrbljuju tetivu krvlju, a to su: mišićno-tetivni spoj, žile u okolnom vezivnom tkivu i tetivno-koštani spoj. Vaskularna područja također se mogu podijeliti u tri regije, a to su: srednja regija koju opskrbljuje peronealna arterija te proksimalni i distalni dio koji opskrbljuje tibijalna arterija. Najslabije prokrvljeno područje odnosno hipovaskularno područje je u srednjoj regiji te zbog toga u tom dijelu dolazi do najviše oštećenja. Ahilovu tetivu u većinskom dijelu inervira suralni živac te u manjoj mjeri tibijalni živac, a pomoć dobivaju od senzornih živaca kože i mišića (Doral i sur., 2010).

2.4. Funkcija

Kako bi pojednostavili kažemo da je funkcija Ahilove tetive, a samim time i njezinih mišića, podizanje na prste. Kada se mišići lista kontrahiraju Ahilova tetiva povlači petu prema gore i taj pokret nazivamo plantarna fleksija. Iako to jest glavna funkcija te tetive postoje još mnogi pokreti u kojima Ahilova tetiva sudjeluje. U tim pokretima zajedno s Ahilovom tetivom sudjeluju i mišići lista te time kontroliraju pokrete u stopalu te daju potporu i stabilnost koljenu i gležnju. Sve te informacije važne su nam kako bismo razumjeli ulogu tetive u pokretanju, a samim time i procese koji mogu dovesti do njenog ozljeđivanja, a u gorim slučajevima i do puknuća (Keros i Pećina, 1992).

3. OZLJEDE

Tkiva koja tvore tetive su toliko čvrsta da ne mogu same od sebe puknuti ali pod nekim snažnim opterećenjem dolazi do raznih ozljeda. Ozljede tetiva se najčešće događaju u starijoj životnoj dobi zbog promjene strukture same tetive. Isto tako u rizičnu skupinu spadaju i sportaši koji se svakodnevno izlažu jakim naporima i promjenama brzine te samim time utječu na razne promjene u tetivama. Razlikujemo tri najčešća tipa ozljeda Ahilove tetive, a to su tendinopatija, tendinitis i ruptura (Slika 3) (Nižetić, 2014).



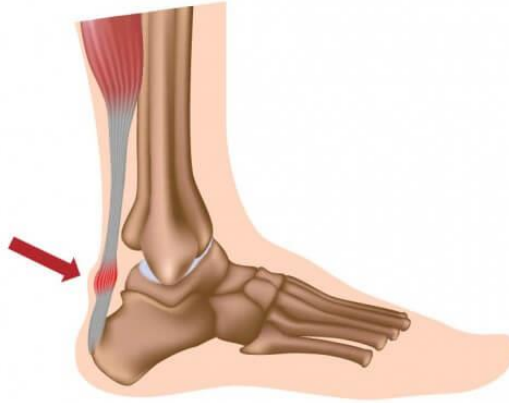Slika 3. Najčešće ozljede Ahilove tetive

Izvor: <https://www.vascularhealthclinics.org/institutes-divisions/podiatry-foot-and-ankle-surgery/achilles-problems/>

3.1. Tendinitis

Upale Ahilove tetive ili tendinitisi spadaju pod sindrome prenaprezanja. Upalni proces se razvija kroz određeni period zbrajanjem raznih mikrotrauma do kojih dolazi zbog slabije prokrvljenosti tetiva. Mehanizam nastanka ove ozljede još nije u potpunosti jasan, ali postoje pretpostavke da su neki od uzroka: povećana fizička aktivnosti, nepravilno izvođenje nekih vježbi, prenagao povratak sportu nakon duže pauze, kretanje po neravnim površinama... Kao i kod većine bolesti i oštećenja, kod tendinitisa govorimo o akutnom i kroničnom obliku. Upala se može manifestirati na više mjesta, a najčešće mjesto je 2-6 cm proksimalno od hvatišta tetive za calcaneus te sredina tetive (Slika 4). Upalu Ahilove tetive možemo prepoznati kao bolnost i osjetljivost u području te tetive koja se pojačava s vremenom. Također, uz bol i osjetljivost se može primijetiti zadebljanje tetive te oteklina. Ako je upala blaga nije potrebno mirovati, već je potrebno izbjegavati bolne položaje, stavljati hladne obloge, masirati, istezati list te izvoditi

vježbe snage potkoljenice i vježbe balansa (Kezunović, Bjelica, Hadić, Petković, Popović, 2014).



Slika 4. Najčešće mjesto upale Ahilove tetive

Izvor: <https://lumbalis.net/2020/03/27/upala-ahilove-tetive/>

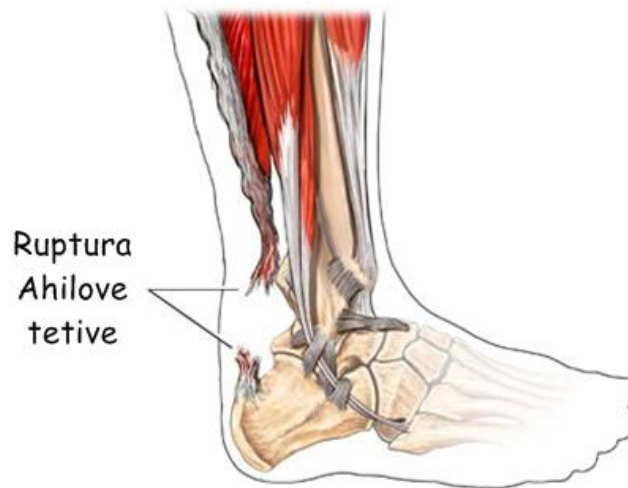3.2. Tendinopatija

Tendinopatiju možemo opisati kao oteklinu ili bolnost unutar ili oko tetive. Samim time javlja se disfunkcija. Također, i ovo stanje vezemo uz sindrom prenaprežanja do kojeg dolazi zbog niza malih oštećenja te konstantnog prenaprežanja. Možemo reći da tendinopatija prethodi puknuću tetive. Ovi simptomi slični upalnom procesu, ali dokazano je suprotno te možemo reći da je tendinopatija neupalni proces. Tendinopatiju Ahilove tetive možemo podijeliti na insercijsku i neinsercijsku. Razlika je u mjestu nastanka oštećenja (Jakelić, 2018).

3.3. Puknuće / ruptura

Ruptura Ahilove tetive drugi je naziv za puknuće te je ona zadnji stadij sindroma prenaprežanja, nakon tendinoza, tendinopatija i ostalih. Ruptura nastaje naglo, bez znakova upozorenja, neugodnosti i bolova u tom području, a najčešće su kod sportaša, obično kod trkača ili skakača. Naravno, bavljenje sportom uvijek predstavlja rizik od ozljeda, no postoje i drugi faktori koji utječu na rupturu, a to su nezgodni padovi, padovi s visina i slično. Osobe koje su doživjele naglu rupturu Ahilove tetive mogu opisati osjećaj kao oštru bol, a neki čak opisuju i zvuk pucanja s obzirom na to da je tetiva debela i velika. Pacijenti u većini slučajeva ne mogu napraviti pokret plantarne fleksije stopala. Najčešće mjesto nastanka rupture Ahilove tetive je

kod hvatišta tetive na petnu kost zbog hipovaskularizacije u tom području. Rupturu možemo podijeliti na potpunu (Slika 5) i parcijalnu¹. Kod dijagnosticiranja rupture Ahilove tetive vrlo je važno provesti fizioterapijsku procjenu koja uključuje anamnezu i klinički pregled. Neki dodatni dijagnostički postupci koji su od pomoći u samom utvrđivanju te razlikovanju potpune rupture od parcijalne su ultrazvuk (UZV) i magnetska rezonanca (MR) (Jakelić, 2018).



Slika 5. Prikaz potpune rupture Ahilove tetive

Izvor: <https://stabilitas.com.hr/ruptura-ahilove-tetive-mehanizam-ozljede-i-tretman/>

3.3.1. Epidemiologija

Činjenica je da je Ahilova tetiva najčvršća i najdeblja tetiva u ljudskom tijelu, no to ne znači da nije sklona ozljedama. Upravo suprotno, istraživanja su pokazala da je najveća zastupljenost ruptura kod Ahilove tetive. Kako svjetsko stanovništvo sve više stari i zbog sve većeg udjela pretilih osoba, rupturi Ahilove tetive su sve učestalije. Uzrok nastanka 30 do 50% ruptura je bavljenje sportom, no u većini slučajeva riječ je o populaciji srednje dobi koja se sportom bavi rekreativno. Kada govorimo o spolu, muškarci stradaju češće nego žene. Iz nekih istraživanja saznajemo da su u skijanju najčešće rupturi Ahilove tetive (čak 43,8%), a najmanje slučajeva zabilježeno je u tenisu (2,9%) (Peškirić, 2020).

¹ djelomično

3.3.2. Uzroci ozljeda

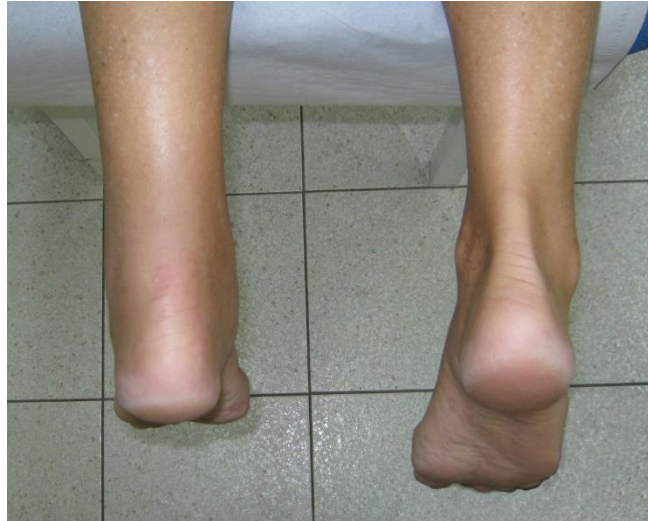Iako je ruptura Ahilove tetive najčešća ruptura, etiologija još uvijek nije definirana. Postoje razni uzroci koji dovode do ozljeda i oštećenja Ahilove tetive. Prvi uzrok je prenaprezanje. Neki faktori koji dovode do sindroma prenaprezanja su: povećana fizička aktivnost, nepravilno ili naglo izvođenje pokreta. Nadalje, navode se skraćeni ili nedovoljno istegnuti mišići stražnje strane natkoljenice i potkoljenice. Spušteno stopalo isto tako može predstavljati problem. Postoje i dodatni faktori rizika kao što su nošenje neadekvatne obuće prilikom bavljenja sportom, nošenje visokih potpetica, treniranje na neravnoj ili skliskoj podlozi. Rizični faktori se mogu otkloniti ako su osobe dobro informirane. Kao i kod većine ozljeda, dob, spol, utreniranost, neke autoimune bolesti, prijašnje ozljede tetive i slično, također uvelike pridonose većim šansama za ozljedu Ahilove tetive (Benco, 2016).

3.3.3. Mehanizam nastanka rupture

Petrač (2018) u svom radu navodi tri glavna mehanizma koji dovode do rupture Ahilove tetive. Odgurivanje stopala od podloge kada je koljeno u ekstenziji primjerice kod nekih sportova čini čak 53% ozljeda tetive. Neočekivani pokret dorzalne fleksije u stopalu (na primjer kod pada niz stepenice), izaziva 17% ruptura Ahilove tetive. Naposljetku 10% ruptura dešava se pri padovima s visine, kada se pozicija gležnja naglo dovede u dorzalnu fleksiju iz plantarne fleksije.

3.3.4. Klinički znakovi rupture

Postoje neki znakovi koji nam ukazuju da je došlo do rupture tj. puknuća Ahilove tetive. Među prvim znakovima je jaka bol i osjetljivost na pritisak na mjestu rupture. Drugi znak je kada pri dorzalnoj fleksiji možemo napipati udubinu na mjestu rupture. Aktivno podizanje jedne noge na prste je znak da je tetiva neoštećena. Kod parcijalne rupture Ahilove tetive znakovi su slabiji i teže je obaviti procjenu. Kao i kod mnogih drugih ozljeda, tako i kod rupture Ahilove tetive, dio kliničke slike je i oteklina okolnih mekih struktura. (Slika 6) (Nižetić, 2014).



Slika 6. Prikaz oštećene i zdrave Ahilove tetive

Izvor: <http://natus.hr/O%C5%A1te%C4%87enja%20/%20ozljede%20Ahilove%20tetive>

3.3.5. Cijeljenje tetive

Zbog svoje čvrste građe tetive imaju sporiji tijek zacjeljivanja. Cijeljenje Ahilove tetive odvija se u tri faze navodi Rebrović (2019). Prva faza se naziva inflamatorna te traje do tjedan dana nakon oštećenja. U toj fazi stanice uklanjaju tkivo koje se više ne može regenerirati. Druga faza je faza proliferacije te ona počinje 48 sati nakon oštećenja te traje oko 6 tjedana. U fazi proliferacije otpuštaju se razni enzimi rasta kako bi tetiva zacijelila. Remodelacijska faza je posljednja faza u kojoj nastaje ožiljkasto tkivo. Kao što je ranije utvrđeno, tetiva koja je već bila ozlijeđena ima veći rizik za ponovnu ozljedu što znači da tetiva nikada ne zarasta u potpunosti.

4. FIZIOTERAPIJSKA PROCJENA

Fizioterapijska procjena dio je fizioterapijskog procesa, a definira se kao subjektivan i objektivni pregled pacijenta kako bismo utvrdili postojanje oštećenja, ozljede ili nekog ograničenja. Fizioterapijska procjena započinje anamnezom u okviru koje prikupljamo osnovne podatke od pacijenta, zatim se nastavlja opservacijom, palpacijom, mjerenjima i testovima pomoću kojih utvrđujemo stanje pacijenta. Na temelju dobivenih rezultata procjene postavljaju se ciljevi i plan terapije u dogovoru s pacijentom (Rebrović, 2019).

4.1. Subjektivni pregled

Subjektivni pregled pacijenta je prvi po redu kada se govori o fizioterapijskoj procjeni i pregledu. On se sastoji zapravo od same anamneze. Anamnezu možemo definirati kao intervju s pacijentom u kojem pacijent daje svoje osobne podatke te opisuje svoje tegobe, primjerice bolove, ograničenja tj. stanje u kojem se nalazi te kakva je njegova trenutna kvaliteta života. Petrač (2018) navodi kako iz subjektivnog pregleda fizioterapeut saznaje simptome i subjektivni osjećaj pacijenta, saznaje rizične čimbenike koje su dovele pacijenta u to stanje ovisno o njegovim svakodnevnim radnjama te doznaje pacijentova očekivanja. Vrlo je važno dobro i detaljno provesti anamnezu kako bi se utvrdilo kako je došlo do oštećenja, koji su bili čimbenici koji su doveli do oštećenja i slično. Također, važna je i obiteljska anamneza te zabilježiti ako pacijent uzima neku medikamentoznu terapiju. Subjektivni pregled je samo uvertira za objektivni pregled te priprema i navodi fizioterapeuta za daljnji proces.

4.2. Objektivni pregled

Nakon subjektivnog pregleda slijedi objektivni pregled. U okviru objektivnog pregleda koriste se neki od postupaka kao što su opservacija, palpacija, mjerenja i testovi. Opservacija ili opažanje primjenjuje se odmah pri prvom susretu s pacijentom. Promatramo posturu i hod pacijenta s rupturom Ahilove tetive. Zatim pacijenta postavljamo u pronirani položaju sa stopalima koja padaju s ruba stola pri čemu promatramo asimetriju Ahilovih tetiva. Isto tako promatramo otekline, edeme, podljeve krvi, ožiljke i slično. Nakon toga slijedi palpacija. Tom tehnikom fizioterapeut prstima dodiruje ozlijeđeno mjesto te tako procjenjuje stanje kože odnosno temperaturu kože koja je kod oteklina i upala povišena, stanje okolnih mišića, tetiva, zglobova te kostiju. Kako bi fizioterapeut mogao pratiti napredak pacijenta važno je provoditi

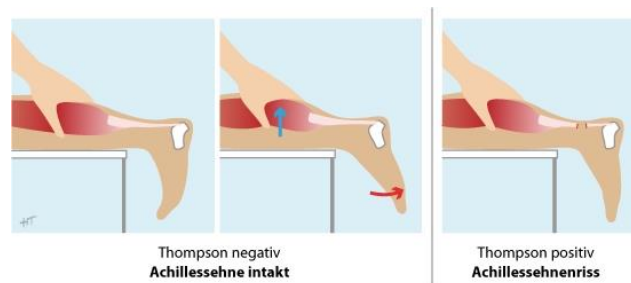
mjerenja. Mjeri se opseg pokreta u nožnom zglobu i cirkularnost donjih ekstremiteta, te se primjenjuju određeni specifični testovi (Petrač, 2018).

4.2.1. Testovi

Specifični testovi koji su dio fizioterapijske procjene primjenjuju se za prepoznavanje potpune ili parcijalne rupture Ahilove tetive. Neki od testova koji se koriste su: Thomsonov test, Matlesov test, O' Brien test i Copelandov test.

4.2.1.1. Thompsonov test

Ovaj test opisan je 1962. godine, a opisao ga je Thompson. Test se smatra najpouzdanijim testom za prepoznavanje rupture Ahilove tetive. Test se izvodi tako da ispitivač odnosno fizioterapeut položi pacijenta na stol u ležeći pronirani položaj, ali tako da mu stopala vire van stola. Zatim fizioterapeut pritisne m. triceps surae kako bi se javila kontrakcija tog mišića i samim time skratila Ahilova tetiva (Slika 7). Test je pozitivan ako izostane plantarna fleksija stopala. Test se smatra negativnim, odnosno donosi se zaključak da nije došlo do rupture Ahilove tetive, ako prilikom izvođenja testa dođe do plantarne fleksije stopala (Petrač, 2018).

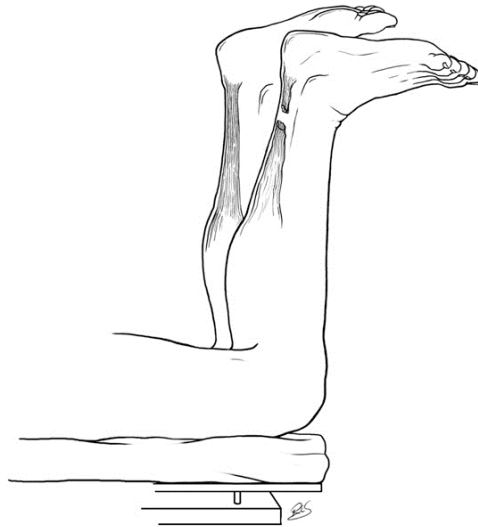


Slika 7. Prikaz Thompson testa

Izvor: <https://memorang.com/flashcards/46402/Chapter+1>

4.2.1.2. Matlesov test

Matlesov test, kako ga neki nazivaju test fleksije koljena, izvodi se u istom položaju kao i Thompsonov test. Razlika je u tome što se u ovom testu od pacijenta traži da flektira potkoljenu pod 90 stupnjeva (Slika 8). Važno je da oba stopala odnosno gležnja budu u neutralnom položaju. Test se smatran pozitivnim ako tijekom izvođenja testa stopalo padne prema dolje odnosno dođe u poziciju dorzalne fleksije. Test je negativan ako oba stopala ostanu u neutralnom položaju (Petrač, 2018).



Matles test. Flexion of knee causes the leg with an A...

Slika 8. Prikaz Matlesovog testa

Izvor: emanticscholar.org/paper/Chronic-Achilles-tendon-ruptures.-Padanilam/3e6e3173e5f08cc9fbb2de6f3443e6b133239f99/figure/2

4.2.1.3. O'Brien test

O'Brien test ili test igle izvodi se tako da potkožnom iglom ubodemo ispod kože. Mjesto uboda igle je sa stražnje strane potkoljenice na sredini i oko 10 centimetara od hvatišta mišića za tetivu (Slika 9). Fizioterapeut napravi pasivan pokret dorzalne i plantarne fleksije. Test je pozitivan ako se pri dorzalnoj fleksiji igla pomakne proksimalno odnosno prema gore te to znači da nema kontinuiteta između igle i hvatišta Ahilove tetive. Ako se igla pomakne distalno odnosno prema dolje, test je negativan (Nižetić, 2014).

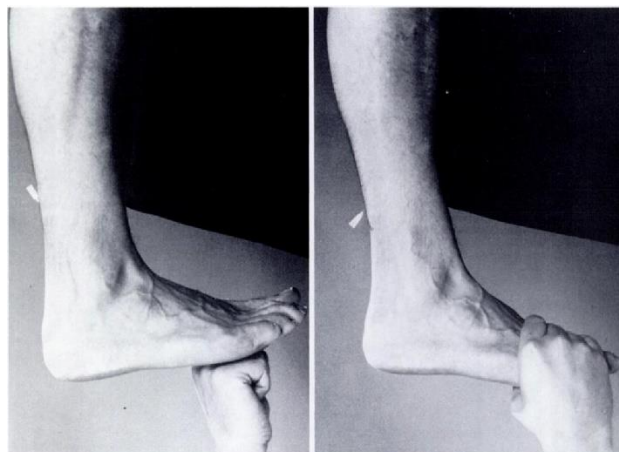


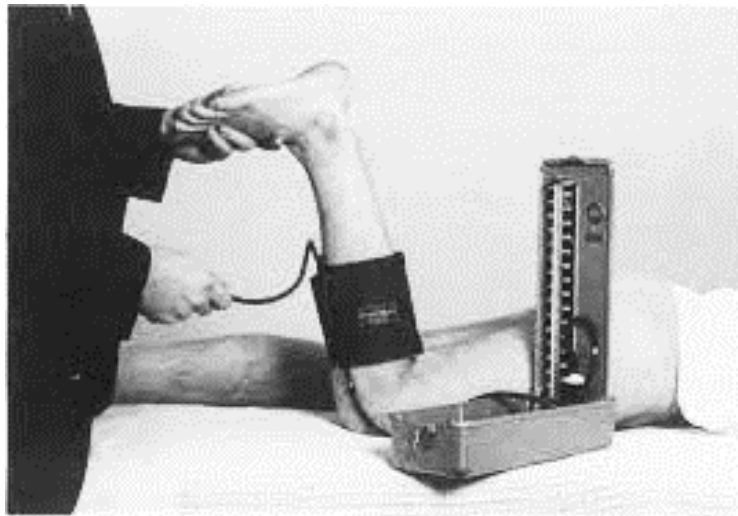
FIG. 2-A
Fig. 2-A: Swiveling of the needle on passive dorsiflexion of the foot.

Slika 9. Prikaz testa igle

Izvor: <https://www.semanticscholar.org/paper/The-needle-test-for-complete-rupture-of-the-tendon.-O%27Brien/79cd5f6e0860295c2283ee0dd073607170e8539b>

4.2.1.4. Copelandov test

Copelandov test je jedan od novijih testova za otkrivanje rupture Ahilove tetive. Provodi se pomoću instrumenta koji se naziva sfigmomanometar. Test se izvodi na način da pacijent leži u proniranom položaju sa stopalom u plantarnoj fleksiji te se instrument postavlja oko potkoljenice (Slika 10). Uređaj je postavljen na oko 100 milimetara žive. Zatražimo od pacijenta da napravi pokret dorzalne fleksije. Test je pozitivan ako tlak ostane nepomičan na 100 milimetara žive. Ako tlak na uređaju naraste na oko 140 milimetara žive znači da je test negativan i tetiva cijela (Copeland, 1990).



Slika 10. Prikaz Copelandovog testa sfigmomanometrom

Izvor: <http://europepmc.org/backend/ptpmcrender.fcgi?accid=PMC2499219&blobtype=pdf>

5. LIJEČENJE

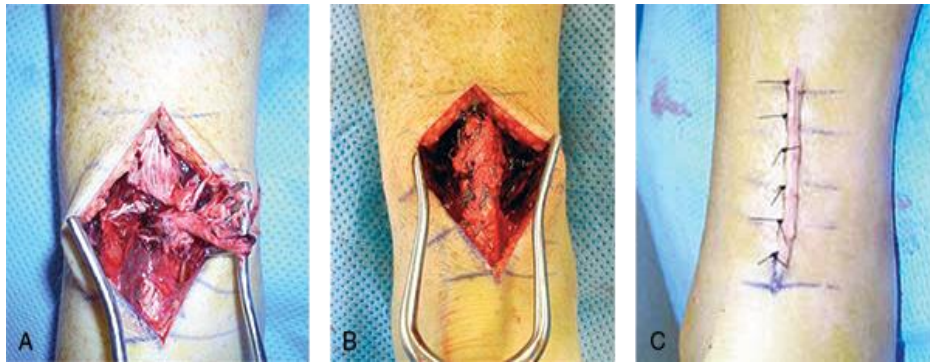
Kao i kod većine ruptura, ozljeda i oštećenja pa tako i kod rupture Ahilove tetive postoje dva načina liječenja, a to su operativno i neoperativno odnosno konzervativno. Ključna riječ u liječenju je funkcionalnost. Odnosno, cilj liječenja je povratak svakodnevnim aktivnostima bez boli i ograničenja kao što je to bilo i prije ozljede tj. povratak sportskim aktivnostima ako je riječ o sportašu.

5.1. Operativno liječenje

Park, Lee, Young, i Seo (2020) u literaturi opisuju tri vrste operativnih zahvata, a to su: otvoreni, perkutani i minimalno invazivni zahvati. Da bi se odlučili za izvođenje operativnog liječenja, ruptura mora biti akutna ili ruptura koja se ne može liječiti konzervativnim načinom. Velika prednost ovog liječenja je smanjena mogućnost ponovne rupture. Nedostatak je što postoji veća mogućnost za razvoj komplikacija, infekcije i ozljeda nekih drugih struktura.

Kod operativnog zahvata otvorenog tipa pacijent je u proniranom položaju kako bi kirurg imao što bolji pregled i pristup samoj tetivi. Najčešće se koristi posteromedijalni rez (Slika 11) zbog toga što je na tom medijalnom dijelu najslabija prokrvljenost te samim time kirurgu omogućuje bolju preglednost. Benco, (2016) navodi razne tehnike šivanja rupture Ahilove tetive: kraj s krajem, kraj s krajem s plantarnim pojačanjem, fascijalnim zaliskom, sintetičkim graftom², augmentacija alograftom. Vrlo je važno da kirurg vodi računa o duljini tetive te da ona bude iste duljine kao što je i bila prije rupture. Kod otvorenog tipa zahvata uočeni su vrlo dobri rezultati no ovaj tip zahvata povezan je s mnogo komplikacija koje zahtijevaju ponovnu operativnu obradu (Park, Lee, Young, i Seo, 2020).

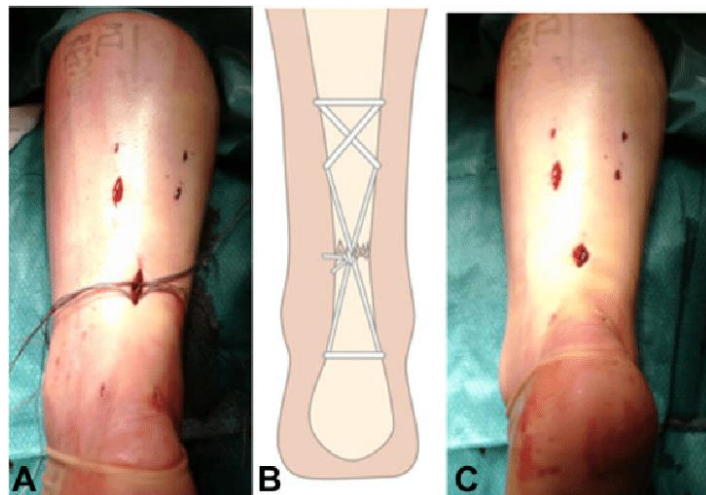
² presadak



Slika 11. Prikaz otvorenog tipa operacije

Izvor: <https://www.aaos.org/aaosnow/2016/jul/cover/cover02/>

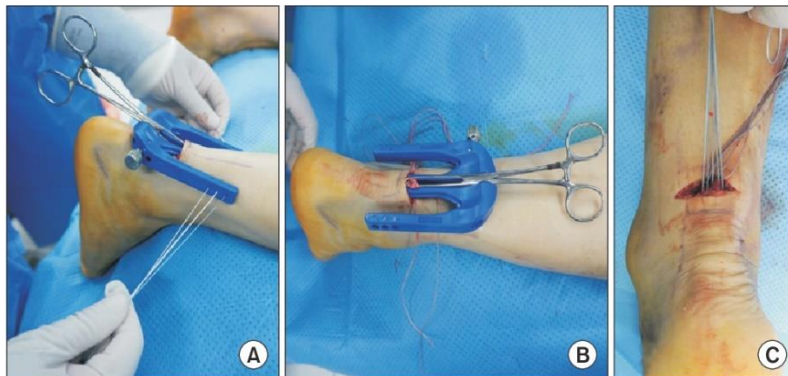
Sljedeća metoda je perkutana. Ona se izvodi tako da se napravi više malih rezova (Slika 12) kroz koje se provode instrumenti. Zatim se pomoću tih instrumenata tetiva šiva iznutra. Ova tehnika je lakša te manje rizična od otvorenog tipa no postoji rizik od ozljede suralnog živca zbog smanjene vidljivosti.



Slika 12. Prikaz perkutane operacije

Izvor: https://www.researchgate.net/figure/Minimally-invasive-Achilles-tendon-rupture-repair-A-Two-longitudinal-incisions-are_fig3_319257804

Za razliku od otvorene operacije, minimalno invazivna tehnika se pokazala boljom. Napravi se horizontalni rez kroz koji se na oba kraja tetive uvodi naprava za šivanje te igle s koncem (Slika 13). Pomoću naprave se krajevi tetive približavaju te se šivaju (Park, Lee, Young i Seo, 2020).



Slika 13. prikaz minimalno invazivne operacije

Izvor: https://lermagazine.com/cover_story/battles-of-achilles-the-operative-vs-nonoperative-treatment-debate

5.2. Neoperativno liječenje

Osim operativnog liječenja postoji i neoperativno. Drugi naziv za neoperativno liječenje je konzervativno liječenje. Konzervativno liječenje najčešće se koristi ako je operativni zahvat kontraindiciran i kod osoba starije životne dobi.

Prvi korak u konzervativnom liječenju je imobilizacija stopala gipsom 6 do 8 tjedana. U prva 4 tjedna stopalo je u platnarnoj fleksiji od 20 stupnjeva nakon čega se još 2 tjedna imobilizira u neutralnom položaju. Vrlo je važno da se pacijent ne oslanja na ozlijeđenu nogu. Nakon skidanja gipsa pacijent započinje s postepenim oslanjanjem na ozlijeđenu nogu do oslanjanja punom tjelesnom težinom. Nošenje ortoze indicirano je nakon skidanja gipsa jer stopalu daje potporu i sigurnost. Nakon 12. tjedna ortoza se skida te se započinje izvođenje vježbi za jačanje mišića noge i stopala (Petrač, 2018).

Barfod (2014) u svom istraživanju navodi kako je u neoperativnom liječenju sigurno i štoviše preporučljivo rano oslanjanje na stopalo ozlijeđene noge punom težinom.

6. FIZIOTERAPIJSKI POSTUPCI

U fizioterapijske postupke možemo ubrojiti niz postupaka koji se primjenjuju u rehabilitaciji nakon rupture Ahilove tetive. Neki od tih postupaka su: krioterapija, elektroterapija, terapija ultrazvukom, kineziterapija... Dugoročni cilj rehabilitacije je povratak pacijenta njegovim svakodnevnim aktivnostima, kako je to bilo prije ruptуре. Kratkoročni ciljevi su ciljevi koje postavljamo i postizemo postepeno kako bismo došli do glavnog cilja. Neki od tih ciljeva su za početak otklanjanje boli, edema i jačanje muskulature. Vrlo je bitno razgibati gležanj kako bi se očuvao i poboljšao opseg pokreta te kako bi se smanjio rizik za nastanak kontraktura. Zatim, važno je obratiti pažnju na jačanje mišića koji su već u nekoj mjeri atrofirali. Za kraj je važno izvoditi vježbe za poboljšanje koordinacije, balansa i propriocepcije. Vrlo je važno da se svakom pacijentu pristupa individualno te da pacijent sudjeluje što više radi što kvalitetnijeg i bržeg napretka. Također, svakako treba educirati pacijenta kako bi se izbjegle komplikacije i moguće buduće ozljede (Jović, 2021).

6.1. PRICE

PRICE je koncept koji se koristi u akutnoj fazi kroz prva 72 sata nakon ozljede kod većine ozljeda pa tako i kod ruptуре Ahilove tetive. Ime koncepta je sastavljeno od početnih slova 5 sastavnica koje se koriste, a to su: zaštita i prevencija pogoršanja (eng. Protection), odmor (eng. Rest), led (eng. Ice), kompresija (eng. Compression) i elevacija (eng. Elevation).

Nakon ozljede važno je zaštititi ozljedu od nanošenja nekih novih povreda ili nanošenja dodatne boli.

Odmor i izbjegavanje opterećenja na ozlijeđenu nogu je nužan u najranijoj fazi ruptуре koja traje oko tri dana.

Terapija ledom odnosno krioterapija ima određena pravila za korištenje, a ona su da se primjenjuje oko 20-30 minuta više puta dnevno na što šire područje. Bitno je led staviti u ručnik ili neku tkaninu odnosno izbjeći direktan dodir s kožom kako bi se izbjegle ozeblinе.

Kompresija kao što mu i samo ime govori je stezanje ozlijeđenog tkiva i okolnog područja zbog sprečavanja nastanka edema. Kompresiju možemo vršiti steznicima ili zavojima. Bitna je jačina pritiska zavoja koja ne smije biti prejaka da ne dođe do zaustavljanja cirkulacije.

Zadnja stavka je elevacija što znači da ozlijeđena noga mora biti podignuta iznad razine srca što je dulje moguće (Jović, 2021).

6.2. Kineziterapija

Kineziterapija se smatra najučinkovitijom strategijom nakon svih ozljeda. Ona uključuje vježbe kao što su vježbe opsega pokreta, vježbe jačanja mišića, vježbe za propriocepciju, vježbe istezanja, vježbe za balans. Važno je da su vježbe prilagođene pojedincu, da se s vježbama napreduje u skladu s protokolom te da pacijent aktivno surađuje u izvođenju. Kod izvođenja vježbi koriste se i razna pomagala kao što su balans daske, lopte, trake, utezi i slično (Jović, 2021).

6.2.1. Vježbe opsega pokreta

Zbog dugotrajnog mirovanja pacijenta nakon ozljede te zbog nošenja udloga ili gipsa često dolazi do kontraktura³ u zglobovima odnosno, u ovom slučaju, gležnju. Zato je bitno da se u okviru rehabilitacije provode vježbe za povećanje opsega pokreta koje se, kako Rebrović (2019) navodi, mogu podijeliti na tri kategorije: aktivne, pasivne i aktivno potpomognute.

Kada govorimo o pasivnim vježbama možemo reći da se one izvode na početku kada pacijent ne može sam izvesti određene pokrete, u svrhu poboljšanja cirkulacije, prevencije kontraktura, smanjenja bolova te poboljšanja mobilnosti zgloba. Pasivne vježbe izvodi terapeut razgibavajući zglob u svim smjerovima no važno je da se uključi i pacijent koji nastoji izvesti pokret. Pasivne vježbe su usmjerene razgibavanju ukočenog zgloba i prevenciji od nastanka još većih kontraktura te ne utječu na jačanje mišića.

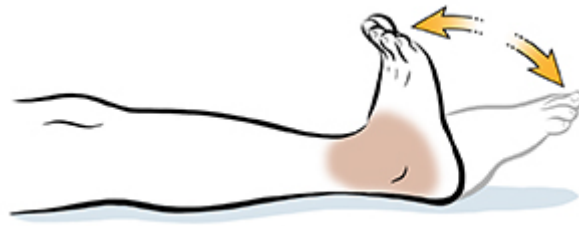Aktivno potpomognute vježbe definiramo ako vježbe u kojima pacijent do nekog stupnja kontrahira i krene u pokret no nije u mogućnosti izvesti ga do kraja. Tada terapeut svojim rukama pomaže do kraja izvesti pokret. Cilj vježbi je razgibati zglob te ojačati mišiće.

Aktivne vježbe pacijent izvodi samostalno bez asistencije terapeuta radi održavanja opsega pokreta, jačanja okolnih mišića, poboljšanja cirkulacije, razvijanje koordinacije te normalnog obrasca pokreta.

1. Vježba se izvodi tako da pacijent sjedi ili leži na stolu. Noge su u punoj ekstenziji te pacijent izvodi punu dorzalnu fleksiju stopala odnosno povlači prste prema koljenu (Slika 14). Mogu

³ zakočenje

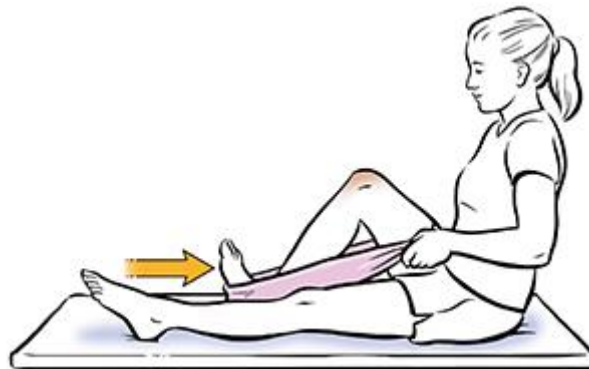
se koristiti i dodatci u vježbanju kao što je krpica koju pacijent drži prstima te mu ne smije ispasti prilikom izvođenja ove vježbe.



Slika 14. Prikaz dorzalne fleksije

Izvor: <https://www.saintlukeskc.org/health-library/dorsiflexionplantarflexion-flexibility>

2. Pacijent je u sjedećem položaju s obje noge na krevetu. Vježba se izvodi uz primjenu ručnika ili trake. Noga petom klizi po podlozi prema stražnjici (Slika 15). Za ovu vježbu je bitno da se dorzalnom fleksijom dodatno istegnu i uključe mišići.



Slika 15. Prikaz flektiranja koljena uz dorzalnu fleksiju

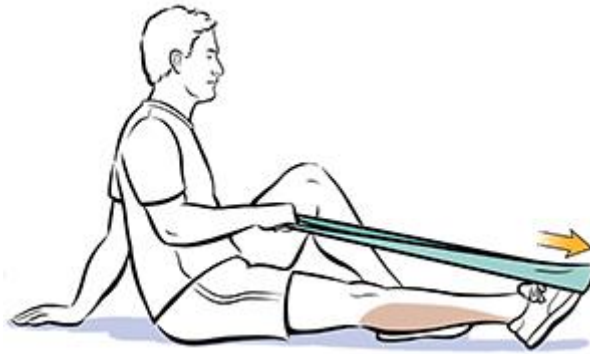Izvor: <https://fairviewmnhs.org/patient-education/84833>

6.2.2. Vježbe jačanja mišića

Mišići nakon dugog mirovanja postaju slabi, atrofiraju i gube svoju funkciju. Ove vrste vježbi koriste se kako bi mišići ojačali, dobili zadovoljavajuću masu te kako bi se pacijent osjećao spremnim za vraćanje svakodnevnim aktivnostima. Kako se mišić jača samim time se i jačaju njegove okolne strukture, ligamenti i tetive, koje čine zglobov stabilnijim i otpornijim na ozljede. Najvažniji mišić koji treba ojačati je m. triceps surae no ne smijemo zanemariti ostale mišiće

potkoljenice te male mišiće stopala. Neki od primjera vježbi za jačanje mišića su izvođenje pokreta plantarne i dorzalne fleksije te everzija i inverzija.

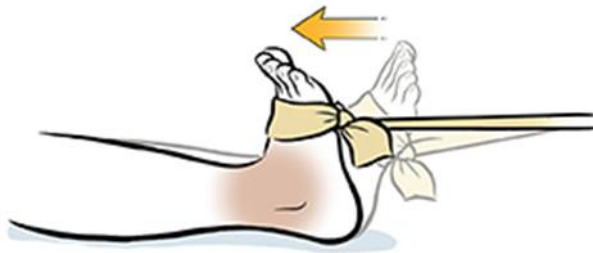
1. Pacijent sjedi na stolu s ispruženim nogama. Elastična traka je obavijena oko stopala ozlijeđene noge, a s rukama drži traku. Zatim pacijent stopalom izvodi plantarnu fleksiju te pruža otpor s trakom (Slika 16). Mišić koji izvodi ovaj pokret je m. triceps surae.



Slika 16. Izvođenje plantarne fleksije uz otpor

Izvor: <https://www.spectrumhealthlakeland.org/lakeland-ear-nose-and-throat/ent-health-library/Content/3/90826/>

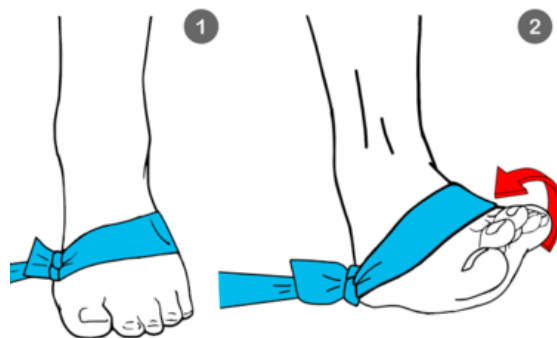
2. Pacijent se nalazi u istom položaju kao i u prethodnoj vježbi. Pacijent uz otpor trake izvodi dorzalnu fleksiju (Slika 17). Mišić koji izvodi ovaj pokret je m. tibialis anterior.



Slika 17. Izvođenje dorzalne fleksije uz otpor

Izvor: <https://www.spectrumhealthlakeland.org/lakeland-ear-nose-and-throat/ent-health-library/Content/3/90651/>

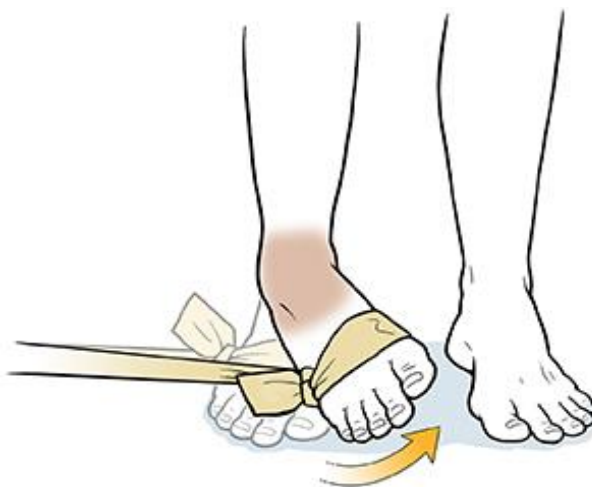3. Sljedeća vježba izvodi se u istom položaju. Pacijent izvodi pokret everzije dok mu traka daje otpor (Slika 18). Važno je da se pokret izvodi samo sa stopalom te da pacijent ne kompenzira i pomaže si izvođenjem rotacije i abdukcije. Mišići koji izvode pokret su peroneus longus i brevis.



Slika 18. Izvođenje everzije s otporom

Izvor: <https://www.workoutsprograms.com/exercises/ankle-eversion>

4. Ova vježba je obrnuta od izvođenja everzije. Pacijent se zamoli da izvede pokret inverzije odnosno da okrene stopalo prema unutra. Traka pacijentu daje otpor pri izvođenju inverzije (Slika 19). Mišić koji vrši pokret je m. tibialis posterior (Jović, 2021).



Slika 19. Izvođenje inverzije s otporom

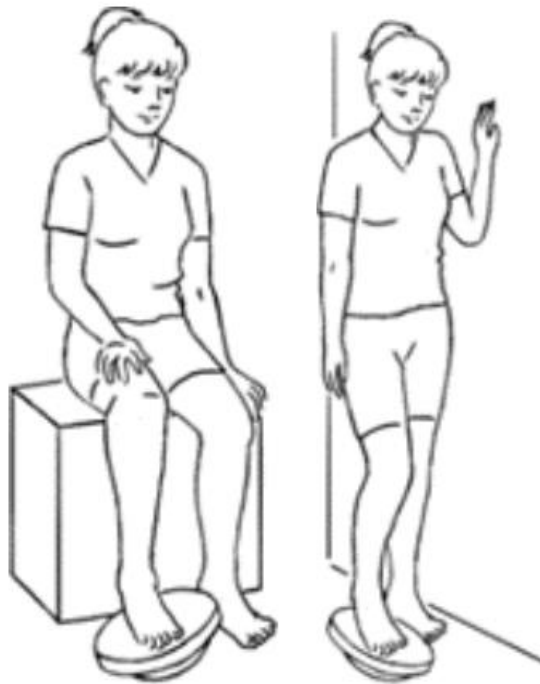Izvor: <https://mountnittany.org/wellness-article/ankle-inversion-strength>

6.2.3. Vježbe propriocepcije

Unutar mišića, ligamenata i tetiva nalaze se tjelešca koja se nazivaju proprioceptori. Kada su podraženi oni prenose informacije u središnji živčani sustav, o položaju određenog dijela tijela u prostoru. Kod ozljede Ahilove tetive javlja se poremećaj propriocepcije što dovodi do disfunkcije i nestabilnosti u zglobu, a to može rezultirati ponovnim ozljedama. Zbog toga je

nužno u rehabilitaciju uvesti proprioceptivni trening, a njegov cilj je povratak osjeta i prenošenja informacija o poziciji i pokretu zgloba. Vježbe propriocepcije često uključuju i neke pomoćne predmete kao što su balans daske, lopte i slično.

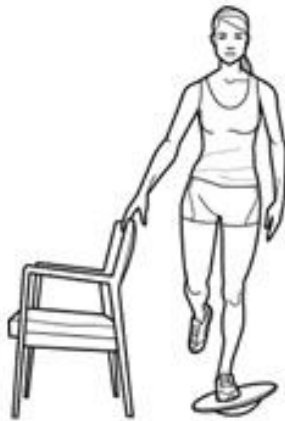1. Vježba se izvodi u sjedećem položaju. Ozlijeđeno stopalo je na balans dasci te pacijent pomiče stopalo u svim smjerovima. Naprednija vježba izvodi se u stajaćem položaju (Slika 20).



Slika 20. Prikaz vježbe propriocepcije na balans dasci

Izvor: file:///C:/Users/Korisnik/Downloads/Achilles%20Repair%20Protocol.pdf

2. Pacijent stoji na nestabilnoj podlozi (balans daska, balans lopta) te mu terapeut zadaje zadatke da stoji na jednoj nozi (Slika 21), radi čučanj, podiže teret s poda. Zadatak u ovoj vježbi je da pacijent što duže zadrži ravnotežu na nestabilnoj podlozi.



Slika 21. Održavanje ravnoteže na balans dasci

Izvor: <https://www.pinterest.se/petrabergius/wobble-board-exercises/>

3. U ovoj vježbi pacijent također stoji na nestabilnoj podlozi te održava ravnotežu. Terapeut mu baca loptu u svim smjerovima, sa strane, gore, dolje te traži od pacijenta da ju uhvati bez da izgubi ravnotežu (Slika 21) (Jović, 2021).



Slika 22. Hvatanje lopte na balans lopti

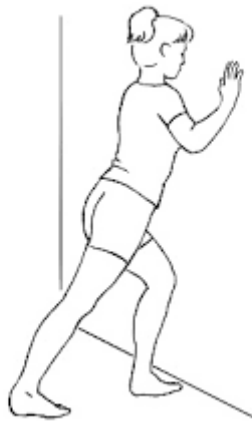Izvor: <http://www.clearbrookchiropractic.ca/wp-content/uploads/2018/05/Balance-and-Proprioception-Exercises.pdf>

6.2.4. Vježbe istezanja

Trbuljak (2021) u svom radu navodi kako u rehabilitaciji rupture valja što prije uvesti vježbe istezanja. Vježbe istezanja se provode radi prevencije nastanka novih ozljeda. Cilj tih vježbi je smanjenje mišićne boli, povećanje fleksibilnosti mišića i tetiva, povećanje opsega pokreta.

Metode istezanja možemo podijeliti na tri dijela, a to su statičko istezanje, dinamičko istezanje i posebna tehnika PNF⁴.

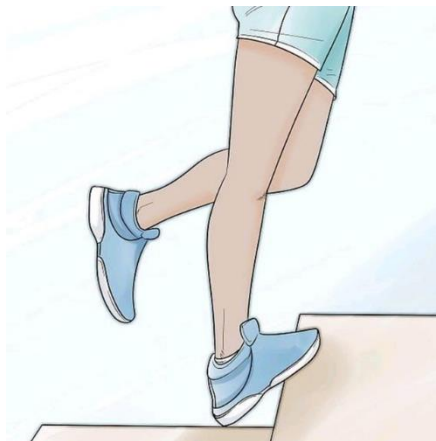1. Pacijent je u stojećem položaju s jednom nogom u iskoraku. Pacijent se oslanja na nogu koja je ispred te isteže stražnju nogu (Slika 23).



Slika 23. Istezanje tetive

Izvor: file:///C:/Users/Korisnik/Downloads/Achilles%20Repair%20Protocol.pdf

2. Istezanje u stojećem položaju na povišenoj podlozi, na primjer na rubu stepenice. Zatim pacijent polako spušta pete prema dolje te se podiže na prste (Slika 24).

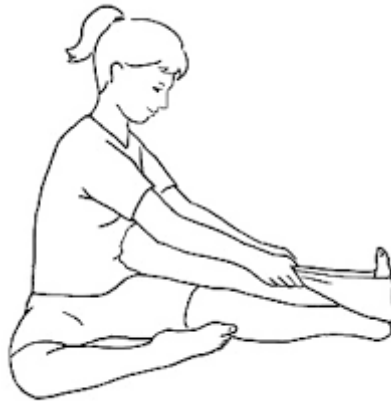

Slika 24. Spuštanje pete

Izvor: <https://www.skimble.com/exercises/47596-single-leg-heel-drop-how-to-do-exercise>

⁴ proprioceptivna neuromuskularna facilitacija

3. Pacijent je u sjedećem položaju na stolu s ispruženim nogama. Oko stopala je obavijena traka, a s rukama je pacijent drži za oba kraja. Zatim pacijent rukama povlači traku prema sebi te tako isteže tetivu (Slika 25).



Slika 25. Istezanje tetive trakom

Izvor: file:///C:/Users/Korisnik/Downloads/Achilles%20Repair%20Protocol.pdf

6.3. Fizikalna terapija

Iako je navedeno kako su terapijske vježbe jedne od najvažnijih komponenata u rehabilitaciji pacijenata nakon rupture Ahilove tetive, uz pomoć ostalih fizioterapijskih postupaka one imaju još bolji učinak.

6.3.1. Terapijski ultrazvuk (UVZ)

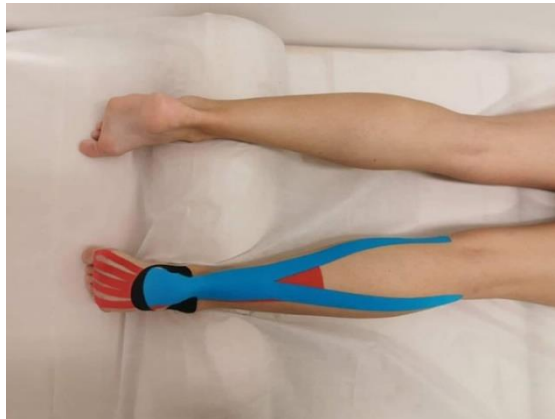
Ultrazvuk se u terapiji primjenjuje na meka tkiva te se koštane strukture izbjegavaju. Primjenjuje se nakon ozljeda, postoperativno i kod bolnih stanja. Trajanje terapije je 3 minute, a doza se postavlja u rasponu od 0.1 W/cm² do 3 W/cm². Primjenjuje se kružnim pokretima na mjesto boli te je obavezno nanošenje kontaktnog sredstva. Terapijski ultrazvuk djeluje tako njegovi valovi prodiru duboko u tkivo i time potiču zagrijavanje mišića i struktura. Samim time djeluje na otklanjanje boli, cijeljenje tetive, povećavanje praga boli, potiče cirkulaciju, potiče provodljivost te povećava rastezanje vlakana (Rebrović, 2019).

6.3.2. Terapijski laser

Laser koji se koristi u terapijske svrhe mora biti male snage. Aplikira se točno na bolnu točku. Terapijski laser djeluje analgetski odnosno za smanjenje boli, potiče čvrstoću tetive te pomaže u procesu cijeljenja (Jović, 2021).

6.3.3. Kinesio Tape

Kinesio Tape je ime trake kojom se provodi metoda kinesio taping. Metoda je razvijena 70-ih godina. Ideja metode je rješavanje boli bez lijekova. Petrač (2018) navodi 4 osnovna učinka metode: potpora mišića, poticanje cirkulacije krvi i limfe, ispravljanje zglobova i smanjenje boli. „Metoda obuhvaća 8 tehnika, od kojih su 2 mišićne (mišićna facilitacija i inhibicija) te 6 korektivnih (korekcija limfe, prostorna korekcija, korekcija fascije, funkcionalna korekcija te tetivna/ligamentarna i mehanička korekcija)“. U rehabilitaciji Ahilove tetive Kinesio Tape se postavlja u cilju smanjenja edema i boli, korekcije položaja tetive te jačanja mišića.



Slika 26. Primjer metode korekcije Kinesio Tapeom

Izvor: <https://bodybalance.hr/bol-u-ahilovoj-tetivi-ne-budite-ranjivi-kao-ahil/>

7. ZAKLJUČAK

Ahilovu tetivu ne smije se zanemarivati i pridavati joj neke pojednostavljene funkcije. Ona nam je vrlo važno u svakodnevnom životu. Bez nje ne bi mogli hodati, trčati i skakati, kao ni obavljati neke nama automatizirane pokrete i radnje. Ako je tetiva izložena prenaprežanju može doći do parcijalne ili potpune rupture. Da je došlo do neke vrste rupture govore nam klinički znakovi, a mogu poslužiti i razni testovi te dijagnostički postupci. Bilo da se radi o konzervativnom ili operativnom liječenju, u okviru liječenja primjenjuju se fizioterapijski postupci koji uključuju i fizioterapijsku procjenu. Pri fizioterapijskoj procjeni nakon rupture Ahilove tetive osoba neće moći izvršiti pokret plantarne fleksije što znači da se neće moći podići na prste na jednoj nozi. Nakon operativnog ili ako je liječenje konzervativno, ovisno o stanju pacijenta i ozbiljnosti ozljede, fizioterapeut provodi rehabilitaciju koja je izuzetno važan segment u cijelom procesu. Razni tretmani i terapije iz raznih područja medicine pomažu osobi da se vrati svojoj svakodnevici te normalnom funkcioniranju i kretanju. Iz mnogih istraživanja saznajemo da kineziterapija uvelike pridonosi oporavku Ahilove tetive, bilo da se radi o konzervativnom liječenju ili postoperativnoj rehabilitaciji. Dio rehabilitacije je edukacija pacijenta koja je svakako važna u liječenju ove ozljede. Svaki fizioterapeut u okviru liječenja mora pratiti protokol rehabilitacije, pratiti napretke svog pacijenta i uvidjeti jesu li postavljeni ciljevi ostvareni.

8. LITERATURA

Barfod K. W. (2014). Achilles tendon rupture; assessment of nonoperative treatment. *Danish medical journal*, 61(4), B4837.

Benco, N. (2016). Metode liječenja rupture ahilove tetive (Diplomski rad).

Preuzeto s: <https://urn.nsk.hr/urn:nbn:hr:105:294862>

Copeland S. A. (1990). Rupture of the Achilles tendon: a new clinical test. *Annals of the Royal College of Surgeons of England*, 72(4), 270–271.

Doral, M. N., Alam, M., Bozkurt, M., Turhan, E., Atay, O. A., Dönmez, G., & Maffulli, N. (2010). Functional anatomy of the Achilles tendon. *Knee surgery, sports traumatology, arthroscopy : official journal of the ESSKA*, 18(5), 638–643.

Preuzeto s: <https://doi.org/10.1007/s00167-010-1083-7>

Jakelić, A. (2018). Rehabilitacija nakon ozljede Ahilove tetive (Magistarski rad).

Preuzeto s: <https://urn.nsk.hr/urn:nbn:hr:105:847016>

Jović, J. (2021). Fizioterapijski postupci nakon rupture Ahilove tetive (Završni rad).

Preuzeto s: <https://urn.nsk.hr/urn:nbn:hr:139:037823>

Keros, P. i Pećina, M. (1992) *Temelji anatomije čovjeka (3.dopunjeno i izmijenjeno izdanje)*. Zagreb. Medicinski fakultet Zagreb.

Kezunović, M., Bjelica, D., Hadić, R., Petković, J., Popović, Stevo. (2014). Achilles Tendon Disease in Athletes (In Croatian), 388-392

Nižetić, I. (2014). Rehabilitacija bolesnika nakon perkutane operacije rupture Ahilove tetive (Završni rad).

Preuzeto s: <https://urn.nsk.hr/urn:nbn:hr:176:025618>

Park, S. H., Lee, H. S., Young, K. W., & Seo, S. G. (2020). Treatment of Acute Achilles Tendon Rupture. *Clinics in orthopedic surgery*, 12(1), 1–8.

Preuzeto s: <https://doi.org/10.4055/cios.2020.12.1.1>

Petrač, H. (2018). Fizioterapijski postupci nakon totalne rupture Ahilove tetive (Završni rad).

Preuzeto s: <https://urn.nsk.hr/urn:nbn:hr:139:298634>

Platzer, W. (2011) Priručni anatomski atlas u tri sveska. Zagreb. Medicinska naklada.

Rebrović, D. (2019). Fizioterapijski proces nakon totalne rupture Ahilove tetive (Završni rad).

Preuzeto s: <https://urn.nsk.hr/urn:nbn:hr:139:880283>

Trbuljak, L. (2021). Kineziterapija u rehabilitaciji ruptуре i sindroma prenaprežanja Ahilove tetive nogometaša (Diplomski rad).

Preuzeto s: <https://urn.nsk.hr/urn:nbn:hr:117:969938>

9. PRILOZI

Slika 1. Ahilova tetiva

Izvor: <http://www.natus.hr/O%C5%A1te%C4%87enja%20/%20ozljede%20Ahilove%20tetine>

Slika 2. Krivulja odnosa naprezanja i istežanja

Izvor: https://www.researchgate.net/figure/A-schematic-drawing-of-the-stress-strain-curve-for-the-Achilles-tendon-modified-from_fig4_262230849

Slika 3: Najčešće ozljede Ahilove tetive

Izvor: <https://www.vascularhealthclinics.org/institutes-divisions/podiatry-foot-and-ankle-surgery/achilles-problems/>

Slika 4: Najčešće mjesto upale Ahilove tetive

Izvor: <https://lumbalis.net/2020/03/27/upala-ahilove-tetive/>

Slika 5: Prikaz potpune rupture Ahilove tetive

Izvor: <https://stabilitas.com.hr/ruptura-ahilove-tetive-mehanizam-ozljede-i-tretman/>

Slika 6: Prikaz oštećene i zdrave Ahilove tetive

Izvor: <http://natus.hr/O%C5%A1te%C4%87enja%20/%20ozljede%20Ahilove%20tetine>

Slika 7: Prikaz Thompson testa

Izvor: <https://memorang.com/flashcards/46402/Chapter+1>

Slika 8: Prikaz Matlesovog testa

Izvor: <https://www.semanticscholar.org/paper/The-needle-test-for-complete-rupture-of-the-tendon.-O%27Brien/79cd5f6e0860295c2283ee0dd073607170e8539b>

Slika 9: Prikaz testa igle

Izvor: <https://www.semanticscholar.org/paper/The-needle-test-for-complete-rupture-of-the-tendon.-O%27Brien/79cd5f6e0860295c2283ee0dd073607170e8539b>

Slika 10: Prikaz Copelandovog testa sfigmomanometrom

Izvor: <http://europepmc.org/backend/ptpmcrender.fcgi?accid=PMC2499219&blobtype=pdf>

Slika 11: Prikaz otvorenog tipa operacije

Izvor: <https://www.aaos.org/aaosnow/2016/jul/cover/cover02/>

Slika12: Prikaz perkutane operacije

Izvor:https://www.researchgate.net/figure/Minimally-invasive-Achilles-tendon-rupture-repair-A-Two-longitudinal-incisions-are_fig3_319257804

Slika 13: prikaz minimalno invazivne operacije

Izvor: https://lermagazine.com/cover_story/battles-of-achilles-the-operative-vs-nonoperative-treatment-debate

Slika 14: Prikaz dorzalne fleksije

Izvor: <https://www.saintlukeskc.org/health-library/dorsiflexionplantarflexion-flexibility>

Slika 15: Prikaz flektiranja koljena uz dorzalnu fleksiju

Izvor: <https://fairviewmnhs.org/patient-education/84833>

Slika 16: Izvođenje plantarne fleksije uz otpor

Izvor:<https://www.spectrumhealthlakeland.org/lakeland-ear-nose-and-throat/ent-health-library/Content/3/90826/>

Slika 17: Izvođenje dorzalne fleksije uz otpor

Izvor:<https://www.spectrumhealthlakeland.org/lakeland-ear-nose-and-throat/ent-health-library/Content/3/90651/>

Slika 18: Izvođenje everzije s otporom

Izvor: <https://www.workoutsprograms.com/exercises/ankle-eversion>

Slika 19: Izvođenje inverzije s otporom

Izvor: <https://mountnittany.org/wellness-article/ankle-inversion-strength>

Slika 20: Prikaz vježbe propricepcije na balans dasci

Izvor: <file:///C:/Users/Korisnik/Downloads/Achilles%20Repair%20Protocol.pdf>

Slika 21: Održavanje ravnoteže na balans dasci

Izvor: <https://www.pinterest.se/petrabergius/wobble-board-exercises/>

Slika 22: Hvatanje lopte na balans lopti

Izvor: <http://www.clearbrookchiropractic.ca/wp-content/uploads/2018/05/Balance-and-Proprioception-Exercises.pdf>

Slika 23: Istezanje tetive

Izvor: <file:///C:/Users/Korisnik/Downloads/Achilles%20Repair%20Protocol.pdf>

Slika 24: Spuštanje pete

Izvor: <https://www.skimble.com/exercises/47596-single-leg-heel-drop-how-to-do-exercise>

Slika 25: Istezanje tetive trakom

Izvor: <file:///C:/Users/Korisnik/Downloads/Achilles%20Repair%20Protocol.pdf>

Slika 26: Primjer metode korekcije Kinesio Tapeom

Izvor: <https://bodybalance.hr/bol-u-ahilovoj-tetivi-ne-budite-ranjivi-kao-ahil/>