

FIZIOTERAPIJA NAKON VAGINALNOG PORODA I CARSKOG REZA

Andrašec, Edita

Undergraduate thesis / Završni rad

2022

Degree Grantor / Ustanova koja je dodijelila akademski / stručni stupanj: **Visoka škola
Ivanić-Grad / Visoka škola Ivanić-Grad**

Permanent link / Trajna poveznica: <https://um.nsk.hr/um:nbn:hr:258:808407>

Rights / Prava: [Attribution 3.0 Unported/Imenovanje 3.0](#)

Download date / Datum preuzimanja: **2025-02-22**



Repository / Repozitorij:

[Repository of University of Applied Sciences Ivanić-
Grad](#)



VISOKA ŠKOLA IVANIĆ- GRAD

PREDDIPLOMSKI STRUČNI STUDIJ FIZIOTERAPIJE

(studij za stjecanje akademskog naziva:

stručna prvostupnica fizioterapije)

Edita Andrašec

**FIZIOTERAPIJA NAKON VAGINALNOG
PORODA I CARSKOG REZA**

Završni rad

Mentor:

dr. med. Goran Maričić

Ivanić- Grad, rujan, 2022.

Ovim potpisima se potvrđuje da je ovo završena verzija diplomskog rada koja je obranjena pred Povjerenstvom te da je ova tiskana verzija istovjetna elektroničkoj verziji predanoj u digitalni repozitorij Visoke škole Ivanić-Grad.

FIZIOTERAPIJA NAKON VAGINALNOG PORODA I CARSKOG REZA

Sažetak

Porodaj se događa u vremenskom razdoblju od 37. do 42. tjedna trudnoće te se definira kao čin istiskanja fetus i ostalih produkata začeca. Mehanizam vaginalnog poroda sastoji se od četiri porođajna doba dok je carski rez operacija prilikom koje se otvara prednji dio trbušne stjenke i maternice. Postoje razne komplikacije koje se mogu javiti nakon porođaja, a najčešće su urogenitalne disfunkcije poput urinarne ili fekalne inkontinencije te pojava dijastaze *m. rectus abdominis*. Glavni cilj fizioterapijske intervencije je prevencija navedenih komplikacija. Intervencija kreće odmah nakon poroda, radi se fizioterapijska procjena roditelje te se određuju ciljevi terapije. Plan terapije sastoji se od vježbi disanja, vježbi cirkulacije, edukaciji roditelje o pozicioniranju u krevetu, ustajanju i hodanju nakon carskog reza te vježbi za jačanje trbušne muskulature i mišića zdjeličnog dna. Uz sve navedeno radi se i na motivaciji roditelje da se što prije oporavi i da se što lakše brine za svoje dijete.

Ključne riječi: urogenitalne disfunkcije, dijastaza *m. rectus abdominis*, komplikacije, rehabilitacija

PHYSIOTHERAPY AFTER VAGINAL DELIVERY AND CAESAREAN SECTION

Abstract

Childbirth occurs in the time period from the 37th to the 42nd week of pregnancy and is defined as the mechanism of pushing out the fetus and other products of conception. The mechanism of vaginal birth consists of four stages of labor, while a caesarean section is an operation during which the front part of the abdominal wall and uterus is opened. There are various complications that can occur after childbirth, and some of the most common are urogenital dysfunctions such as urinary or fecal incontinence and the occurrence of diastasis of the rectus abdominis muscle. The main goal of physiotherapy intervention is the prevention of the mentioned complications. The intervention begins immediately after childbirth, a physiotherapeutic assessment of the mother is performed and the goals of the therapy are determined. The therapy plan is to do breathing exercises, circulation exercises, education of the mother about positioning in bed, getting up and walking after a caesarean section, and exercises to strengthen the abdominal musculature and pelvic floor muscles. In addition to all of the above, it is important to motivate the mother to recover as soon as possible so she can easily take care of her child.

Key words: urogenital dysfunctions, diastasis of the rectus abdominis muscle, complications, rehabilitation

SADRŽAJ

1. UVOD	1
2. POROĐAJ	2
2.1. Mehanizam vaginalnog porođaja	2
2.2. Carski rez	3
3. KOMPLIKACIJE NAKON PORODA	6
4. DIJASTAZA M. RECTUS ABDOMINIS	7
4.1. Anatomija trbušne muskulature	8
4.2. Rizični čimbenici	9
4.3. Dijagnostika	10
5. UROGENITALNE DISFUNKCIJE	12
5.1. Anatomija mišića zdjeličnog dna	12
5.2. Urinarna inkontinencija	13
5.3. Fekalna inkontinencija	13
6. FIZIOTERAPIJSKA INTERVENCIJA NAKON CARSKOG REZA I VAGINALNOG POROĐAJA	15
6.1. Fizioterapijska procjena roditelje nakon carskog reza ili vaginalnog porođaja	15
6.2. Pozicioniranje u krevetu i edukacija roditelje o okretanju i ustajanju nakon carskog reza	16
6.3. Vježbe disanja	17
6.4. Vježbe cirkulacije	18
6.5. Vježbe za jačanje abdominalne muskulature	22
6.6. Vježbe za jačanje mišića zdjeličnog dna/ Keglove vježbe	24
6.7. Vježbe za jačanje gornjih i donjih ekstremiteta	26
7. ZAKLJUČAK	29

8. LITERATURA	30
9. PRILOZI	33

1. UVOD

Porod je čin koji se definira istiskivanjem fetusa i ostalih porodnih produkata začeca. Rodilja se može poroditi vaginalnim putem te carskim rezom. Vaginalni porod se sastoji od četiri porođajna doba dok je carski rez operacija kojom se otvara prednji dio trbušne stijenke i maternica gdje dolazi do rođenja djeteta (Dražančić, 1999; Filipec i Jadanec, 2017; Habek, 2017; Habek, 2009).

Nakon porođaja postoji velika mogućnost za nastanak komplikacija. U komplikacije nakon porođaja ubrajamo komplikacije za vrijeme trajanja babinja i komplikacije koje ostaju kao posljedica porođajne traume. Postoji velik broj komplikacija, ali najčešće koje se javljaju u rodilja su urogenitalne disfunkcije poput urinarne i fekalne inkontinencije te pojava dijastaze *m. rectus abdominis*. Dijastaza *m. rectus abdominis* jest razdvajanje ravnog trbušnog mišića po sredini *lineae albae*. Urinarna inkontinencija je stanje nekontroliranog pražnjenja mjehura, dok je fekalna inkontinencija gubitak voljne kontrole pražnjenja crijeva i vjetrova (Filipec i Jadanec, 2020).

Fizioterapijska intervencija nakon vaginalnog porođaja ili carskog reza sastoji se od fizioterapijske procjene rodilje i određivanje ciljeva koji su u ovom slučaju prevencija urogenitalnih disfunkcija ili dijastaze *m. rectus abdominis*. Ciljanim vježbama, poput vježbi disanja, vježbi cirkulacije i vježbi za jačanje trbušne muskulature i mišića zdjeličnog dna djelujemo na prevenciju navedenih komplikacija.

Cilj ovog rada je kroz pregled literature opisati vaginalni porođaj i carski rez te navesti moguće komplikacije nakon porođaja i fizioterapijsku intervenciju nakon vaginalnog poroda i nakon carskog reza.

2. PORODAJ

Porodaj u terminu se definira kao istiskivanje fetusa i preostalih produkata začeća u vremenskom razdoblju 37. do 42. tjedna trudnoće. Rađanje djeteta ovisi o veličini i stavu djeteta, snazi i ispravnosti trudova te o području zdjelice, odnosno zdjelici i pripadajućim tkivima i mišićima (Dražančić, 1999; Filipec i Jadanec, 2017; Habek, 2017).

U faktore poroda ubrajamo dijete i posteljicu koji zajedno čine porodni objekt, porodni kanal te takozvane porodne snage ili trudove. Porodni kanal sastoji se od dva dijela: koštanog dijela kojeg čini sama zdjelica te mekanog dijela kojeg čine okolni mišići (Dražančić, 1999).

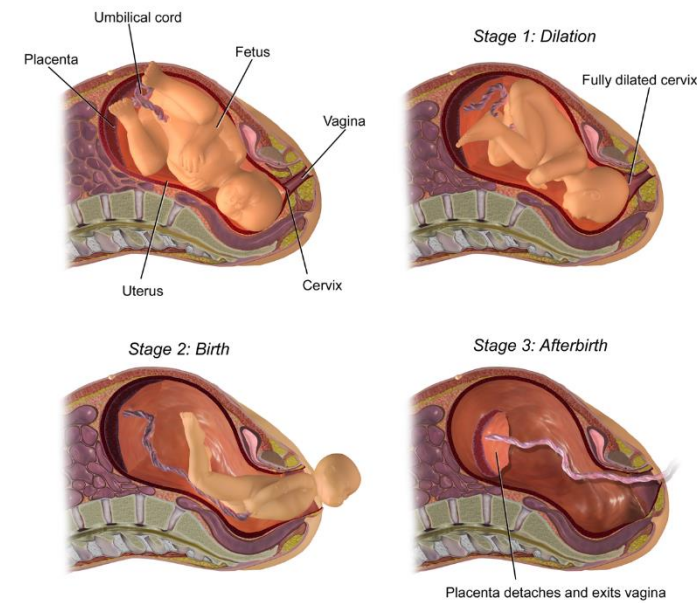
2.1. Mehanizam vaginalnog porođaja

Porodaj se sastoji od četiri porođajna doba. Prvo porođajno doba traje od početka trudova do potpuno otvorenog ušća maternice, tj. cerviksa do 10 centimetara. Ovo doba dijeli se u dvije faze: latentnu i aktivnu fazu. Latentna faza traje od pojave prvih trudova do ušća maternice otvorenog 3 do 4 centimetra te u ovoj fazi nestaje vrat maternice. Tijekom aktivne faze, glava djeteta ulazi u zdjelicu, a kontrakcije su vrlo bolne i učestale. Porođajni trudovi, lat. *dolores parturientum*, su pravilne kontrakcije maternice koje se javljaju svakih 10 minuta i traju 2-3 minute te uzrokuju otvaranje ušća maternice (Benzon, 2018).

Drugo porođajno doba ili doba izгона traje od potpuno otvorenog ušća maternice do izгона djeteta i najčešće traje do 2 sata. Trudovi u ovom dobu su pravi trudovi, lat. *dolores ad partum sic dicti*, koji se javljaju svake 2 do 3 minute, te potresni trudovi, lat. *dolores conqansantes*, koji se javljaju u trenutku izlaza glave djeteta. Kretnje djetetove glavice koje se događaju tijekom prolaza kroz porođajni kanal su fleksija, unutarnja rotacija, ekstenzija te vanjska rotacija (Benzon, 2018).

Treće porođajno doba započinje rođenjem djeteta, a završava izbacivanjem posteljice. U ovom dobu javljaju se trudovi za izbacivanje posteljice, lat. *dolores ad partum secundinarum*, izbacivanje same posteljice traje do pola sata, a prosječan gubitak krvi tijekom izbacivanja je i do pola litre (Benzon, 2018).

Četvrto porođajno doba počinje neposredno nakon izbacivanja posteljice i traje 2 sata te nakon toga počinje razdoblje koje nazivamo babinje (Habek, 2017).



Slika 1. Porodaj djeteta

Izvor: <https://core.ac.uk/download/pdf/198102232.pdf>

2.2. Carski rez

Carski rez, lat. *sectio caesarea*, jest operacija kojom se porodaj obavlja otvaranjem prednje trbušne stijenke (laparotomije) i maternice (histerotomije) nakon čega slijedi ekstrakcija djeteta i posteljice, te zatim šivanje maternice i prednje trbušne stijenke. To je jedna od najstarijih operacija iz područja abdominalne kirurgije i danas najčešća operacija u porodništvu (Habek, 2009).

Indikacije za carski rez dijele se na apsolutne i relativne, te s obzirom na indikacije razlikujemo primarni carski rez koji može biti elektivni (npr. poprječni položaj bez početka trudova) i hitni (npr. krvareća *placenta praevia* s fetalnom hipoksijom), te sekundarni carski rez (Filipec i Jadanec, 2017). Primarni carski rez izvodi se odmah, bez pokušaja vaginalnog porođaja, a sekundarni carski rez se izvodi nakon postavljanja indikacija tijekom pokušaja vaginalnog porođaja (Habek, 2009). Osim primarnog i sekundarnog, postoji i ponovljeni carski rez na koji se odlučuje prema postojećim indikacijama nakon prethodnog carskog reza (Filipec i Jadanec, 2017).

Apsolutne indikacije za carski rez su stanja prilikom kojih je nemoguće poroditi majku vaginalno ili je ugrožen život majke ili njenog djeteta.

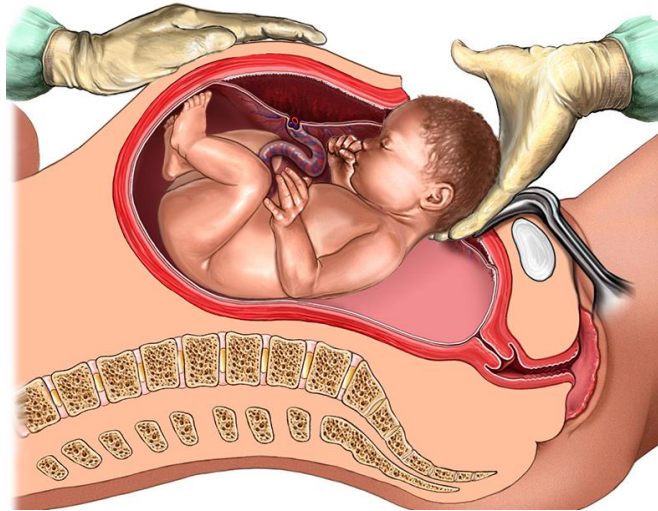
Apsolutne indikacije (Antolović, 2019):

- *placenta praevia* (nisko nasjela posteljica)
- abrupcija posteljice
- sužena zdjelice trećeg i četvrtog stupanja (duljina *conjugate vera* je manja od 6 cm)
- fetopelvina disproporcija (nemogućnost vaginalnog porođaja zbog velikog djeteta i/ili sužene zdjelice)
- prijeteća i započeta fetalna patnja
- poprečni položaj djeteta
- smrt majke
- prijeteća ruptura maternice
- zdjelični tumori

Relativne indikacije za carski rez su stanja pri kojima je vaginalni porođaj moguć, ali se ipak preporuča carski rez kako bi se izbjegle dodatne komplikacije vaginalnog porođaja.

Relativne indikacije (Antolović, 2019):

- prethodni carski rez i operacije na maternici
- distocija
- preeklampsija i eklampsija
- fetalne anomalije koje sprječavaju vaginalni porođaj
- stav zatkom (kada dijete najprije ulazi u porođajni kanal nogama, a ne glavicom) i veliko dijete
- stav zatkom i veliko dijete
- stav zatkom i prijevremeni porođaj od 28. do 36. tjedna trudnoće
- stav zatkom prvog blizanca
- produljeni porođaj



Slika 2. Prikaz porođaja carskim rezom

Izvor: <https://hiehelpcenter.org/medical/prevention/c-section-delivery/>

3. KOMPLIKACIJE NAKON POROĐAJA

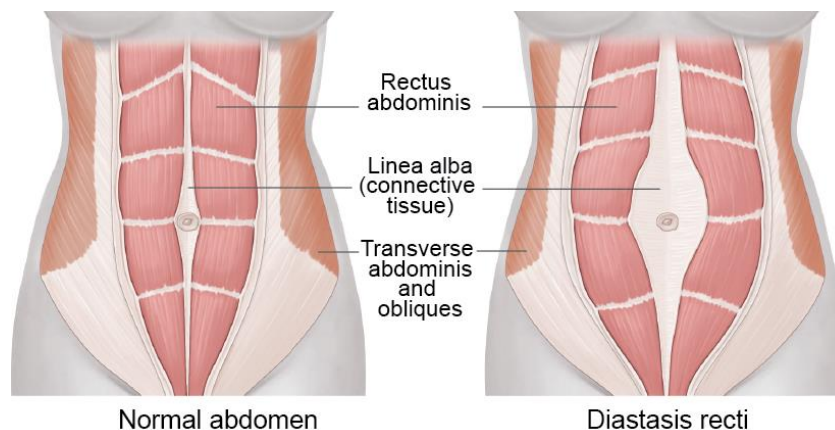
U komplikacije nakon porođaja spadaju komplikacije za vrijeme trajanja babinja i komplikacije koje ostaju kao posljedica porođajne traume. Porođajne traume odnose se na fizičku traumu djeteta i majke tijekom porođaja. Moguće su i psihofizičke traume majke koje nastaju kao posljedica tlačnih i vlačnih sila tijekom porođaja, a sile izravno i neizravno djeluju na koštana i meka tkiva djetetovog i majčinog organizma.

Period babinja traje šest tjedana, a započinje odmah nakon porođaja. Tijekom tog perioda dolazi do involucije maternice, odnosno vraćanje maternice u prvotni oblik, događaju se hormonalne promjene u tijelu majke te započinje laktacija (Dražančić, 1999; Filipec i Jadanec, 2017; Petrović i Bilić, 2008). Za vrijeme babinja dolazi do raznih komplikacija. Jedna od češćih komplikacija jest zaostajanje dijelova posteljice što dovodi do krvarenja tijekom babinja. Do stalnog krvarenja dolazi zbog toga što dio posteljice vezan uz maternicu ne dopušta zatvaranje krvnih žila. Osim krvarenja, česta komplikacija su i razne infekcije genitalnog trakta. Infekcija može biti lokalizirana ili se može širiti, a neki od uzročnika infekcija su stafilokoki, streptokoki i E. coli. Venska tromboembolija za vrijeme babinja je rijetka komplikacija, ali ipak vodeći uzrok smrti za vrijeme trudnoće i babinja. Nastaje kada dođe do upale stijenke krvne žile zbog infekcije i stvaranja krvnog ugruška. Faktori rizika za tromboemboliju su sklonost trombozi, debljina i carski rez. Upala dojke ili mastitis puerperalis najčešća je upala i uzročnik joj je stafilokok. Javlja se oteklina i bol dojke, crvenilo u području dojke te dolazi do povećanja tjelesne temperature (Gaćina, Čaržavec, Stančić i Pejša, 2006).

Uz sve navedene komplikacije u periodu babinja, jedne od najčešćih komplikacija su razne urogenitalne disfunkcije poput urinarne i fekalne inkontinencije te razdvajanja ravnog trbušnog mišića po sredini lineae albae, odnosno pojave dijastaze *m. rectus abdominis*. Navedene komplikacije objasniti će se detaljnije kroz rad.

4. DIJASTAZA M. RECTUS ABDOMINIS

Dijastaza ravnog trbušnog mišića je razdvajanje ravnog trbušnog mišića po sredini *linee albe*, a nastaje kao posljedica stanja koja ju oslabljuju. Smještena od mačolikog nastavka prsne kosti do pubičnog ligamenta, *linea alba* ima važnu ulogu pri održavanju stabilnosti trbušnog zida. Njena napetost je regulirana piramidnim mišićima smještenim iznad pubične kosti ispred ravnog trbušnog mišića. Postoje tri različite zone *linee albe* sa različito postavljenim vlaknima. Od ventralne strane prema dorzalnoj poredane su *lamina fibrae obliquae*, *lamina fibrae transversae* i *lamina fibrae irregularium*. Poprečna vlakna suprotstavljaju se intraabdominalnom tlaku, dok kosa vlakna sudjeluju uglavnom pri pokretima trupa. U građi vlakana *linee albe* postoje razlike temeljene na spolu osobe. Kod ženskog spola, u usporedbi sa brojem kosih vlakana, broj poprečnih vlakana ispod razine pupka je znatno veći. Također ispod razine pupka, može se primijetiti i smanjena debljina te povećana širina *linee albe*. Ove morfološke razlike u spolovima potencijalno ukazuju na vrstu prilagodbe na povećanje intraabdominalnog tlaka pri trudnoći. Tijekom razdoblja trudnoće, širenjem maternice, mijenja se oblik trbuha te se povećava lumbalna lordoza kralježnice. Upravo to rezultira nastankom razmaka u području *linee albe*. Sa funkcionalnog gledišta, to se manifestira redukcijom snage ravnog trbušnog mišića te raznim poteškoćama (Michalska, Wojciech, Wolder, Pogorzelska, Kaczmarczyk, 2018).



Slika 3. Prikaz dijastaze *m. rectus abdominis* (desno)

Izvor: <https://www.estetika-milosevic.si/abdominoplastika/>

4.1. Anatomija trbušne muskulature

Prednja i postranična stijenka trbušne šupljine građena je od četiri mišića. U prednjoj središnjoj liniji nalazi se ravni trbušni mišić, lat. *m. rectus abdominis*. Ovom mišiću polazište je sa vanjske strane hrskavice od petog do sedmog rebra, a hvatište mu je preponska simfiza, *symphysis pubica*, a sam mišić je razdvojen s tri do četiri tetivne intersekcije koje oblikuju “paket od šest pločica” kod ispravnog vježbanja. Mišić je obavijen čvrstim ovojnicama čiji su listovi srasli u sredini abdominalne regije te tvore bijelu vezivnu prugu pod nazivom *linea alba*. Ravni trbušni mišić sudjeluje pregibanju trupa i lateralno te abdominalnom disanju (Keros, Pećina i Ivančić- Košuta, 1999).

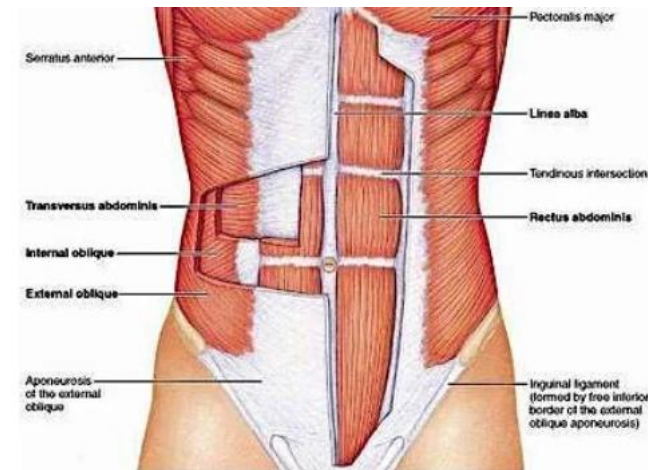
Lateralno od *m. rectus abdominis*, sa svake strane smješten je vanjski kosi trbušni mišić, lat. *m. obliquus externus abdominis*. Ovaj mišić polazi sa donjih sedam rebra (od petog do dvanaestog rebra), njihova vlakna usmjerena su naprijed te prema dolje i završavaju aponeurozom koja se povezuje na ravni trbušni mišić, a veže se i za bočni greben zdjelice. Funkcija ovog mišića jest pregibanja trupa naprijed i u stranu te u lateralnoj rotaciji gornjeg dijela trupa. On je jedan od elementa kose i poprečne trbušne mreže i tvori funkcionalnu jedinicu s mišićima suprotne strane, kao i s *m. obliqui interni* i *m. transversus abdominis* (Marušić, Bobinac i Katavić, 2013).

Unutarnji kosi mišić, lat. *m. obliquus internus abdominis*, polazi straga s bočnog grebena, s leđne fascije i preponske sveze. Hvatište mu je na zadnja tri rebra (od desetog do dvanaestog rebra), a završava i aponeurozom koja je priključena ovojnici ravnog trbušnog mišića. *M. obliquus internus abdominis* projicira se odozdo i lateralno prema medijalno i gore, poput *m. obliquus externus abdominis* sudjeluje u kosoj i poprečnoj mišićnoj trbušnoj mreži, pomaže pokrete pregibanja prema naprijed i lateralno, te lateralnu rotaciju gornjeg dijela trupa (Keros, Pećina i Ivančić- Košuta, 1999).

Poprečni trbušni mišić, lat. *m. transversus abdominis*, nalazi se ispod kosih trbušnih mišića, a polazište mu je s cijelog donjeg otvora prsnog koša, leđne fascije i bočnog grebena zdjelice. Njegovi su mišićni snopovi usmjereni poprečno te se aponeurozom s ovojkom ravnog trbušnog mišića. Ovaj mišić djeluje kao konstriktor, što dovodi do povećanja intraabdominalnog tlaka te pomaže pri jakom izdisaju (Keros, Pećina i Ivančić- Košuta, 1999).

Tonička aktivnost trbušnih mišića omogućuje potporu te zaštitu visceralnih organa. Od iznimne su važnosti za održavanje pravilne posture, uključujući stabilizaciju zdjelice i

lumbalnog dijela kralježnice. Naglim skraćivanjem njihovih vlakana, povećava se intraabdominalni tlak te su time omogućeni procesi poput kašljanja, smijanja, pražnjenja mokraće i stolice ili rađanja. Trbušni mišići također imaju ulogu fleksije, laterofleksije i rotacije trupa te podrške procesu disanja. Antagonističkim djelovanjem trbušnih i leđnih mišića omogućuje se uspravan stav trupa, odnosno, održavanje ravnoteže (Michalska, Wojciech, Wolder, Pogorzelska, Kaczmarczyk, 2018).



Slika 4. Prikaz abdominalne mišićne anatomije

Izvor: <https://www.slideshare.net/rongon28us/anterior->

4.2. Rizični čimbenici

Jedan od češćih rizičnih čimbenika za nastanak dijastaze ravnog trbušnog mišića jest trudnoća. Tijekom trudnoće dolazi do raznih čimbenika koji utječu na nastanak dijastaze, a to su hormonalne promjene, povećanje maternice, prednji zdjelični nagib sa ili bez povećanja lumbalne lordoze te povećan intraabdominalan tlak.

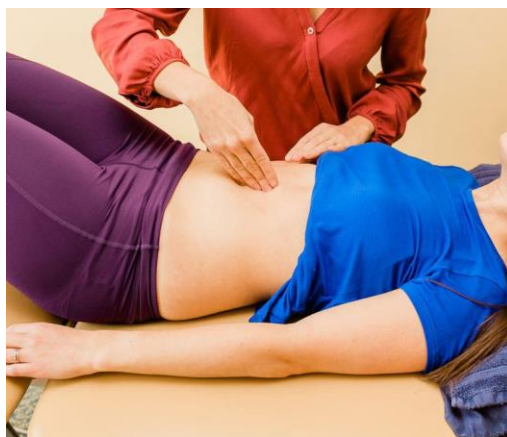Osim trudnoće i pretilost je čimbenik za nastanak dijastaze ravnog trbušnog mišića. Razlog tome je što pretili ljudi imaju veću razinu masnog tkiva u trbušnoj šupljini, a to rezultira povećanim pritiskom na trbušni zid što posljedično uzrokuje odvajanje od ravnog trbušnog mišića u području *linea alba*. Uz navedeno, pretilost se često događa usporedno s gubitkom mišićne mase, stoga pretili ljudi općenito imaju slabe trbušne mišiće, što može pripomoći nastanku dijastaze ravnog trbušnog mišića.

Ostali rizični čimbenici mogu biti carski rez, fetalna makrosomija, više trudnoća, kongenitalni defekti pri strukturi kolagena, operacijski zahvati u području abdomena te dijabetes (Li-Na, Ye-Chung, Yan-Lan, Ya-Wen, Xue-Qin, Zhong-Qiu, Hong-bo, 2021).

4.3. Dijagnostika

Dijagnostika dijastaze ravnog trbušnog mišića započinje anamnezom, a obuhvaća i fizikalni pregled te radiološku dijagnostiku koja se koristi pri određivanju stupnja ovog stanja. Pacijenti se često prijave za pregled zbog izbočenja u gornjem dijelu trbuha za koje se sumnja da je u pitanju hernija. Pri stojećem položaju, kod većine pacijenata neće biti moguće uočiti dijastazu iako kod težih slučajeva može biti vidljiv zaobljen trbuh (Tung i Towfgh, 2021).

Test na DMRA (dijastazu *m. rectus abdominis*) se izvodi tako da roditelj leži u supiniranom položaju sa rukama uz tijelo, te podiže glavu, vrat i ramena od podloge. U tom položaju fizioterapeut palpira jagodicama kažiprsta i srednjaka razmak između medijalnih rubova *m. rectus abdominis*. Ukoliko je razmak između *m. rectus abdominis* do 2 cm govori se o urednoj DMRA, zatim o graničnoj DMRA ukoliko je razmak između *m. rectus abdominis* 2 cm, te o patološkoj DMRA ukoliko je razmak između *m. rectus abdominis* veći od 2 cm. Također, u tom se području može pojaviti i glatka izbočina, što ukazuje na herniju. U slučaju žena koje imaju dijastazu zbog prethodne trudnoće, dijastaza se često pojavljuje u području oko pupka te u području donjeg dijela abdomena (Filipec i Karoly Sopina, 2014).



Slika 5. Prikaz testa za DMRA

Izvor: <https://dsphysio.com/womens-health/diastasis-recti/>

Manje dijastaze teško se dijagnosticiraju isključivo fizikalnim pregledom. U takvim slučajevima potrebno je u pregled uključiti i radiološku dijagnostiku koja može uključivati dijagnostički ultrazvuk, kompjuteriziranu tomografiju ili magnetnu rezonancu. Pri evaluaciji dijastaze ravnog trbušnog mišića znatno pomaže radiološka dijagnostika. Ultrazvuk je pritom najdostupnija i najjeftinija radiološka metoda, a provodi se dok se pacijent nalazi u supiniranom položaju. Kompjuterizirana tomografija vrlo je korisna metoda pri dijagnosticiranju hernijacija. Obje metode pružaju korisne informacije o širini između dva ravna trbušna mišića u području lineae albe, što pomaže pri planiranju potencijalnog operativnog zahvata (Tung i Towfgh, 2021).

5. UROGENITALNE DISFUNKCIJE

Trudnoća je uzrok fiziološke i anatomske promjene urinarnog i gastrointestinalnog sustava. Promjene tijekom trudnoće utječu na funkciju navedenih sustava i uzrokuju razvoj urinarne i fekalne inkontinencije koje su detaljnije opisane u radu. Osim urinarne i fekalne inkontinencije, mogući su i urogenitalni prolaps te seksualna disfunkcija koji se javljaju i kao moguće komplikacije nakon poroda (Filipec i Jadanec, 2020).

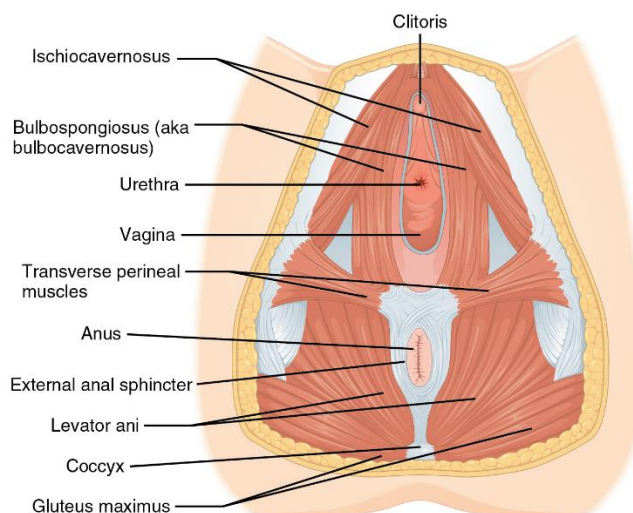
5.1. Anatomija mišića zdjeličnog dna

Uloga muskulature zdjeličnog dna jest potpora zdjelice. Muskulatura zdjeličnog dna, koštani dijelovi zdjelice, endopelvična fascija, široke maternične sveze, urogenitalna dijafragma, zdjelična dijafragma i međica omogućuju normalan anatomski odnos u području zdjelice (Orešković, 2006) Dno zdjelice sastoji se od urogenitalne dijafragme, zdjelične dijafragme i endopelvične fascije.

Urogenitalna dijafragma, lat. *diaphragma urogenitale*, zatvara prednji dio dna male zdjelice i trokutastog je oblika, debljine desetak centimetara. Kroz urogenitalnu dijafragmu prolaze donji dijelovi mokraćne cijevi i rodnice te zatvara urogenitalni hijatus levatornih mišića (Bošnjak, 2020). U najdubljem mišićju zdjeličnog dna smješteni su *mm. transversus perinei profundus*, *m. sphincter urethrae externus* koji se nalazi u sredini i na površini se nalaze tri parna mišića: *m. transversus perinei superficialis*, *m. bulbospongiosus* i *m. ischiovacernosus* (Sercshorn, 2004).

Zdjelična dijafragma, lat. *diaphragma pelvis*, zatvara stražnji dio donjeg otvora male zdjelice. Mišići koji su smješteni u zdjeličnoj pregradi jesu *m. levator ani*, *m. sphincter ani externus* i *m. coccygeus* (Jalšovec, 2018).

Endopelvična fascija građena je od sakrouterinih ligamenata, pubocervikalne fascije i rektovaginalne fascije. Važna je u održavanju potrebitih anatomskih odnosa organa u području zdjeličnog dna. Osim toga, endopelvična fascija važna je za mobilnost zdjeličnog dna te štiti i okružuje visceralne živce, krvne žile i limfne žile i tkiva u zdjelici (Nedeljko, 2022).



Slika 6. Prikaz anatomije mišića zdjeličnog dna

Izvor: <https://www.mypfm.com/post/your-pelvic-floor-muscles>

5.2. Urinarna inkontinencija

Urinarna inkontinencija je stanje nekontroliranog pražnjenja mokraćnog mjehura. Nekontrolirano pražnjenje mjehura može se dogoditi tijekom kihanja, kašljanja ili napora prilikom aktivnosti. Kvaliteta života žena sa urinarnom inkontinencijom značajno je narušena jer utječe na fizičke, socijalne i emocionalne funkcije (Filipec i Jadanec, 2020). Najčešća inkontinencija koja se javlja tijekom trudnoće je statička. Može se javiti u drugom i trećem tromjesečju trudnoće te tri mjeseca nakon poroda jer se tijekom trudnoće i nakon porođaja događaju razne promjene na genitalnom traktu i zbog toga mišići zdjeličnog dna gube snagu. Povećanje tjelesne težine kod trudnica dovodi do povećanog opterećenja na mišiće zdjeličnog dna, smanjenja protoka krvi i inervacije mjehura i uretre. Također, spuštanje fetusa u trećem tromjesečju uzrokuje iritabilnost mokraćnog mjehura (Orešković, 2006).

5.3. Fekalna inkontinencija

Fekalna inkontinencija je označava gubitak voljne kontrole istjecanja stolice, tekućine ili vjetrova. Težina fekalne inkontinencije varira između blage (nemogućnost zadržavanja vjetrova) i teške (nemogućnost kontroliranja istjecanja tekućine i tvrde stolice) (Finderle, Haramina i Cecarko- Vidović, 2020). Fekalnu inkontinenciju dijelimo na kompletnu i

parcijalnu. Kompletna fekalna inkontinencija označava potpunu nemogućnost kontrole tvrde stolice, dok parcijalna označuje nemogućnost zadržavanja tekuće stolice i vjetrova.

Fekalna inkontinencija nastaje zbog opstetričke traume, ozljede analnog sfinktera i pudenalnog živca. Ozljede najčešće nastaju prilikom vaginalnog poroda (2,5%), kod žena koje su prvi put rodile, roditelja s povećanom tjelesnom težinom, porođaja pomoću vakuuma i forcepsa (Nedeljko, 2022).

6. FIZIOTERAPIJSKA INTERVENCIJA NAKON CARSKOG REZA I VAGINALNOG POROĐAJA

Glavni cilj fizioterapijske intervencije nakon carskog reza ili vaginalnog porođaja jest prevencija mogućih komplikacija koje mogu nastati, a to su već prikazane urogenitalne disfunkcije te dijastaza *m. rectus abdominis*. Ciljanim vježbama na određene mišićne skupine djelujemo na prevenciju tih komplikacija (Završki, 2016).

Rodiljama koje su rodile carskim rezom oporavak je drugačiji u odnosu na roditelje koje su rodile vaginalnim putem. Rodilje nakon carskog reza trebaju vježbati od prvog dana, a individualne vježbe sa fizioterapeutom imaju već 12 sati od carskog reza. Cilj vježbanja jest brzi oporavak roditelje i vraćanje mišićnog tonusa (Milković, 2019).

Fizioterapijska intervencija obuhvaća što raniju vertikalizaciju i osposobljavanje roditelje za aktivnosti iz svakodnevnog života. Potrebno je motivirati i educirati roditelju da što prije ustane iz kreveta i skupi snagu kako bi što prije mogla obavljati svoju dužnost majke. Fizioterapija obuhvaća vježbe disanja, vježbe cirkulacije, edukaciju roditelje o pozicioniranju u krevetu te okretanju i ustajanju, vježbe za jačanje abdominalne i leđne muskulature, vježbe za mišiće zdjelice dna te vježbe za jačanje mišića gornjih i donjih ekstremiteta (Završki, 2016).

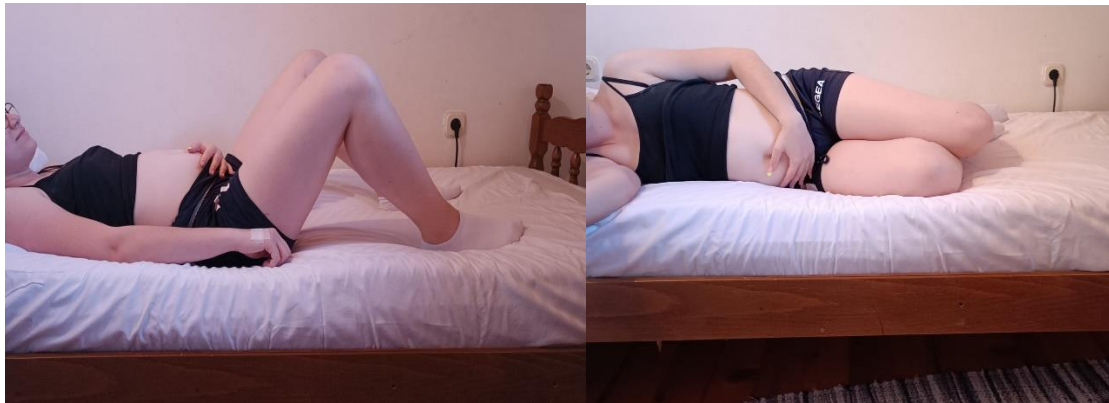6.1. Fizioterapijska procjena roditelje nakon carskog reza ili vaginalnog porođaja

Fizioterapijska procjena podrazumijeva uzimanje detaljne opće i ginekološke anamneze, te subjektivnu i objektivnu procjenu. Ginekološkom anamnezom otkrivaju se podaci o reproduktivnom sustavu, trudnoći i porođajima, te ginekološkim i abdominalnim operacijama (Filipec i Jadanec, 2017).

Tijekom procjene bitno je i ustanoviti moguće komplikacije nastale tijekom trudnoće te ograničenja i kontraindikacije za vježbanje. Najčešće kontraindikacije za vježbanje su febrilna stanja, loše opće stanje i obilna krvarenja (Milković, 2019).

6.2. Pozicioniranje u krevetu i edukacija roditelja o okretanju i ustajanju nakon carskog reza

Nakon carskog reza roditelja ustaje iz kreveta odmah prvi dan. Pravilna edukacija roditelja služi za smanjenje bola u području reza. Ustajanje iz kreveta započinje pravilnim okretanjem i postavljanje u sjedeći položaj. Prilikom ustajanja, roditelja najprije treba obuhvatiti rez, flectirati noge i okrenuti se na bok. Nakon okretanja na bok, roditelja se oslanja na lakat donje ruke i postavi se u sjedeći položaj i spušta prvo jednu nogu, a zatim drugu (slika 8. i slika 9.). Tijekom sjedenja na krevetu roditelja obuhvaća rez s obje ruke i kada odluči ustati udahne te prilikom ustajanja izdahne (slika 10.). Hodanje se odvija na način da terapeut hoda uz roditelju, a vraćanje u krevet ide obratnim redoslijedom od ustajanja (slika 11.) (Radišić, 2014).



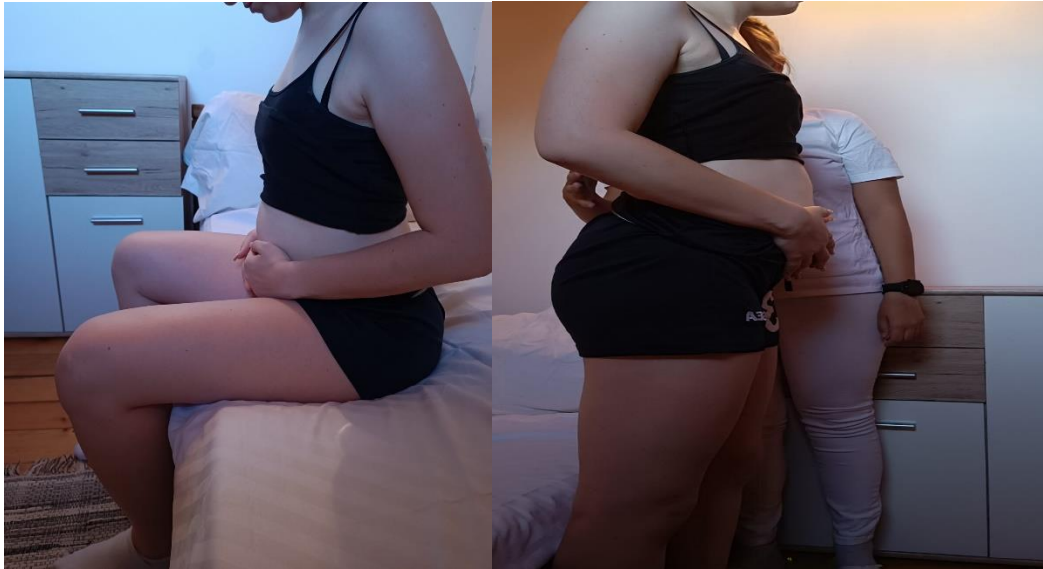Slika 7. Prikaz okretanja roditelja na bok

Izvor: Andrašec, 2022.



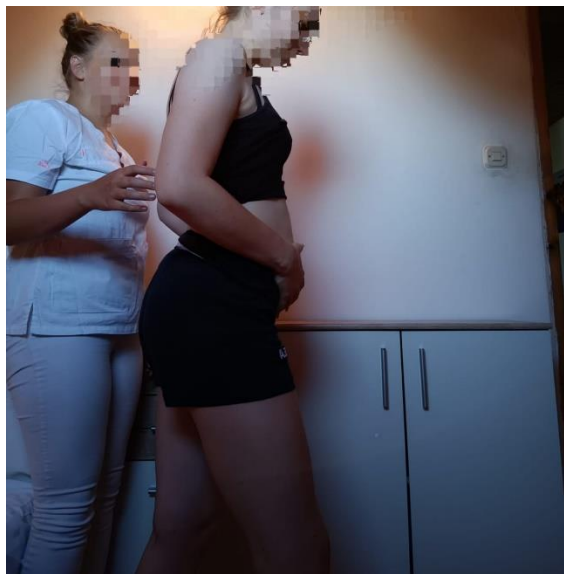Slika 8. Prikaz roditelja u sjedećem položaju

Izvor: Andrašec, 2022.



Slika 9. Ustajanje roditelje iz kreveta

Izvor: Andrašec, 2022.



Slika 10. Hod uz pratnju fizioterapeuta

Izvor: Andrašec, 2022.

6.3. Vježbe disanja

Glavna značajka vježbi disanja jest edukacija roditelje o načinu disanja te kojim dijelom pluća treba disati. Važno je da roditelja nauči kontrolirati svoje disanje kako bi uvježbano disanje

primjenjivala u aktivnostima iz svakodnevnog života. Cilj vježbi disanja jest poboljšanje plućne ventilacije, povećanje pokretljivosti prsnog koša, smanjiti potrošnju energije i prevenirati upalu pluća.

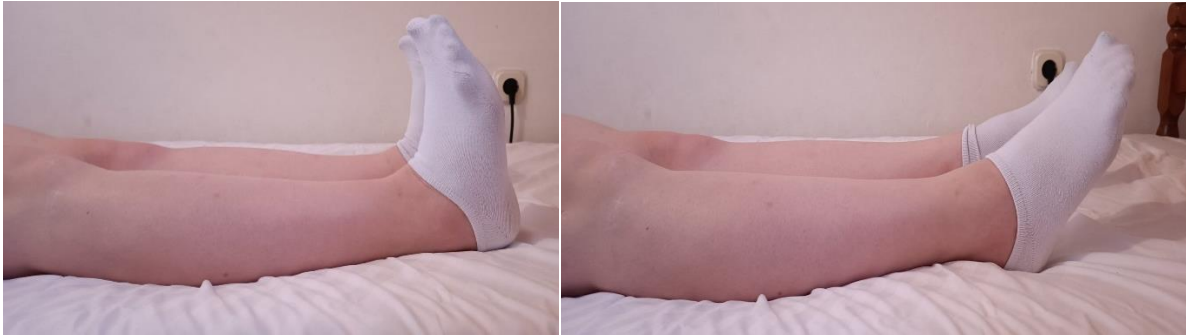Većina žena nakon porođaja ima problema sa nestabilnošću i slabosti mišića trupa, lošim disanjem i aktivacijom dijafragme te napetim, preaktivnim i/ili slabim mišićima zdjeličnog dna. Navedene značajke dovode do loše posture roditelje, disfunkciju tijela i bolova. Funkcija respiratornih mišića i smanjenje napetosti poboljšava se dijafragmalnim disanjem (Sambolec, 2021). Dijafragmalno disanje je primarni pokret rebara koja se šire sprijeda, sa strane i nazad, za 360 stupnjeva. Disanje se vježba u svim položajima i cilj je postići dobru aktivaciju i mobilizaciju svih malih zglobova kako bi širenje prsnog koša bilo optimalno. Učenjem pravilnog disanja roditelja postiže pravilnu aktivaciju i relaksaciju mišića trupa i zdjeličnog dna, opušta se bol u vratu i ramenima te se povećava opseg pokreta cijelog prsnog koša i omogućava se disanje „punim plućima“. Jedna od tehnika dijafragmalnog disanja jest da se roditelja nalazi u sjedećem položaju, ruke se nalaze na donjem dijelu rebara. Vježba se izvodi na način da roditelja udahne na nos, spušta dijafragmu te opušta mišiće zdjeličnog dna i rebra širi za 360 stupnjeva, a prilikom produženog izdaha na usta dijafragma i mišići zdjeličnog dna se podižu (Skelin Uglik, Komerički, Benko, 2019).

6.4. Vježbe cirkulacije

Vježbe cirkulacije služe za prevenciju tromboze, tromboembolije, smanjenje boli, edema i osjećaja težine u nogama. Bitna je edukacija trudnice da mirovanje nije pogodno za oporavak jer šteti cirkulaciji. Preporučuje se što ranije krenuti vježbama cirkulacije uz što češće dizanje iz kreveta i hodanje (Radišić, 2014).

Primjeri vježbi cirkulacije za donje ekstremitete:

1. Rodilja leži u supiniranom položaju na krevetu. Noge se nalaze u potpunoj ekstenziji. Vježba se izvodi na način da roditelja zateže i opušta stopala.



Slika 11. Prikaz vježbe za cirkulaciju donjih ekstremiteta

Izvor: Andrašec, 2022.

2. Rodilja leži u supiniranom položaju. Noge su u potpunoj ekstenziji. Vježbu izvodi na način da naizmjenično radi fleksiju i ekstenziju nožnih prstiju.



Slika 12. Prikaz vježbe fleksije/ ekstenzije nožnih prstiju

Izvor: Andrašec, 2022.

3. Rodilja leži u supiniraom položaju, noge su u potpunoj ekstenziji i malo razmaknute. Vježba se izvodi na način da roditelj kruži stopalima u jednu stranu, zatim u drugu.



Slika 13. Prikaz vježbe kruženja stopalima

Izvor: Andrašec, 2022.

4. Rodilja je u supiniranom položaju, noge su flektirane u koljenima, a stopala su na podlozi. Vježba se izvodi na način da roditelja odigne stražnjicu od kreveta, zadrži 5 sekundi i zatim opusti mišiće i vrati se u početan položaj.



Slika 14. Prikaz vježbe dizanja stražnjice od podloge

Izvor: Andrašec, 2022.

Vježbe cirkulacije za gornje ekstremitete:

1. Rodilja je u polusjedećem položaju. Ruke su uz tijelo, a noge su u potpunoj ekstenziji. Vježba se izvodi na način da podiže ruke iznad glave, stisne šake i opusti te vrati ruke u početan položaj.



Slika 15. Vježba podizanja ruku iznad glave

Izvor: Andrašec, 2022.

2. Rodilja se nalazi u polusjedećem položaju. Noge su u potpunoj ekstenziji, a ruke se nalaze uz tijelo. Vježba se izvodi na način da dlanove stavi na vrh ramena i kruži ramenima u jednu, a zatim u drugu stranu.



Slika 16. Prikaz vježbe kruženja

Izvor: Andrašec, 2022.

6.5. Vježbe za jačanje abdominalne muskulature

Ukoliko dođe do komplikacija nakon poroda, odnosno da se pojavi patološka DMRA¹, fizioterapijski pristup usmjeren je na aktivaciju *m. rectus abdominis* i *m. transversus abdominis* dok se ne preporuča aktivacija *mm. oblique externi et interni* zbog mogućeg povećanja DMRA. Nošenje pojasa preporuča se ukoliko je DMRA veća od 2 cm. Pojas omogućuje manje opterećenje na trbušni zid i sprječava nastanak kile. Ukoliko je DMRA manja od 2 cm pojas ne preporuča zbog smanjenja aktivnosti trbušne muskulature i produljenja liječenja dijastaze. Kod patološke DMRA pojas se postavlja ovisno o mjestu; ispod, iznad umbilikusa ili se obuhvaćaju oba mjesta. Rodilju je važno educirati o zaštitnim položajima tijela prilikom okretanja na bok, vertikalizacije i prijenosa opterećenja te izbjegavanju izvođenja rotacija u svakodnevnim aktivnostima (Filipec i Jadanec, 2020).

Vježbe su strogo individualne kod svake rodilje, ovisno je li rodila vaginalnim putem ili carskim rezom. Nakon oporavka i odobrenjem doktora započinje se sa vježbama laganog intenziteta.

Vježbe jačanja abdominalne muskulature:

1. Rodilja se nalazi u supiniranom položaju, koljena su flektirana i stopala su na podlozi. Vježba se izvodi na način da rodilja udahne i spusti dijafragmu, a prilikom izdaha na usta podigne stražnjicu i zadrži nekoliko sekundi te se vrati u početan položaj.



Slika 17. Prikaz prve vježbe

Izvor: Andrašec, 2022.

¹ Dijastaza *m. rectus abdominis*

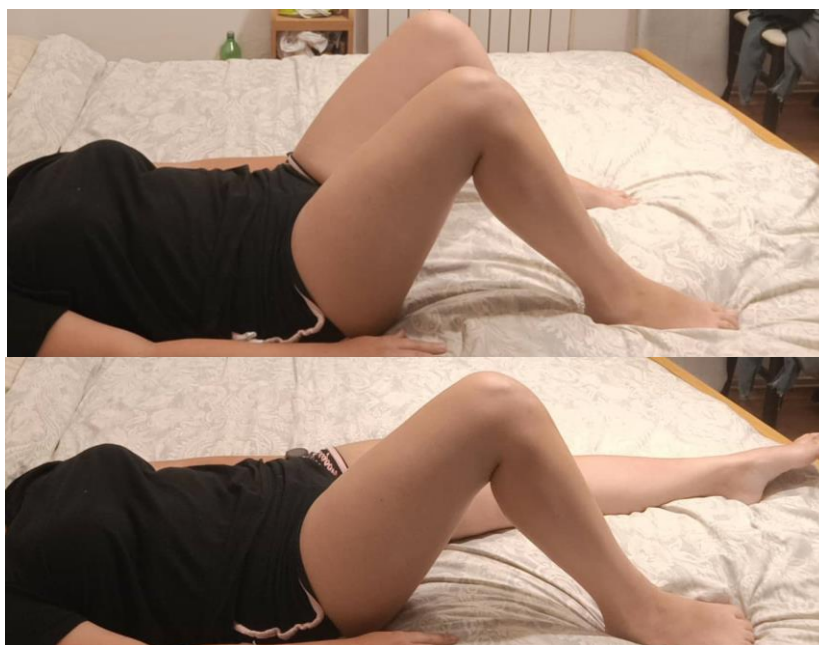2. Rodilja se nalazi u supiniranom položaju, noge su flektirane u koljenu, a stopala su na podlozi. Dlanovi se nalaze na trbuhu. Rodilja radi abdominalno disanje, prilikom udaha se trbuh napuni zrakom, a kod izdisaja trbuh se stisne prema kralješnici.



Slika 18. Prikaz druge vježbe

Izvor: Andrašec, 2022.

3. Rodilja je u supiniranom položaju, noge su flektirane u koljenu, a stopala su na podlozi. Vježba se izvodi na način da duboko udahne i prilikom izdisaja gura petu po podlozi, zatim ponovo udahne i prilikom izdisaja vraća nogu u početni položaj klizeći petom po podlozi.



Slika 19. Prikaz treće vježbe

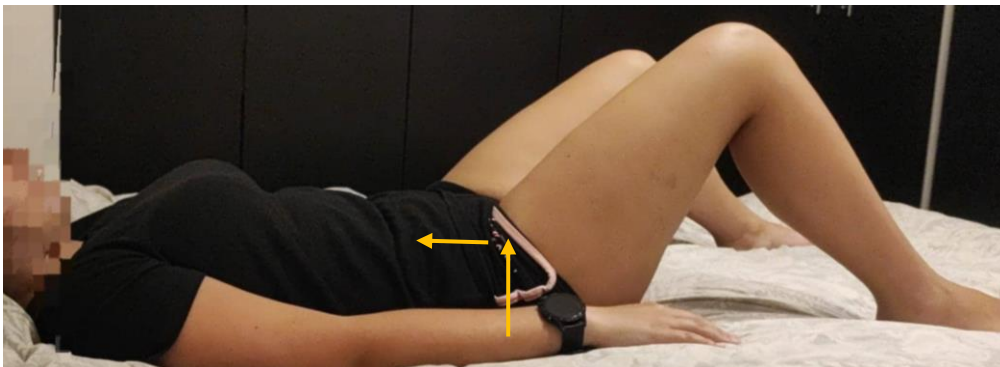
Izvor: Andrašec, 2022.

6.6. Vježbe za jačanje mišića zdjeličnog dna/ Kegelove vježbe

U rehabilitaciji urogenitalne disfunkcije izvodi se trening mišića zdjeličnog dna. Vježbe za jačanje mišića zdjeličnog dna pomažu u uspostavljanju i održavanju snage i funkcije mišića zdjeličnog dna, postizanju svjesnosti i kontrole, pružanju potpore trbušnim i zdjeličnim organima, povećanju protoka krvi u zdjelici te poboljšava kvalitetu života roditelje. Stalnom aktivacijom slabog mišića zdjeličnog dna dolazi do njihovog jačanja i ponovnog učinkovitog rada (Filipec i Jadanec, 2017).

Vježbe za jačanje mišića zdjeličnog dna/ Kegelove vježbe (Filipec i Jadanec, 2020):

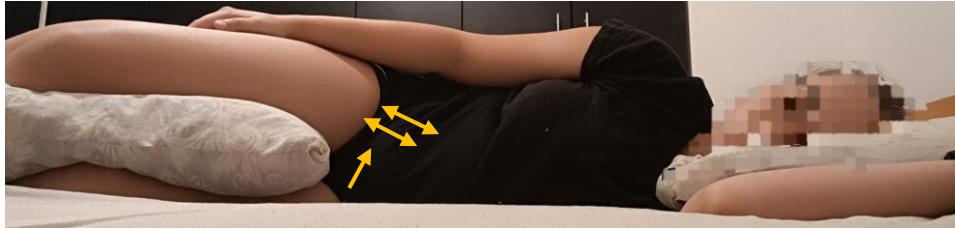
1. Rodilja se nalazi u supiniranom položaju, noge su flektirane u kukovima i koljenima, a stopala su na podlozi. Vježba se izvodi na način da roditelja izvodi kontrakciju i elevaciju uretre, vaginalnog i analnog otvora te zadržava kontrakciju do pet sekundi. Zadržavajući tu kontrakciju izvodi dodatne kontrakcije i elevacije te kratko drži kontrakciju nakon čega slijedi postepena relaksacija kontrahiranih otvora.



Slika 20. Prikaz prve vježbe

Izvor: Andrašec, 2022.

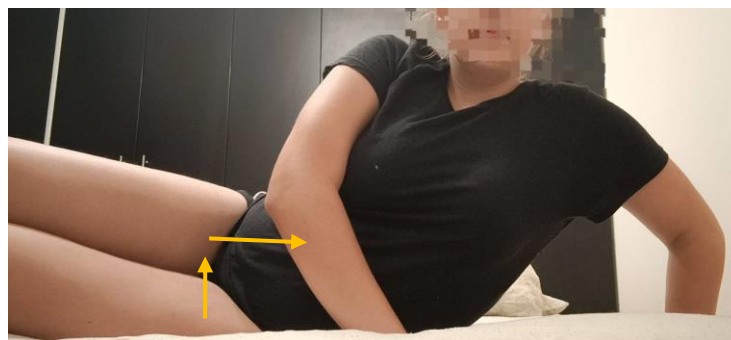
2. Rodilja se nalazi na lijevom boku. Noge su flektirane u kukovima i koljenima, a lijeva ruka na kojoj leži je flektirana u ramenu i laktu, dok je desna ruka oslonjena na bočnu stranu trupa. Vježba se izvodi na način da roditelja izvodi kontrakciju i elevaciju uretre, vaginalnog i analnog otvora zajedno te pojedinačno i naizmjenično. Kontrakcija se zadržava nekoliko sekundi, a zatim se izvodi postepena relaksacija kontrahiranih otvora.



Slika 21. Prikaz druge vježbe

Izvor: Andrašec, 2022.

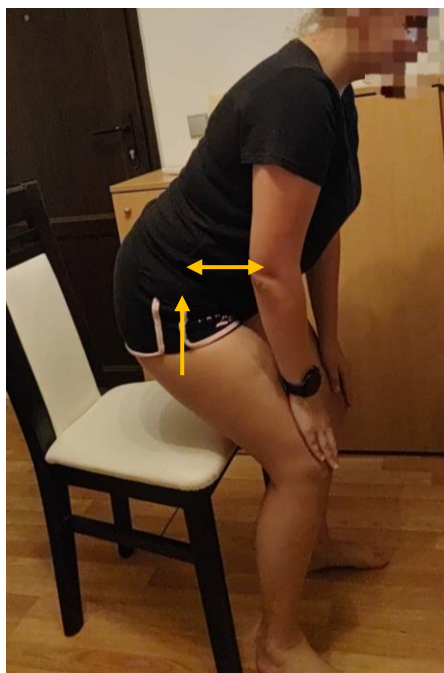3. Rodilja se nalazi na lijevom boku. Noge su flektirane u kukovima i koljenima, a ruke su položene ispred trupa. Vježba se izvodi na način da rodilja izvodi vertikalizaciju u smjeru posjedanja te kontrakciju i elevaciju izlaza uretre te vaginalnog i analnog otvora. Kontrakcija se zadržava dok se u potpunosti ne posjedne te se nakon toga izvodi postepena relaksacija kontrahiranih otvora.



Slika 22. Prikaz treće vježbe

Izvor: Andrašec, 2022.

4. Rodilja se nalazi u sjedećem položaju na stolici s flektiranim nogama u kukovima i koljenima. Ruke su abducirane i ispružene u laktu i dlanovima položene na natkoljenice. Vježba se izvodi na način da rodilja kontrahira i elevira sva tri otvora (vaginalni, uretralni i analni), elevira zdjelicu te se podiže u polusjedeći položaj. Kontrakciju zadržava nekoliko sekundi te spušta zdjelicu na stolicu i relaksira sva tri otvora.



Slika 23. Prikaz četvrte vježbe

Izvor: Andrašec, 2022.

6.7. Vježbe za jačanje gornjih i donjih ekstremiteta

Vježbe za jačanje donjih i gornjih ekstremiteta važne su zbog toga što često nošenje djeteta izaziva stres na leđima i ramenima te kasnije dovodi do bolova u kralješnici. Tjelovježba nakon porođaja pozitivno utječe na majku jer dovodi do bržeg gubitka tjelesne mase, dodatno jača trbušne mišiće, podiže razinu energije, poboljšava kardiovaskularni sustav i sl. (Kruh-Vuk, 2021).

Vježbe za jačanje gornjih i donjih ekstremiteta (Dessardo, 2018):

1. Početni položaj je u stojećem stavu, ruke su na boku. Vježba se izvodi na način da se spuštaju kukovi u pregib dijagonalno nazad, dok se gornji dio trupa spušta u pretklon dijagonalno naprijed. Vježba je za jačanje donjih ekstremiteta.



Slika 24. Prikaz prve vježbe

Izvor: Andrašec, 2022.

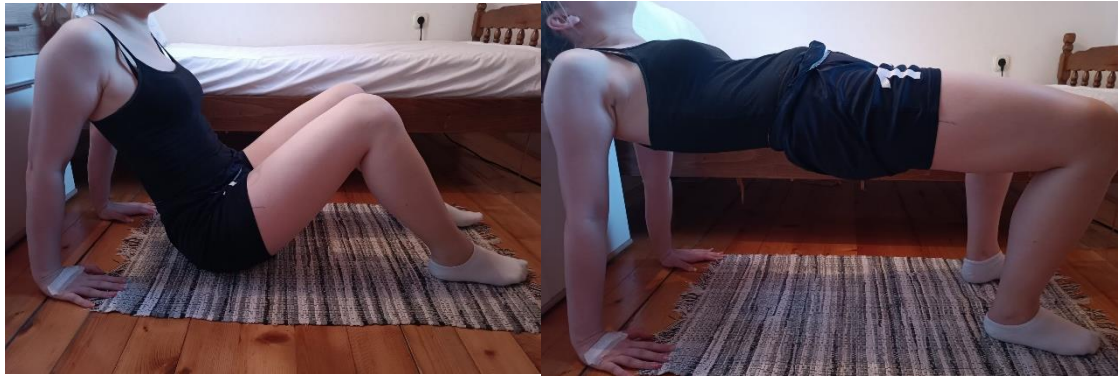2. Noge su flektirane u koljenu i naslonjene na podlogu, ruke su ekstenzirane u laktu i dlanovima na podlozi. Vježba se izvodi na način da se roditelja spušta u sklek, laktovi se flektiraju dijagonalno nazad, a tijekom podizanja se ispružaju u početan položaj. Vježba je za jačanje mišića ramena i ruku.



Slika 25. Prikaz druge vježbe

Izvor: Andrašec, 2022.


3. Početni položaj vježbe je sjedeći na podlozi. Noge su flektirane u kukovima i koljenima, dlanovi rotirani prema naprijed. Vježba se izvodi na način da roditelja podiže kukove. Vježba služi za jačanje leđne muskulature i nogu.



Slika 26. Prikaz treće vježbe

Izvor: Andrašec, 2022.

4. Početni položaj je u bočnom položaju na podlozi. Noge su flektirane u koljenima, donja ruka je flektirana u laktu, a gornja ruka je ekstenzirana. Vježba se izvodi na način da roditelja podiže kukove gore te je vježba pogodna za stabilnost trupa.



Slika 27. Prikaz četvrte vježbe

Izvor: Andrašec, 2022

7. ZAKLJUČAK

Porodaj je vrlo stresan događaj u životu trudnice. Nakon vaginalnog porođaja ili carskog reza moguć je nastanak komplikacija od urogenitalnih disfunkcija do DMRA. Vrlo je bitna fizioterapijska intervencija kojoj je glavni cilj prevencija tih komplikacija. Fizioterapeutskom procjenom ustanovljuje se da li roditeljica ima moguće komplikacije te ukoliko ih ima, započinje se intervencija. Intervenciju terapeut provodi vježbama disanja i vježbama cirkulacije te edukacijom o ustajanju i hodanju. Vrlo bitna intervencija je i jačanje trbušnih mišića i mišića zdjeličnog dna te jačanje mišića trupa i gornjih i donjih ekstremiteta. Fizioterapeut je taj koji motivira roditeljicu da ustane, educira ju o pravilnim i zaštitnim položajima nakon carskog reza ili vaginalnog poroda te je priprema za potpuno novi period u životu, a to je uloga majke.

8. LITERATURA

- Akram, J., Matzen, S. H. (2013). *Rectus abdominis diastasis*. Informa Healthcare, str. 1-3
- Antolović, A. (2019). *Aktivnosti primalje pri carskom rezu* (završni rad). Sveučilište u Splitu, Split
- Benzon, Z. (2018). *Normalni porođaj*. Sveučilišni odjel zdravstvenih studija
- Bošnjak, I. J. (2020). *Rizici za inkontinenciju i defekt dna zdjelice kod vaginalnog porođaja* (diplomski rad). Medicinski fakultet, Zagreb
- Dessardo, J. (2018). *Vježbanje tijekom i nakon trudnoće* (diplomski rad). Kineziološki fakultet, Zagreb
- Dražančić, A. i sur. (1999). *Porodništvo*. Zagreb: Školska knjiga
- Filipec M., i Karoly Sopina, B. (2014). *Dijastaza m. rectus abdominis nakon carskog reza*. Hrvatski zbor fizioterapeuta, str. 4-7
- Filipec, M. i Jadanec, M. (2017). *Fizioterapija u ginekologiji i porodništvu*. Zagreb: Hrvatski zbor fizioterapeuta
- Filipec, M. i Jadanec, M. (2020). *Fizioterapija u perinatologiji*. Zagreb: Hrvatski zbor fizioterapeuta
- Finderle, B., Haramina, S. i Cecarko- Vidović, K. (2020). *Primaljski vjensik*. Hrvatska komora primalja, str. 15-19, dostupno na: https://www.komora-primalja.hr/wp-content/uploads/2020/08/PV_28_digital-Final-3.pdf#page=15
- Gaćina, P., Čaržavec, D., Stančić, V. i Pejša, V. (2006). *Liječenje venske tromboembolije za vrijeme trudnoće i babinja*. Acta clinica Croatia, Vol. 45 No. 1, str. 25-29
- Habek, D. (2009). *Porodničke operacije*. Zagreb: Medicinska naklada
- Habek, D. (2017). *Ginekologija i porodništvo*. Zagreb: Medicinska naklada
- Jalšovec, D. (2018). *Anatomija, osnove građe tijela čovjeka*. Jastrebarsko: Naklada Slap
- Keros, P., Pećina, M. i Ivančić- Košuta, M. (1999.) *Temelji anatomije čovjeka*. Zagreb: IK „Naprijed“

- Kruh- Vuk, D. (2021). *Tjelovježba tijekom i nakon trudnoće* (završni rad). Visoka škola Ivani-Grad, Ivanić- Grad
- Li-Na, W., Ye-Chung, G., Yan-Lan, G., Ya-Wen, W., Xue-Qin, L., Zhong-Qiu, L., Hong-bo, X. (2021). *Diastasis recti abdominis in adult women based on abdominal CT imaging: Prevalence, risk factors and its impact on life*. J Clin Nurs, str. 517-527
- Marušić, A., Bobinac, D. i Katavić, V. (2013). *Sobotta: Atlas anatomije čovjeka*. Jastrebarsko: Naklada Slap
- Michalska, A., Wojciech, R., Wolder, D., Pogorzelska, J., Kaczmarczyk, K. (2018). *Diastasis recti abdominis- a review of treatment methods*. Ginekologia Polska, str: 97-101
- Milković, A. (2019). *Kineziterapija u trudnoći i u post partalnom razdoblju* (završni rad). Sveučilište u Splitu, Split
- Nedeljko, M. (2022). *Inkontinencija u trudnoći i nakon poroda* (završni rad). Sveučilište Sjever, Varaždin
- Orešković, S. (2006). *Suvremeni pristup u dijagnostici i liječenju žena s inkontinencijom mokraće i defektima dna zdjelice*. Medicus, Vol. 15 No. 2, str. 257-266
- Petrović, O. i Bilić, I. (2008). *Gynaecologia et perinatologia: journal for gynaecology, perinatology, reproductive medicine and ultrasonic diagnosis*. Vol. 17 No. 2, str. 68-72
- Radišić, M. (2014). *Utjecaj fizioterapijski postupaka kod trudnica s carskim rezom na poslijeoperacijski oporavak* (završni rad). Sveučilište u Splitu, Split
- Samolec, P. (2021). *Fizioterapijski pristup kod torakalnog outlet sindroma u trudnoći* (završni rad). Sveučilište Sjever, Varaždin
- Sercshorn, H. (2004). *Female Pelvic Floor Anatomy: The Pelvic Floor, Supporting Structures, and Pelvic Organs*, dostupno na: <https://www.ncbi.nlm.nih.gov/pmc/articles/PMC1472875/>
- Skelin Ugljik, N., Komerički, M., Benko, S. (2019). *850 udaha za 5000 koraka*. Zagreb, Hrvatski zbor fizioterapeuta
- Tung, R. C., Towfgh, S. (2021). *Diagnostic techniques for diastasis recti*. Hernia, str. 915-919

Završki, A. (2016). *Fizioterapija nakon vaginalnog poroda* (završni rad). Zdravstveno veleučilište, Zagreb

9. PRILOZI

Slika 1. Porodaj djeteta	3
Izvor: https://core.ac.uk/download/pdf/198102232.pdf	
Slika 2. Prikaz porođaja carskim rezom	5
Izvor: https://hiehelpcenter.org/medical/prevention/c-section-delivery/	
Slika 3. Prikaz dijastaze <i>m. rectus abdominis</i> (desno)	7
Izvor: https://www.estetika-milosevic.si/abdominoplastika/	
Slika 4. Prikaz abdominalne mišićne anatomije	9
Izvor: https://www.slideshare.net/rongon28us/anterior-	
Slika 5. Prikaz testa za DMRA	10
Izvor: https://dsphysio.com/womens-health/diastasis-recti/	
Slika 6. Prikaz anatomije mišića zdjeličnog dna	13
Izvor: https://www.mypfm.com/post/your-pelvic-floor-muscles	
Slika 7. Prikaz okretanja roditelja na bok	16
Izvor: Andrašec, 2022.	
Slika 8. Prikaz roditelja u sjedećem položaju	16
Izvor: Andrašec, 2022.	
Slika 9. Ustajanje roditelja iz kreveta	17
Izvor: Andrašec, 2022.	
Slika 10. Hod uz pratnju fizioterapeuta	17
Izvor: Andrašec, 2022.	
Slika 11. Prikaz vježbe za cirkulaciju donjih ekstremiteta	19
Izvor: Andrašec, 2022.	
Slika 12. Prikaz vježbe fleksije/ ekstenzije nožnih prstiju	19
Izvor: Andrašec, 2022.	
Slika 13. Prikaz vježbe kruženja stopalima	20

Izvor: Andrašec, 2022.

Slika 14. Prikaz vježbe dizanja stražnjice od podloge 20

Izvor: Andrašec, 2022.

Slika 15. Vježba podizanja ruku iznad glave 21

Izvor: Andrašec, 2022.

Slika 16. Prikaz vježbe kruženja 21

Izvor: Andrašec, 2022.

Slika 17. Prikaz prve vježbe 22

Izvor: Andrašec, 2022.

Slika 18. Prikaz druge vježbe 23

Izvor: Andrašec, 2022.

Slika 19. Prikaz treće vježbe 23

Izvor: Andrašec, 2022.

Slika 20. Prikaz prve vježbe 24

Izvor: Andrašec, 2022.

Slika 21. Prikaz druge vježbe 25

Izvor: Andrašec, 2022.

Slika 22. Prikaz treće vježbe 25

Izvor: Andrašec, 2022.

Slika 23. Prikaz četvrte vježbe 26

Izvor: Andrašec, 2022.

Slika 24. Prikaz prve vježbe 27

Izvor: Andrašec, 2022.

Slika 25. Prikaz druge vježbe 27

Izvor: Andrašec, 2022.

Slika 26. Prikaz treće vježbe 28

Izvor: Andrašec, 2022.

Slika 27. Prikaz četvrte vježbe 28

Izvor: Andrašec, 2022.