

FIZIOTERAPIJSKI POSTUPCI KOD OŠTEĆENJA N. MEDIANUSA

Bokun, Ivana

Undergraduate thesis / Završni rad

2022

Degree Grantor / Ustanova koja je dodijelila akademski / stručni stupanj: **Visoka škola Ivanić-Grad / Visoka škola Ivanić-Grad**

Permanent link / Trajna poveznica: <https://um.nsk.hr/um:nbn:hr:258:022406>

Rights / Prava: [Attribution-NonCommercial-NoDerivs 3.0 Unported / Imenovanje-Nekomercijalno-Bez prerađivanja 3.0](#)

Download date / Datum preuzimanja: **2025-02-05**



Repository / Repozitorij:

[Repository of University of Applied Sciences Ivanić-Grad](#)



VISOKA ŠKOLA IVANIĆ-GRAD

PREDDIPLOMSKI STRUČNI STUDIJ

Studij za stjecanje akademskog naziva: Stručna prvostupnica (baccalaurea)
fizioterapije; bacc. physioth.

Ivana Bokun

**FIZIOTERAPIJSKI POSTUPCI KOD
OŠTEĆENJA N. MEDIANUSA**

Završni rad

Mentor:

Josip Šubarić, dipl. physioth., pred.

FIZIOTERAPIJSKI POSTUPCI KOD OŠTEĆENJA N. MEDIANUSA

Sažetak

Nervus medianus ima primarnu ulogu u funkcionalnosti šake. Proteže se od brahijalnog pleksusa i aksile do šake. Oštećenje ovog živca uzrokuju traumatske, kronične mikrotraumatske i kompresivne lezije, kao i degenerativne promjene i neuropatija. Fizioterapijski postupci koji se primjenjuju pri oštećenju n. medianusa su: endogena toplina ultravisokofrekventnom terapijom, laserska terapija, ultrazvučna terapija, magnetoterapija, iontoforeza, akupuntura, terapija udarnim valovima, imobilizacija i kineziterapija. Ukoliko konzervativne metode liječenja ne poluče učinak, pristupa se kirurškom liječenju.

Ključne riječi: oštećenje živca, fizioterapija, funkcionalnost šake, konzervativno liječenje

PHYSIOTHERAPY PROCEDURES FOR MEDIAN N. DAMAGE

Abstract

The median nerve plays a primary role in the functionality of the hand. It extends from the brachial plexus and axilla to the hand. Damage to this nerve is caused by traumatic, chronic microtraumatic and compressive lesions, as well as degenerative changes and neuropathy. Physiotherapy procedures applied in case of damage to the n. of the median nerve are: endogenous heat with ultrahigh-frequency therapy, laser therapy, ultrasound therapy, magnetotherapy, iontophoresis, acupuncture, shock wave therapy, immobilization and kinesitherapy. If conservative treatment methods fail, surgical treatment is used.

Key words: nerve damage, physiotherapy, hand functionality, conservative treatment

SADRŽAJ

1. UVOD	4
2. ETIOLOGIJA	7
2.1. Epidemiologija.....	8
2.2. Patofiziologija.....	9
3. VRSTE OŠTEĆENJA N. MEDIANUSA	10
3.1. Lezije zapešća	10
3.2. Sindrom karpalnog tunela	10
3.3. Pronatorski sindrom.....	13
3.4. Prednja međukoštana neuropatija	14
3.5. Lezije lakta	15
3.6. Traumatske ozljede ruke, aksilarne ili gornje lezije	15
4. LIJEČENJE	16
4.1. Fizioterapijski postupci	18
4.1.1. Eksogena toplina.....	18
4.1.2. Laserska terapija	19
4.1.3. Ultrazvučna terapija	20
4.1.4. Magnetoterapija	21
4.1.5. Iontoforeza.....	21
4.1.6. Akupunktura.....	22
4.1.7. Terapija udarnim valovima	22
4.1.8. Imobilizacija.....	23
4.1.9. Kineziterapija.....	23
4.2. Kinezioterapijske vježbe	24
4.2.1. Istezanje zapešća	24
4.2.2. Istezanje flektiranog zapešća.....	25
4.2.3. Medijalni živčani klizači	25
4.2.4. Klizanje tetiva.....	26
5. ZAKLJUČAK	28
LITERATURA	29

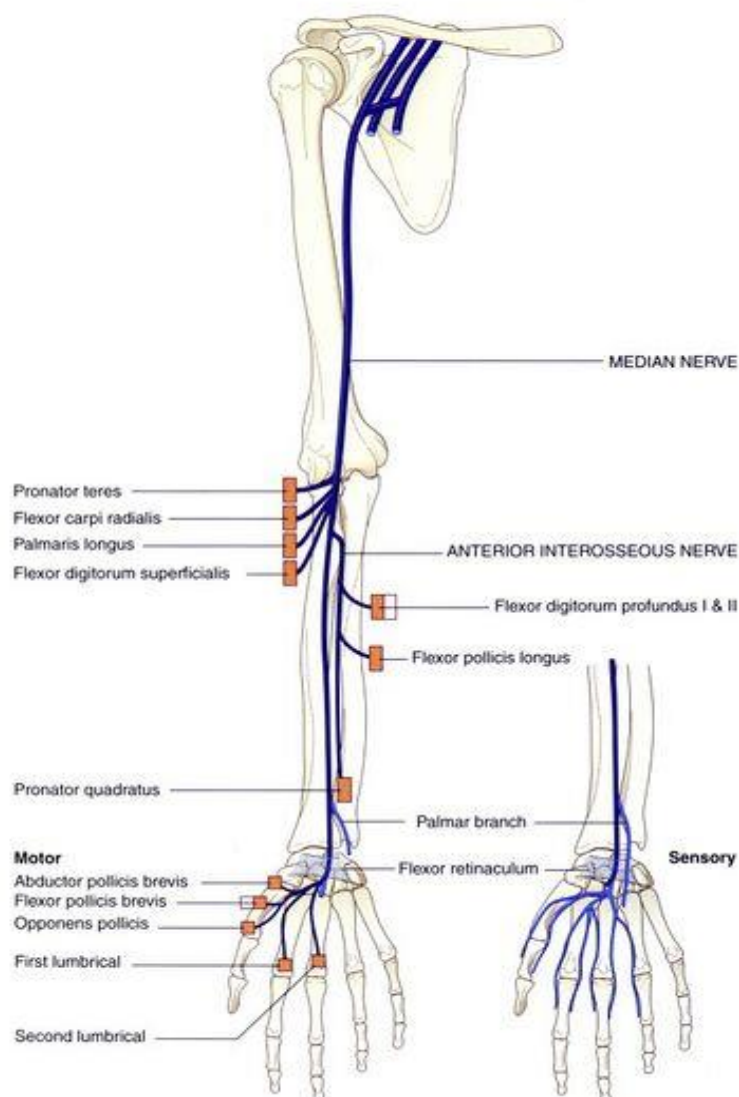
1. UVOD

Srednji živac (nervus medianus), također nazvan 'oko ruke', mješoviti je živac s ulogom primarne važnosti u funkcionalnosti šake. Inervira skupinu mišića fleksora-pronatora u podlaktici i većinu muskulature prisutne u radijalnom dijelu šake, kontrolirajući abdukciju palca, fleksiju šake na zapešću i fleksiju digitalne falange prstiju. Živac omogućuje osjetilnu inervaciju dlana palca, kažiprsta, srednje i radijalne strane prstenjaka, te cijelog dlana radijalne polovice šake. Također pruža osjetljivost dorzalne kože zadnje dvije falange kažiprsta i srednjeg prsta.

Živac se formira u cervikalnom području leđne moždine iz medijalne i lateralne moždine brahijalnog plexusa. Ove vrpce se formiraju od ventralnih primarnih rama korijena cervikalnog živca pet do osam, kao i od prvog torakalnog segmenta kralježnice. Srednji živac spušta se medijalno do brahijalne arterije u razini humerusa i ulazi u podlakticu između dvije glave *m. pronator teresa*. Živac je vrlo površan u kubitalnoj jami i leži duboko do bicipitalne aponeuroze. U podlaktici, srednji živac leži duboko do *m. flexor digitorum superficialis* i površinski do *m. flexor digitorum profundus*. Zatim ulazi u dlan ispod *m. flexor retinaculum* lateralno od tetive *m. flexor digitorum superficialis* i posteriorno od tetive *m. palmaris longus*. Patologija i ozljeda srednjeg živca mogu se pojaviti bilo gdje duž duljine srednjeg živca (Reimers i Schelle, 2022).

Treba napomenuti da u ruci nema mišića inerviranih srednjim živcem. Iako je grana do *m. pronator teresa* inervirana proksimalno od lakatnog zgloba, postoji nekoliko vaskularnih grana srednjeg živca koje opskrbljuju brahijalnu arteriju, a zglobne grane srednjeg živca inerviraju zglob lakta. U podlaktici srednji živac inervira *m. flexor digitorum superficialis*, *m. pronator teres*, medijalnu polovicu *m. pronator quadratus*, *m. palmaris longus*, *m. flexor carpi ulnaris* i *m. flexor carpi radialis*. Nadalje, u ruci su *m. flexor pollicis longus* i *m. flexor digitorum profundus* inervirani prednjom interossej granom srednjeg živca. Zglobne grane srednjeg živca hrane karpalne zglobove, distalni radioulnarni i radiokarpalni zglob. Više komunikacijskih grana živca medijana povezuje se s ulnarnim živcem. Srednji živac inervira mišiće thenarnih odjeljaka dlana, *m. flexor pollicis longus*, *m. abductor pollicis brevis*, *m. opponens pollicis* i *m. adductor pollicis*. Također, palmarna kožna grana srednjeg živca inervira kožu iznad thenarnih eminencija i bočnih dva i pol prsta na palmarnoj strani šake i kožu preko dva i pol prsta preko dorzuma šake (Drake i sur., 2020)

MEDIAN NERVE



Slika 1. Nervus medianus (https://www.physio-pedia.com/File:Median_nerve_course.jpg)

Srednji živac može biti zahvaćen akutnim traumatskim, kroničnim mikrotraumatskim i kompresivnim lezijama. Živac se također može oštetiti tijekom višestrukih uzroka degenerativnih procesa i neuropatija. Različite vrste lezija mogu utjecati na srednji živac na različitim razinama duž njegovog dugog puta od brahijalnog plexusa i aksile do šake. Neuropatije se uglavnom odnose na distalni predio. Periferno, srednji živac se može stisnuti ispod fascijalne ovojnice fleksora retinakuluma, što često uzrokuje bol, utnulost i trnce (neuropatska bol). Ovo stanje je poznato kao sindrom uklještenja ili sindrom karpalnog tunela. Bol kod sindroma karpalnog tunela može se objasniti kao osjećaj uboda igle duž distribucije

srednjeg živca. Stanje je idiopatsko i također je povezano s hipotireozom, trudnoćom i dijabetesom. Smanjenje osjeta iznad pacijentove eminencije tenara pokazatelj je ozljede medijalnog živca koja je proksimalna od karpalnog tunela. Osjećaj eminencije tenara dobiva opskrbu živcima putem grane srednjeg živca, koja se nalazi proksimalno od karpalnog tunela, palmarne kožne grane srednjeg živca. Klinički, simptomi mogu biti isprekidani s napadima i remisijama (Reimers i Schelle, 2022).

Iako jaka anamneza može klinički upućivati na patologiju srednjeg živca, postoji nekoliko modaliteta koji mogu pomoći u dijagnozi. Obične renegenske snimke, uključujući rendgenski pregled karpalnog tunela, mogu pomoći u dijagnozi. Ultrazvuk je još jedan dijagnostički modalitet koji sve više koristi u dijagnosticiranju patologije živaca. Mononeuropatija srednjeg živca najčešća je u karpalnom tunelu. Međutim, procjenjuje se da je prevalencija duž drugih mjesta 7 do 10 posto (Meyer i sur., 2018). Ostala mjesta uključuju Struthersov ligament, lacertus fibrozu, između glava pronator teresa i flexor digitorum superficialisa (Meyer i sur., 2018). Elektromiografija (EMG) također igra važnu ulogu u potvrđivanju dijagnoze i lokalizaciji živca i mjesta. Mogućnosti liječenja razlikuju se ovisno o mjestu. Prvo se pokušava primijeniti neinvazivna terapija, uključujući opcije kao što su aparatići za ublažavanje pritiska na mjestima boli, fizikalna terapija i modifikacije načina života kako bi se izbjegao stres koji se ponavlja. Ako te mjere ne uspiju, može se razmotriti kirurška operacija.

2. ETIOLOGIJA

Ozljede srednjeg živca nastaju višestrukim mehanizmima i mogu se dogoditi na različitim mjestima duž svog tijeka u gornjem ekstremitetu.

Uobičajene ozljede srednjih živaca uključuju prednje iščašenje ramena, iščašenje lakta, prijelom humerusa, ubodne rane, produljeno postavljanje podveza i preopterećenje pri korištenju štaka. Međutim, ove ozljede rijetko su izolirane i često su povezane s neuropatijama radijalnog ili ulnarnog živca. Najčešći mehanizmi ozljeda navedeni su u nastavku.

- Izravna trauma na zglobovima zapešća i lakta
- Slučajna trauma u aksili, zapešću i dlanu tijekom kirurškog zahvata može oštetiti srednji živac.
- Ozljeda srednjeg živca povezana je s prijelomom humerusa, osobito suprakondilarnim prijelomima.
- Uklještenje u laktu između dvije glave pronator teresa (sindrom pronator teres) i ispod retinakuluma fleksora (sindrom karpalnog tunela)
- Srednji živac može biti uključen u generalizirane degenerativne i demijelinizacijske poremećaje.
- Neuropatija kao što je periferna kemoterapija izazvana kemoterapijom (Casella, 2017).

Dok je većina slučajeva sindroma karpalnog tunela idiopatska, nekoliko stanja može potaknuti, ili precipitirati, uklještenje živca u laktu i, zauzvrat, razvoj kliničke slike. Etiologija sindroma karpalnog tunela uzrokovanog trudnoćom je zadržavanje tekućine. Lezije koje zauzimaju prostor, uključujući tumore, frakturirani kalus, osteofite i hipertrofično sinovijalno tkivo, mogu biti sekundarni uzroci zajedno s metaboličkim stanjima kao što su hipotireoza, trudnoća i reumatoidni artritis. Infekcija je još jedan sekundarni uzrok uz poremećaj konzumiranja alkohola i obiteljske poremećaje. Bolesti vezivnog tkiva su čimbenici rizika za karpalni tunel. Ponavljajuće aktivnosti koje zahtijevaju ponavljano proširenje i savijanje zgloba, pretilost i menopauza također su čimbenici koji utječu na nastanak sindroma karpalnog tunela (Ashworth, 2011). Povećan pritisak unutar karpalnog tunela dovodi do kompresije i oštećenja živca (Tsai i Steinberg, 2008). Ponavljajući pokreti i korištenje vibrirajućih alata povećavaju rizik od karpalnog tunela (Kozak i sur., 2015).

2.1. Epidemiologija

Ozljede srednjeg živca primarni su uzroci pristupa hitnoj službi za ozljede perifernih živaca (Lad, Nathan, Schubert, Boakye, 2010). Sindrom karpalnog tunela najčešća je neuropatija uklještenja gornjeg ekstremiteta i prevladava u do 3% opće populacije. Učestalost sindroma karpalnog tunela je 105 slučajeva na 100.000 ljudi na godinu. S obzirom na spol, sindrom se javlja u 52 od 100.000 slučajeva kod muškaraca i 149 slučajeva od 100.000 kod žena. Prevalencija je 1% muškaraca, a sindrom karpalnog tunela prisutan je u 7% žena, s općom populacijskom prevalencijom od 3%. Sindrom karpalnog tunela najčešće se pojavljuje u dobi od 45 do 54 godine. Bilateralni sindrom karpalnog tunela pojavljuje se u do 65% slučajeva (Bland i Rudolfer, 2003). U starijoj populaciji pacijenata u dobi od 65 do 74 godine, otkriveno je da žene imaju karpalni tunel puta češće nego muškarci.

Uklještenje srednjeg živca karpalnog tunela je najčešća mononeuropatija živca. Međutim, 7 do 10% uklještenja srednjeg živca događa se proksimalno duž živca (Meyer i sur., 2018). Suprakondilarni nastavak je koštana ostruga duž medijalnog distalnog humerusa; uklještenje na ovom mjestu čini otprilike 0,5% uklještenja srednjeg živca (Meyer i sur., 2018). Ostala mjesta uklještenja srednjeg živca uključuju lacterus fibrozu na mišiću pronator teres i mišiću flexor digitorum superficialis. Simptomi slični uklještenju srednjeg živca mogu se pojaviti i kod drugih sindroma, kao što je Martin-Gruberova anastomoza (Meyer i sur., 2018). Uloga elektromiografije može pomoći u razlikovanju i izolaciji oštećenja i mjesta živaca.

2.2. Patofiziologija

U slučaju zahvaćanja srednjeg živca kod suprakondilarne frakture, pacijent gubi pronaciju u gornjem i donjem radioulnarnom zglobu. Podlaktica ostaje u ležećem položaju zbog paralize *m. pronator teresa* i *m. pronator quadratus*. Dolazi i do gubitka fleksije u ručnom zglobu zbog paralize *m. flexor digitorum superficialis* i *m. flexor digitorum profundus*.

Paraliza *m. flexor digitorum radialis* rezultirat će lateralnom devijacijom šake, gubitkom fleksije u interfalangealnim zglobovima zbog paralize *m. flexor digitorum superficialis* i *m. flexor digitorum profundus*. Do gubitka fleksije na terminalnoj falangi palca može doći zbog paralize *m. flexor pollicis longus*. *M. opponens pollicis* će najvjerojatnije biti izgubljen zbog paralize mišića tenara. Palac se obično rotira i aducira i naziva se "ruka poput majmuna".

Deformitet "upirući prst" nastaje zbog ozljede srednjeg živca u sredini podlaktice paralizom *m. flexor digitorum superficialis*. Gubitak općih osjeta preko bočnih tri i pol prsta preko palmarne i dorzalne površine šake može nastati kod ozljede srednjeg živca. Područje kože u ozljedi srednjeg živca može doživjeti gubitak osjetila, gdje je koža topla i suha. U slučaju dugotrajnih vazomotornih promjena, pulpa prstiju prolazi kroz atrofične promjene.

3. VRSTE OŠTEĆENJA N. MEDIANUSA

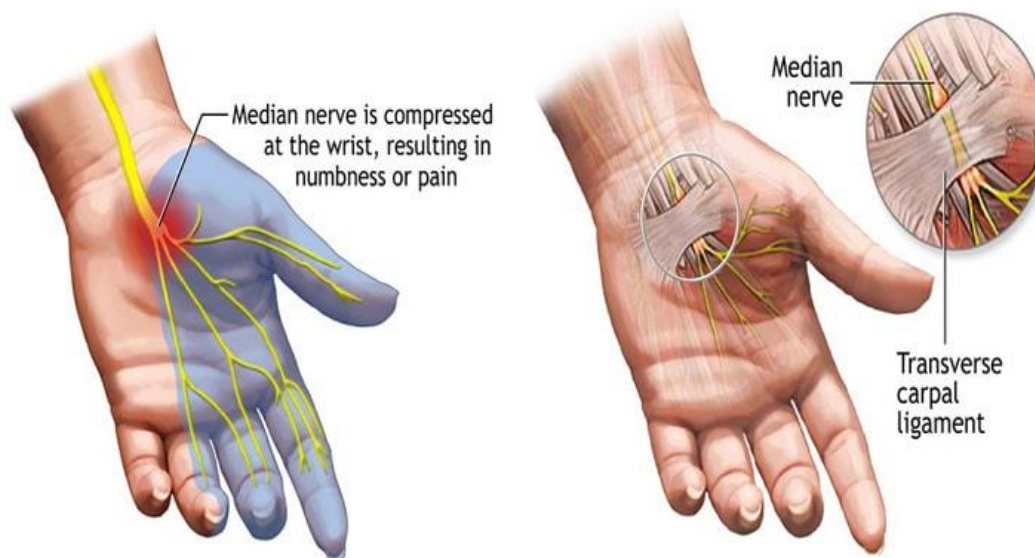
Učinak traume na srednji živac ovisi o mjestu ozljede i može zahvatiti dlan, podlakticu, ruku ili aksilu. Oštećenje živca može dovesti do motoričkog, senzornog i vazomotornog gubitka. Većina ozljeda srednjeg živca događa se na zapešću. Iako sindrom karpalnog tunela predstavlja glavnu kliničku sliku, nekoliko ozljeda može zahvatiti živac. Ove lezije se mogu adresirati na distalni do proksimalni način, od ručnog zgloba do aksile i na brahijalnom pleksusu. (Dydyk, Negrete i Cascella, 2022).

3.1. Lezije zapešća

Traumatske ozljede živca medijana u razini zapešća mnogo su češće, osobito kod prijeloma ručnog zgloba. Oštećenje živca može varirati od jednostavne kompresije nastalo zbog prijeloma, do kontuzije živca, do rijetkih živčanih lezija. Štoviše, na zapešću je srednji živac vrlo izložen posjekotinama i prodornim predmetima koji mogu uzrokovati njegov potpuni ili djelomični presjek. Ozljeda palmarne osjetne grane živca n. medianusa, traumatska ili slučajna jatrogena oštećenja tijekom operacije na zapešću mogu rezultirati bolnim amputacijskim neuromama (Dydyk i sur., 2022).

3.2. Sindrom karpalnog tunela

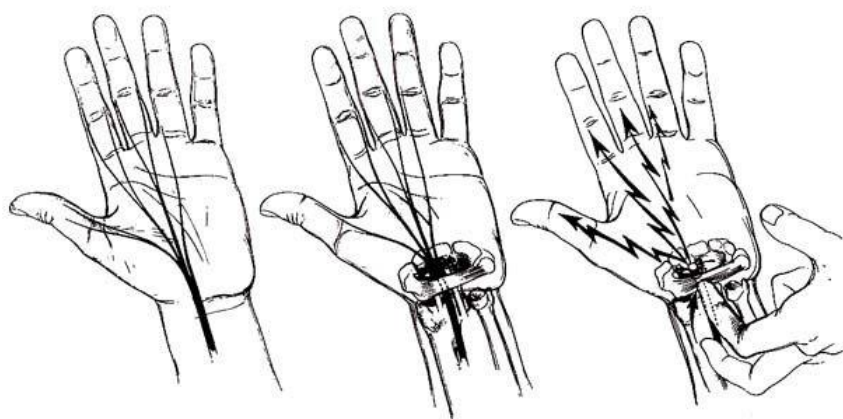
Anatomski, karpalni tunel se formira od retinakuluma fleksora gore i karpalnih kostiju dolje; unutar karpalnog tunela leži srednji živac i devet tetiva fleksora. Simptomi se mogu lokalizirati na zapešću ili cijeloj šaci, kao i podlakticu. Konkretno, znakovi i simptomi sindroma karpalnog tunela uključuju slabost tenara, utrnulost radijalnih tri i pol prsta i parestezije. Ostali simptomi uključuju pečenje poput boli u distribuciji srednjeg živca. Simptomi mogu oponašati učinke ozljede živčanih korijena C6, C7. Način razlikovanja sindroma karpalnog tunela od ozljede korijena živca je sindrom karpalnog tunela izolirana ozljeda distalnog srednjeg živca. Simptomi su obično gori noću i probude pacijente iz sna. Nema tricepsa niti slabosti u ekstenziji zgloba (Pederson, 2014).



Slika 2. Sindrom karpalnog tunela (Izvor: <https://www.painguru.in/index.php/blog/carpal-tunnel-syndrome>)

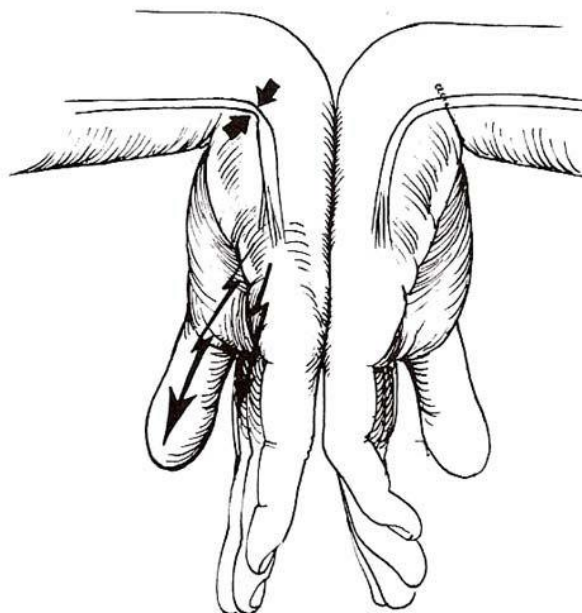
Karpalni tunel se također može razlikovati s Tinel i Phalen testovima. Osjetljivost ili oteklina kubitalne jame može biti znak ozljede srednjeg živca i gubitka mišićne snage u pronaciji, aktivnoj fleksiji ručnog zgloba. Na pregledu, thenar atrofija može predstavljati kroničnu ozljedu srednjeg živca. Pozitivan Tinelov znak ukazuje na sindrom karpalnog tunela. Pozitivan Phalenov manevar također ukazuje na sindrom karpalnog tunela (Genova i sur., 2020). U nastavku se nalaze objašnjenja ovih specijaliziranih testova.

Tinel's sign



Slika 3. Tinelov test (izvor: <https://mobilephysiotherapyclinic.in/tinels-test-at-the-wrist-joint/>)

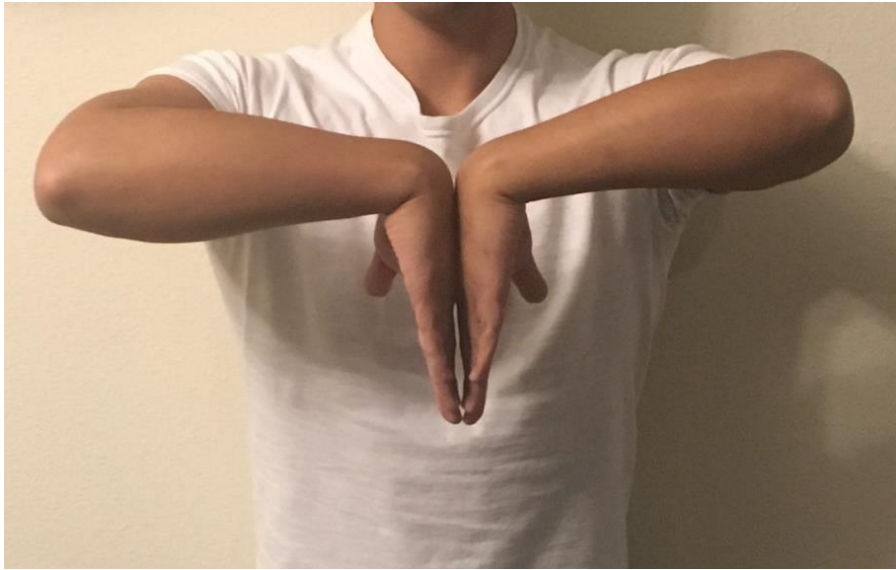Phalen's test



Slika 4. Phalen test (izvor: <https://freedpt.wordpress.com/2016/10/07/phalens-test-phalens-maneuver/>)

Znak trzanja javlja se kada se pacijent probudi iz sna sa simptomima sindroma karpalnog tunela i treba trzati rukama kako bi ublažio simptome. Test je 93% osjetljiv i 96% specifičan za sindrom karpalnog tunela (Harris-Adamson i sur., 2015). Test elevacije ruke jednako je učinkovit kao Phalen manevar ili Tinel znak. Testovi podizanja šake mogu se završiti tako da pacijent podiže ruku iznad glave na jednu minutu, rekreirajući simptome sindroma karpalnog tunela (Ahn, 2001).

Ostali specijalizirani testovi koje treba uzeti u obzir na fizikalnim pregledima za sindrom karpalnog tunela uključuju Phalenov manevar, Tinelov znak i test kompresije srednjeg živca. Phalen manevar je kada pacijent savija zapešće za 90 stupnjeva s laktovima u punoj ekstenziji. Rekreacija simptoma karpalnog tunela unutar 60 sekundi je pozitivan test. Tinel test je pozitivan kada brzo, uzastopno tapkanje po volarnoj površini pacijentovog zapešća u području karpalnog tunela ponovno stvara simptome karpalnog tunela. Nadalje, pozitivan test kompresije srednjeg živca je pozitivan kada se izravnim pritiskom na poprečni karpalni ligament ponovno stvaraju simptomi karpalnog tunela unutar 30 sekundi (Tortland, 2003).



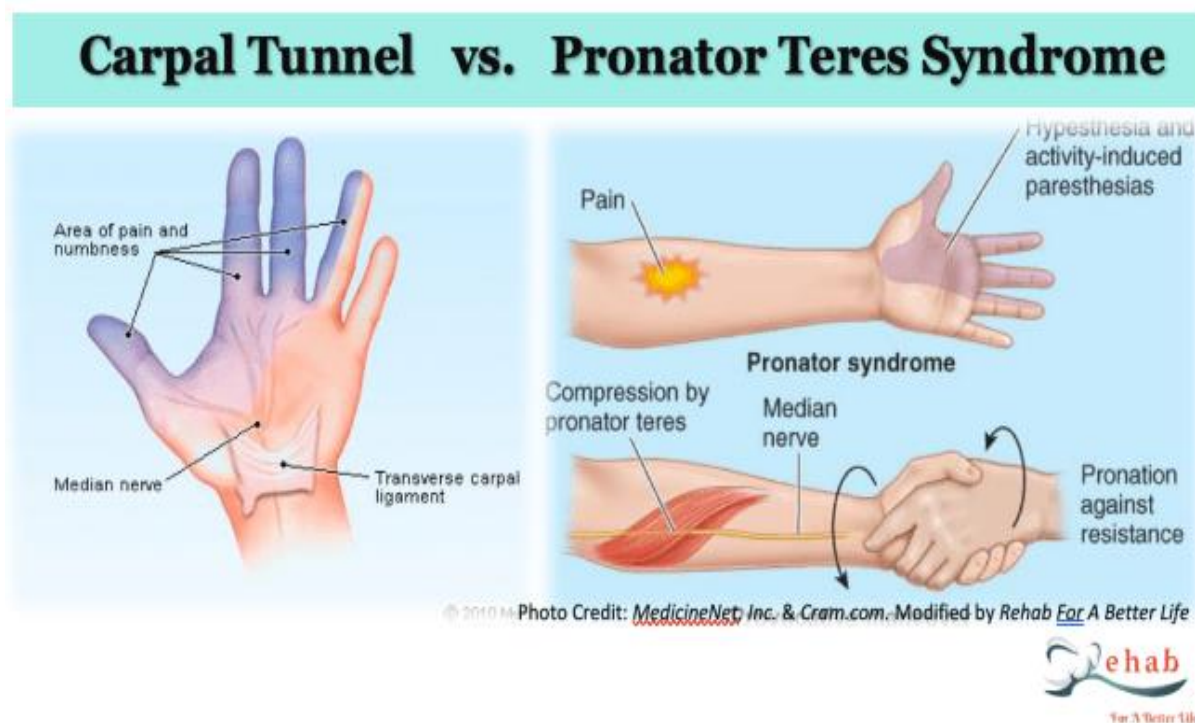
Slika 5. Phalenov manevar (izvor: https://stringfixer.com/ar/Phalen%27s_test)

Indeks ozbiljnosti sindroma karpalnog tunela je blag, umjeren i težak: Blagi sindrom karpalnog tunela je ukočenost i trnci u distribuciji srednjeg živca bez motoričkih ili senzornih gubitaka. Pacijentov san ne trpi poremećaje i nema promjena u aktivnostima svakodnevnog života. Umjereni sindrom karpalnog tunela uključuje simptome blagog sindroma karpalnog tunela i gubitak osjeta u distribuciji srednjeg živca i san postaje poremećen; također može doći do nekih promjena u funkciji ruke. Teški sindrom karpalnog tunela uključuje simptome blagog i umjerenog sindroma karpalnog tunela, slabost distribucije srednjeg živca i promjene u aktivnostima svakodnevnog života (Meyer i sur., 2018).

3.3. Pronatorski sindrom

Pronatorski sindrom, ili sindrom pronator teres, nastaje kada pronator teres komprimira srednji živac. Ovo stanje može izgledati nevjerovatno slično sindromu karpalnog tunela. Kod pronatorskog sindroma pacijenti se često žale na nelagodu u podlaktici pri aktivnosti. Prošireni lakat i ponavljajuća pronacija često mogu reproducirati simptome pronatorskog sindroma, utrnulost i trnce palca i prve dvije znamenke. Osjećaj je često netaknut na podlaktici i prstima pronator sindrom; međutim, često dolazi do gubitka osjeta zbog eminencije thenar. Ova prezentacija je još jedan način razlikovanja pronatorskog sindroma od sindroma karpalnog tunela. Phalen manevar i Tinel znak također su često negativni u pronatorskom sindromu. Kod sindroma pronator teres, srednji živac postaje zarobljen dok živac prolazi kroz pronator teres; ovo je sindrom koji se tipično javlja kod profesionalnih biciklista. Najčešća distribucija gubitka

osjeta je lateralni dlan, ali kao što je već spomenuto, također i gubitak osjeta preko eminencije thenar (Tsai i Steinberg, 2008).



Slika 6. Sindrom karpalnog tunela i pronator teres sindrom (izvor: <http://rehabforbetterlife.com/2020/04/carpal-tunnel-vs-pronator-teres-syndrome/?lang=en>)

3.4. Prednja međukoštana neuropatija

Prednja međukoštana neuropatija je još jedan oblik ozljede srednjeg živca. Prednja međukoštana grana srednjeg živca koji se nalazi u laktu zatim prelazi u prednju podlakticu. Prednji međukoštani živac inervira flexor pollicis longus, pronator quadratus i duboke fleksore prstiju dva i tri. Kožne grane nema; stoga se neuropatija manifestira slabošću mišića, bez senzornih deficita. Na fizičkom pregledu to se može pojaviti tako da pacijent ne može približiti palac i kažiprst. Pacijenti ne mogu štipati predmete ili kažiprstom i palcem napraviti znak "OK". Ozljeda prednjeg međukoštanog živca najčešće se javlja kod kompleksne traume, dok je izolirana ozljeda rijetka (Pederson, 2014).

3.5. Lezije lakta

Srednji živac može biti zahvaćen tijekom prijeloma-iščašenja lakta, i to izravno preko batrljkova prijeloma koji u slučaju posebno jakih trauma mogu potrgati srednji živac, ili neizravno kroz istežanje živca ili akutnu kompresiju perineuralnim hematomima. Opet, živac može biti zahvaćen tijekom reparativnih fibroznih procesa koji ga mogu uključiti i stegnuti. U slučaju redukcije iščašenja ili u pokušaju ponovnog poravnanja fragmenata prijeloma, srednji živac može ostati zarobljen ili zatvoren između samih panjeva prijeloma ili između zglobnih glava nakon iščašenja. Kompresije srednjeg živca u laktu mogu se pojaviti i na razini fibrozne laceracije i na okruglom mišiću pronatora. Prvo stanje može uzrokovati bolnu neuropatsku simptomatologiju sa slabošću mišića. Nadalje, lezija srednjeg živca može se pojaviti tijekom normalne operacije lakta kao što je artroskopija lakta, kruta korekcija lakta, proteza ili prijelomi (jatrogena oštećenja) (Celli i sur., 2008).

3.6. Traumatske ozljede ruke, aksilarne ili gornje lezije

Traumatske ozljede ruke, poput prijeloma humerusa, rijetko mogu uzrokovati paralizu srednjeg živca, dok je akutna traumatska ozljeda iz duboke rane češća. Ubodne rane, rane od vatrenog oružja, ozljede visoke energije kao što su prometne nesreće ili složenije ozljede brahijalnog pleksusa mogu izazvati leziju živca u aksili ili gornjem dijelu. Oštećenje na ovoj razini uzrokuje paralizu cjelokupne inervirane muskulature srednjeg živca i osjetno oštećenje (Cheung, Hatchell i Thoma, 2013).

4. LIJEČENJE

Liječenje ozljede srednjeg živca ovisi o etiologiji. Udlaga se smatra opcijom prve linije liječenja za blagi do umjereni karpalni tunel. Istraživanja pokazuju da je superiornija od placebo, ali niti jedna udlaga se ne ističe superiornom. Međutim, zasebna studija je pokazala da je neutralna udlaga za zapešće dvostruko učinkovitija u ublažavanju simptoma u usporedbi s ekstenzijskom udlagom (Page, Massy-Westropp, O'Connor, Pitt, 2012). Ako se u početku započne s noćnim udlagama, a pacijent ne osjeti olakšanje nakon mjesec dana, preporuka je nastaviti još jedan do dva mjeseca, ali u plan njege dodati još jedan konzervativni modalitet liječenja. Udlage se mogu nositi noću ili kontinuirano, ali se nije pokazalo da je njihova kontinuirana uporaba bolja od noćnog nošenja udlage (Muller i sur., 2004).



Slika 7. Udlaga za stabilizaciju zgloba (izvor: <https://www.physioroom.com/physioroom-wrist-brace-with-stabilising-splint>)

Ostale konzervativne terapije uključuju fizikalnu terapiju, jogu i terapijski ultrazvuk. Opet, prva linija za konzervativno liječenje u slučaju blagog do umjerenog karpalnog tunela su injekcije kortikosteroida i noćne udlage (Muller i sur., 2004). Kombinirani konzervativni modaliteti liječenja su preporuka za sindrom karpalnog tunela (McClure, 2003). Oni su učinkovitiji od bilo kojeg modaliteta koji se koristi sam (Rozmaryn i sur., 1998). Pokazalo se

da lokalna injekcija kortikosteroida odgađa potrebu za operacijom godinu dana nakon injekcije. Rizici lokalne injekcije kortikosteroida uključuju moguću injekciju u srednji živac, kao i rupturu tetive. Preporuka je napraviti injekciju karpalnog tunela pod ultrazvučnim vodstvom kako bi se ograničili rizici i poboljšala točnost injekcije. Uspoređujući 80 mg metilprednizolona s 40 mg za injekciju kortikosteroida u karpalni tunel, bilo je manje vjerojatno da će obje skupine imati operaciju 12 mjeseci nakon injekcije od placeba (Atroshi, Flondell, Hofer, Ranstam, 2013).

Dokazi ne podržavaju jednu tehniku u odnosu na drugu; međutim, čini se da su ultrazvučno vođene injekcije učinkovitije od slijepih tehnika uboda (Lee, Park, Par, Lee, Lim, 2014). Ponovljena injekcija kortikosteroida može se ponuditi šest mjeseci nakon početne injekcije. Ako se simptomi ponove nakon druge injekcije, preporučuje se operacija. Oralni prednizon u dozi od 20 mg tijekom 10 do 14 dana pokazuje poboljšanje boli kod pacijenata zbog sindroma karpalnog tunela i funkcije šake u usporedbi s placebom do osam tjedana nakon liječenja (Huisstede i sur., 2010). Postoji ograničena učinkovitost fizikalne terapije, terapijskog ultrazvuka i mobilizacije karpalne kosti. Međutim, jedno randomizirano ispitivanje pokazalo je da joga u usporedbi s udlagama za zapešće poboljšava simptome pacijenata do osam tjedana (Garfinkel i sur., 1998). Uspjeh nekirurških opcija varira, u rasponu od 20% do 93%, ovisno o ozbiljnosti simptoma (McClure, 2003).

Bolesnici s teškim simptomima karpalnog tunela koji nisu uspjeli konzervativno liječenje nakon četiri do šest mjeseci trebali bi dobiti ponudu za kiruršku dekompresiju. Ako pacijent nije uspio konzervativno liječenje i odluči se za kiruršku dekompresiju, preporuča se napraviti elektrodijagnostičke studije prije operacije kako bi se utvrdila temeljna težina, kao i prognoza. Konsenzus sugerira da je operacija oslobađanja karpalnog tunela korisnija nego da se uopće ne liječi i da je pokazao poboljšane kliničke rezultate u usporedbi s udlagama za zapešće. Endoskopske operacije i operacije otvaranja karpalnog tunela pokazuju poboljšanje simptoma pacijenata. Kada se uspoređuje otvorena i endoskopska dekompresija karpalnog tunela, pacijenti se vraćaju na posao tjedan dana ranije s endoskopskom dekompresijom. Novi dokazi podupiru korištenje ultrazvučno vođenih oslobađanja karpalnog tunela (Kozak i sur., 2015).

Simptomi s blagom kompresijom srednjeg živca imali su tendenciju pogoršanja tijekom deset do petnaest mjeseci, dok su se bolesnici s umjerenim ili teškim zahvaćenošću imali tendenciju poboljšanja. Liječenje sindroma karpalnog tunela udvajanjem ili kirurškom

dekompresijom može dovesti do potpunog ili značajnog poboljšanja godinu dana nakon terapije u 70 do 90 posto pacijenata (Verdugo, Salinas, Castillo, Cea, 2008).

Liječenje sindroma pronator teres uključuje ograničavanje aktivnosti koje izaziva simptome. Nesteroidni protuupalni lijekovi, lokalne injekcije kortikosteroida u osjetljive točke pronator teresa i operacija dekompresije srednjeg živca također su se pokazali učinkovitima.

4.1. Fizioterapijski postupci

Liječenje oštećenja n. medianusa treba započeti što je prije moguće. U velikom postotku slučajeva u kojima nema anatomskih abnormalnosti karpalnog kanala, funkcionalnost zahvaćene šake može se vratiti odgovarajućim fizioterapijskim programima rehabilitacije (Lutskanoca, Troev i Zalalieva, 2016). Traži se optimalna kombinacija fizikalnih čimbenika i kineziterapije, ovisno o stadiju bolesti, težini simptoma, dokazanim objektivnim promjenama, individualnim karakteristikama bolesnika i popratnim bolestima. Obično se provode 10-dnevne fizikalne terapije koje se mogu ponoviti nekoliko puta nakon pauze od 2-4 tjedna. Terapijski tečajevi obično uključuju kombinaciju sljedećih fizičkih čimbenika:

4.1.1. Eksogena toplina

Eksogena toplina pomoću parafina, ili endogena toplina ultravisokofrekventnom terapijom (UHFT) koristi se na temelju stadija bolesti, težine simptoma, selektivnosti tretiranih tkiva prema postotku vode i individualne tolerancije pacijenta (Slika 8).

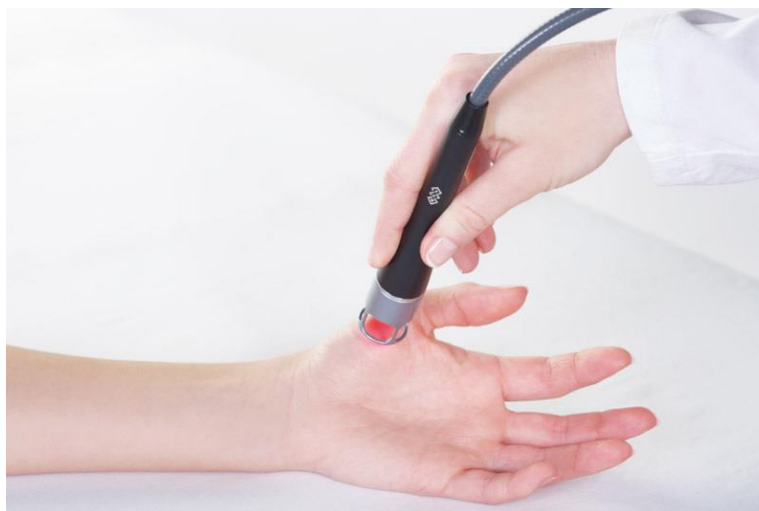

Slika 8. UHFT terapija za liječenje sindroma karpalnog tunela (izvor: https://www.researchgate.net/figure/Ultra-high-frequency-therapy-a-device-b-application-technique_fig1_339659099)

Parafin se nanosi na temperaturi od oko 50 °C 15-20 minuta na anatomsku projekciju karpalnog kanala i dlana. UHFT se primjenjuje s atermičkim dozama (nedostatak toplinskog osjeta) do oligotermnih doza (minimalni do umjereni osjećaj topline). Kapacitivne elektrode koriste se za selektivno zagrijavanje tkiva s nižim postotkom vode. Udaljenost od pacijentove kože do elektroda je oko 2-3 cm. Trajanje postupka je 8-10 minuta. Terapijski tečaj se sastoji od 10 postupaka. Toplinski postupci se koriste za analgeziju, smanjenje parestezije, ukočenost te poboljšanje živčane provodljivosti i trofeje. Mogu se koristiti i kao uvodni postupak za naknadnu ultrafonoforezu. Druga alternativa faktoru topline je ciljana radiofrekventna terapija (Tekar terapija); to je metoda gdje visokofrekventni elektromagnetski valovi uzrokuju zagrijavanje u dubini. Princip ove terapije poznat je i kao dugovalna dijatermija. Djeluje protuupalno i ubrzava regeneraciju tkiva. Uređaji kombiniraju dva načina rada: kapacitivni (460 kHz) i otporni (460 kHz) (Kotov, Iliev, Geirgiev i sur., 2017).

4.1.2. Laserska terapija

Laserska terapija se koristi za simptomatsko liječenje: za bol i parestezije (Graham, Peljovichm Afra i sur., 2016). Korištenje laserske terapije u liječenju CTS-a jedna je od prvih metoda koje je odobrila FDA. Prikladna je uporaba laserskih zraka niskog i visokog intenziteta uz odgovarajući režim doziranja (Slika 9) (Martins i Siqueira, 2017).



Slika 9 Terapija laserom (<https://www.btlnet.com/products-physiotherapy-high-intensity-laser-btl-5000-swt-power-high-intensity-laser-12w>)

4.1.3. Ultrazvučna terapija

Ultrazvučna terapija koristi fibrinolitičko, protuupalno i antiiritativno djelovanje ultrazvuka. Aplikacija je na projekciji karpalnog kanala pomoću niskofrekventne sonde za dublji učinak ili visokofrekventne za površinski učinak. Intenzitet ultrazvuka je 0,8 do 1,0 W/cm². Trajanje postupka je šest minuta. Terapijski tečaj se sastoji od 10-15 postupaka (slika 10). Kada se u kontaktnom gelu koriste nesteroidni protuupalni lijekovi (NSAID), postupak se naziva ultrafonoforeza; doza je manja (0,4-0,6 W/cm²), a trajanje kraće (6-8 minuta). Takav se postupak često koristi nakon kirurškog liječenja. Druge tvari koje se koriste za liječenje ožiljaka na koži preferiraju se kod adhezija zbog svog fibrinolitičkog učinka. Prema Uputstvu za upravljanje + CTS-om u kliničkoj praksi Američke akademije ortopedskih kirurga (AAOS), postoje dokazi o prednostima ultrazvuka u odnosu na placebo (Graham i sur., 2016). Ova studija opisuje korištenje 20 postupaka u trajanju od 15 minuta: frekvencija 1 MHz, intenzitet 1 W/cm², pet postupaka tjedno tijekom dva tjedna, nakon čega slijede dva postupka tjedno tijekom sljedećih pet tjedana. Prioritet se uvijek daje izbjegavanju rizika za pacijenta u ovoj terapiji. Važna kontraindikacija je prisutnost akutne boli. U takvim slučajevima primjena terapijskog ultrazvuka povećava ove tegobe (Graham i sur., 2016).



Slika 10 Ultrazvučna terapija (izvor: https://www.researchgate.net/figure/Ultra-high-frequency-therapy-a-device-b-application-technique_fig1_339659099)

4.1.4. Magnetoterapija

Magnetoterapija se koristi za suzbijanje oksidativnog djelovanja, stimulaciju oksidativnih procesa i trofiku tkiva (Kostadinov, Gacheva, Tsvetkova, 1989). Niskofrekventno impulsno magnetsko polje se dodjeljuje s parametrima od 20-25 mT s omjerom period/prekid 2/8 (slika 11). Terapijski tečaj se sastoji od 10 postupaka. Magnetoterapija je kontraindicirana u bolesnika s pacemakersom i jedan je od spornih fizičkih čimbenika u kompleksnom liječenju CTS-a. AAOS ne preporučuje njegovu upotrebu zbog nedostatka dovoljno istraživanja utemeljenih na dokazima (Graham i sur., 2016). Ipak, ostaje jedan od najčešće propisanih fizičkih čimbenika u CTS-u. Primijenjen prije elektroforeze, značajno povećava njegov terapijski učinak (Kostadinov, 1991). Potrebno je više i kvalitetnijeg istraživanja kako bi se potvrdio pozitivan utjecaj na glavne pritužbe pacijenata: bol, utrnulost i ukočenost.



Slika 11. Magnetoterapija niske frekvencije (izvor:

https://www.researchgate.net/publication/339659099_Physical_Therapy_and_Rehabilitation_Approaches_in_Patients_with_Carpal_Tunnel_Syndrome)

4.1.5. Iontoforeza

Iontoforeza se koristi za kombiniranje analgetskog učinka galvanske ili niskofrekventne struje s fibrinolitičkim učinkom kalijevog jodida. Za zahvat se koristi 5% otopina kalijevog jodida i stavlja se na hidrofilni jastuk oko negativne elektrode. Intenzitet struje se dozira subjektivno (do 10 mA) kako bi se izbjeglo peckanje i osjećaj boli. Trajanje postupka je 20 minuta. Terapijski tečaj se sastoji od 10 postupaka (slika 12).



Slika 12. Iontoforeza (Izvor:

https://www.researchgate.net/publication/339659099_Physical_Therapy_and_Rehabilitation_Approaches_in_Patients_with_Carpal_Tunnel_Syndrome)

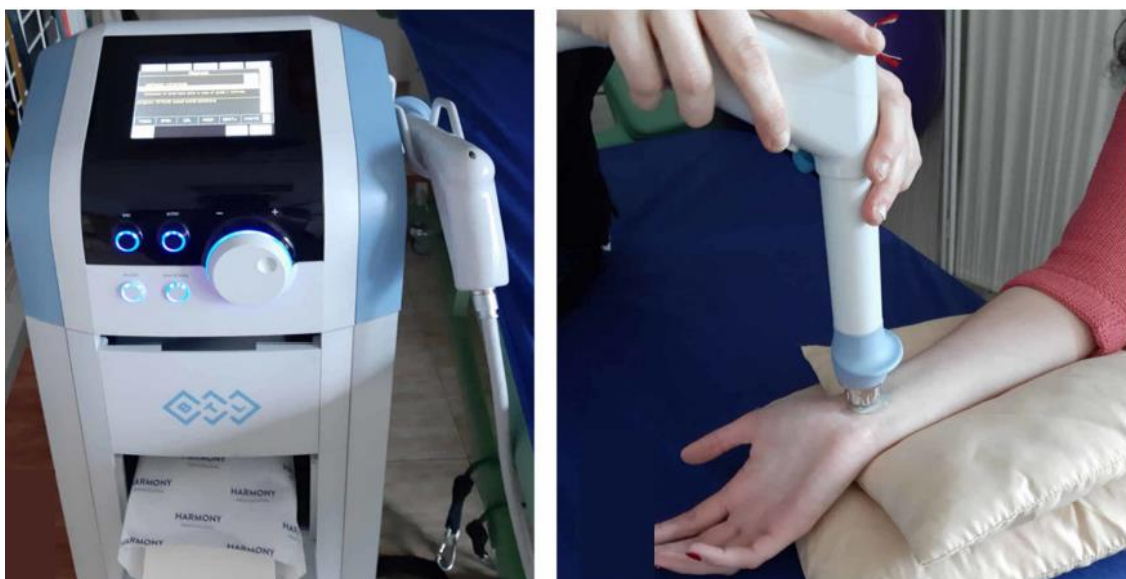
U literaturi je opisan pozitivan učinak iontoforeze s galantaminom: poboljšanje provodljivosti živaca. Međutim, prema posljednjim podacima, galantamin se pokazao učinkovitim samo u liječenju Alzheimerove bolesti (Hager, Baseman, Nye i sur., 2014).

4.1.6. Akupunktura

Akupunktura se također može koristiti za smanjenje boli u CTS-u. Kada se pravilno primjenjuje, njegov je anestetički učinak usporediv s topikalnom primjenom kortikosteroida (Yang, Hsieh, Wang i sur., 2009).

4.1.7. Terapija udarnim valovima

Terapija udarnim valovima (SWT) smatra se jednim od neinvazivnih i na dokazima utemeljenih fizičkih pristupa liječenju CTS-a (Wu, Ke, Chou i sur., 2016). Koristi pneumatski generirane udarne valove niske frekvencije (5-20 Hz) i tlaka od 1-5 bara koji se primjenjuju lokalno na zahvaćeno područje. SWT se primjenjuje u području ligamentum carpi transversalis. Terapijski tečaj se sastoji od 4-6 postupaka, s 1-2 postupka tjedno (slika 13). Osobito je učinkovit u ranim stadijima bolesti i kod mladih pacijenata kod kojih je CTS povezan s profesionalnim preopterećenjem.



Slika 13. Terapija udarnim valovima (izvor:

https://www.researchgate.net/publication/339659099_Physical_Therapy_and_Rehabilitation_Approaches_in_Patients_with_Carpal_Tunnel_Syndrome)

4.1.8. Imobilizacija

Preporuča se imobilizacija kako bi se uklonili aktivni pokreti u zahvaćenoj ruci (Martins i Siqueira, 2017). Zglob je fiksiran u neutralnom položaju tako da će napetost u karpalnom kanalu biti minimalna. Karpometakarpalni i interfalangealni zglobovi su fiksirani u laganoj fleksiji u istu svrhu (Cobb, An, Cooney, 1995).

4.1.9. Kineziterapija

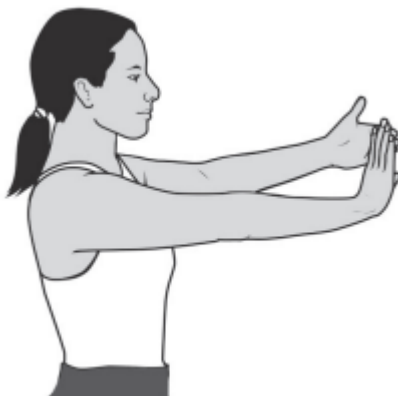Kineziterapija, a posebno mehanoterapija, pomaže u održavanju trofije paretičnih mišića thenara, poboljšanju živčane provodljivosti i razdražljivosti te obnavljanju motoričke funkcije. Na hipotrofiju mišića utječe lagana/pažljiva masaža koju treba izvoditi svakodnevno (Lutskanova i sur., 2016). Bolesnike se podučava kako provoditi kinezioterapiju uključujući samomasažu kod kuće kratkotrajno, često i niskog intenziteta. Bolesnike je potrebno obavijestiti da su produljena i intenzivna kinezioterapija i masaža apsolutno kontraindicirana. Prema stupnju funkcionalnog oštećenja i hipotrofije, za zahvaćenu ruku izrađuje se individualni kinezioterapeutski program koji varira ovisno o stanju bolesnika. Obavezno je prenijeti upute o opterećenju zgloba lakta i ramena istoimene strane i kontralateralnog ekstremiteta radi prevencije. Kod nekih bolesnika, unatoč pravilno osmišljenom i provedenom rehabilitacijskom programu, stanje se ne poboljšava ili se čak pogoršava. To je obično

indikacija za kirurško liječenje. U postoperativnom razdoblju fizioterapija i rehabilitacija opet imaju ključnu ulogu. Brojni autori preporučuju imobilizaciju dva tjedna nakon operacije (Georgiev, Karabinov, Matev i sur., 2017; Zaralieva, Georgiev, Karabinov, Iliev i Aleksiev, 2020). Udvajanje nije kontraindikacija za aktivne pokrete u preostalim zglobovima gornjeg i kontralateralnog uda. Po završetku imobilizacije započinje postoperativna rehabilitacija kako bi se utjecao na postoperativni edem i bol te spriječio razvoj fibroze. Koriste se gore opisani fizioterapeutski čimbenici i metode kinezioterapije, s naglaskom na aktivnom treningu mišića oboljele šake (Lutskanova i sur., 2016).

4.2. Kinezioterapijske vježbe

4.2.1. Istezanje zapešća

Istezanje zapešća treba raditi tijekom dana, posebno prije aktivnosti. Nakon oporavka, ovo istezanje treba biti uključeno kao dio zagrijavanja za aktivnosti koje uključuju hvatanje. Istezanje se izvodi na sljedeći način: ruka se ispravi i savije zglob unatrag, kao da se nekome daje znak da stane. Suprotnom rukom lagano se pritišće dlan i povlači prema sebi sve do osjeta istezanja s unutarnje strane podlaktice. Položaj istezanja potrebno je zadržati 15 sekundi i ponoviti 5 puta na svakoj ruci. Istezanje zapešća potrebno je raditi 5 puta sa svakom rukom, 4 puta u danu kroz 5 do 7 tjedana (AAOS, 2018)

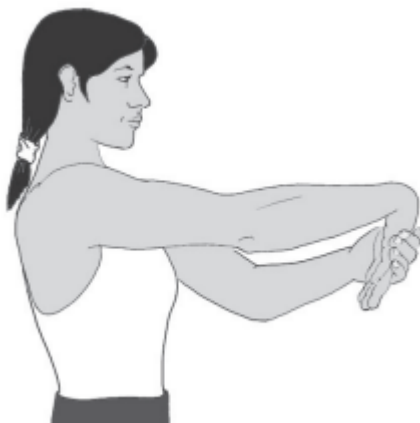

Slika 14. Istezanje zapešća (Izvor:

https://orthoinfo.aaos.org/globalassets/pdfs/a00789_therapeutic-exercise-program-for-carpal-tunnel_final.pdf)

4.2.2. Istezanje flektiranog zapešća

Istezanje flektiranog zapešća treba raditi tijekom dana, posebno prije aktivnosti. Nakon oporavka, ovo istezanje treba biti uključeno kao dio zagrijavanja za aktivnosti koje uključuju hvatanje. Izvodi se tako što se ispravi ruka s dlanom prema dolje i tako savije zapešće kako bi prsti bili okrenuti prema dolje. Lagano se povlači ruka prema tijelu dok se ne osjeti istezanje u podlaktici. Položaj se zadržava 15 sekundi, te se ponavlja 5 puta sa svakom rukom. Istezanje flektiranog zapešća potrebno je raditi 5 puta sa svakom rukom, 4 puta u danu kroz 5 do 7 tjedana (AAOS, 2018).



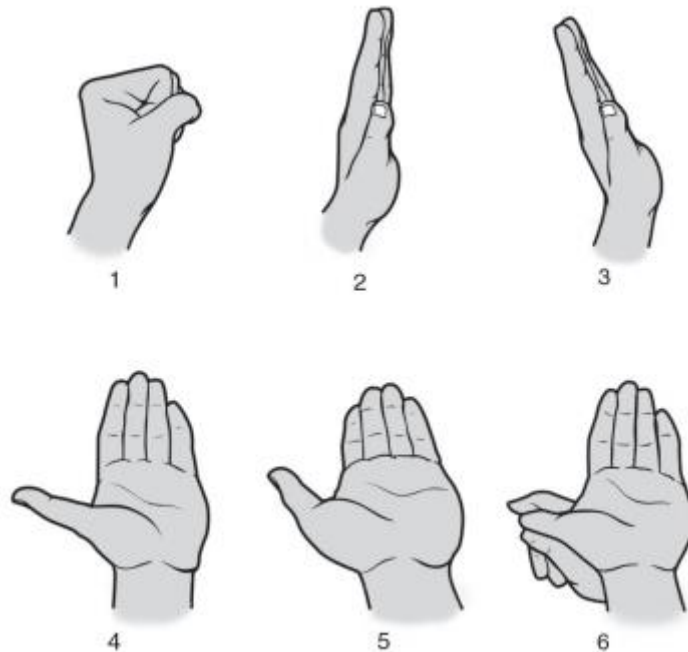
Slika 15. Istezanje zapešća (Izvor:

https://orthoinfo.aaos.org/globalassets/pdfs/a00789_therapeutic-exercise-program-for-carpal-tunnel_final.pdf)

4.2.3. Medijalni živčani klizači

Prilikom izvođenja vježbi potrebno je zadržati svaki položaj od 3 do 7 sekundi. Prvo se stisne šaka palcem preko prstiju (1). Prsti se ispruže a palac se drži uz bočnu stranu ruke (2).

Prsti se drže ravno pri ispružanju zapešća tako da se savije dlan prema natrag tj. prema podlaktici (3). Prsti, zapešće i palac drže se ispruženi i okrenuti podlakticom i dlanom prema gore (5). Prsti, zapešće i palac drže se ispruženi, a drugom rukom se isteže palac (6). Vježbe je potrebno izvoditi 10 do 15 ponavljanja na dan, u razdoblju od 6 do 7 tjedana (AAOS, 2018).



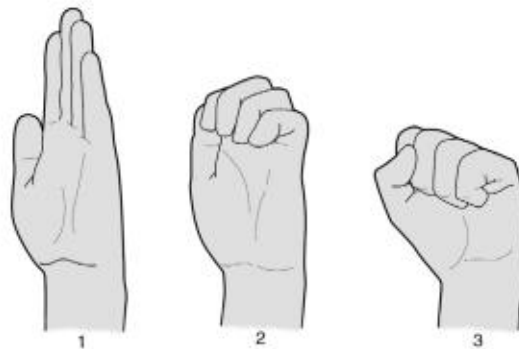
Slika 16. Vježbe za n. medianus (Izvor:

https://orthoinfo.aaos.org/globalassets/pdfs/a00789_therapeutic-exercise-program-for-carpal-tunnel_final.pdf)

4.2.4. Klizanje tetiva

Vježba se izvodi od položaja 1 do 3 u nizu. Svaki položaj se zadržava 3 sekunde. Kako vježbe postaju lakše izvodljive, potrebno je povećati broj ponavljanja ili broj dnevnih

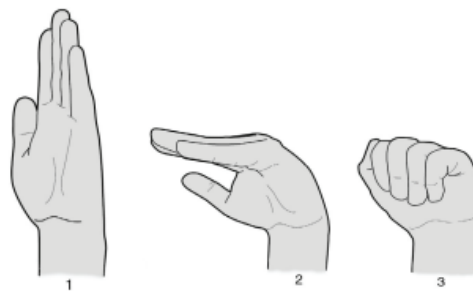
izvođenja. S rukom ispred sebe i ispravljenim zapešćem potrebno je potpuno ispraviti sve prste (1). vrhovi prstiju se saviju u položaj “kuke” sa zglobovima prstiju okrenutim prema gore (2). Potom se stisne šaka palcem preko prstiju (3). Vježbu je potrebno izvoditi u 5 do 10 ponavljanja, 2 do 3 puta dnevno (AAOS, 2018).



Slika 17. Vježbe klizanja tetiva (Izvor:

https://orthoinfo.aaos.org/globalassets/pdfs/a00789_therapeutic-exercise-program-for-carpal-tunnel_final.pdf)

Druga varijanta ove vježbe izvodi se na sljedeći način: s rukom ispred sebe i ispravljenim zapešćem potrebno je potpuno ispraviti sve prste (1). Prstim se napravi "ploha stola" savijanjem u donjem zglobu i držeći prste ravno (2). potom se saviju prsti u srednjem zglobu, dodirujući prste dlana (3).



Slika 18. Vježbe klizanja tetiva (izvor:

https://orthoinfo.aaos.org/globalassets/pdfs/a00789_therapeutic-exercise-program-for-carpal-tunnel_final.pdf)

5. ZAKLJUČAK

Ozljede živaca mogu dovesti do motoričkih i senzornih deficita koji mogu rezultirati invaliditetom koji trajno ugrožava kvalitetu života pacijenata. Opća sposobnost regeneracije perifernih živaca prepoznata je prije više od stoljeća, no do danas je ishod funkcionalnog oporavka nakon teže ozljede često još uvijek loš u mnogih bolesnika. Konzervativno liječenje primjenjuje se kod blagih i umjerenih oštećenja n. medianusa i sastoji se od upotrebe udloga, fizikalnih terapija i izbjegavanja repetitivnih kretanja u ručnom zglobu. Cilj konzervativnih metoda liječenja je poboljšati fleksibilnost šake i elastičnost skraćenih tetiva, te ublažiti simptome. Ukoliko nakon 6 tjedana konzervativna metoda ne dovede do poboljšanja stanja, potrebno je razmotriti kirurške metode liječenja.

Sindrom karpalnog tunela jedno je od najčešćih stanja oštećenja n. medianusa. Sindrom karpalnog tunela najčešća je neuropatija uklještenja gornjeg ekstremiteta i prevladava u do 3% opće populacije. Znakovi i simptomi sindroma karpalnog tunela uključuju slabost tenara, utrnulost radijalnih tri i pol prsta i parestezije. Osim sindroma karpalnog tunela, ostala oštećenja n. medianusa događaju se uslijed lezije zapešća, pronatorskog sindroma, prednje međukoštane neuropatije, i traumatske ozljede ruke, aksilarne ili gornje lezije.

LITERATURA

AAOS (American Academy of Orthopedic Surgeons) (2018). Therapeutic Exercise Program for Carpal Tunnel Syndrome. Izvor:

https://orthoinfo.aaos.org/globalassets/pdfs/a00789_therapeutic-exercise-program-for-carpal-tunnel_final.pdf.

Ahn, D. S. (2001). Hand elevation: a new test for carpal tunnel syndrome. *Annals of plastic surgery*, 46(2), 120-124.

Ashworth, N.L. (2011). Carpal tunnel syndrome. *BMJ Clinical Evidence*. 1114. PMID: 22018420.

Atroshi, I., Flondell, M., Hofer, M., & Ranstam, J. (2013). Methylprednisolone injections for the carpal tunnel syndrome: a randomized, placebo-controlled trial. *Annals of internal medicine*, 159(5), 309-317.

Bland, J. D. P., & Rudolfer, S. M. (2003). Clinical surveillance of carpal tunnel syndrome in two areas of the United Kingdom, 1991–2001. *Journal of Neurology, Neurosurgery & Psychiatry*, 74(12), 1674-1679.

Cascella, M. (2017). Chemotherapy-induced peripheral neuropathy: limitations in current prophylactic strategies and directions for future research. *Current medical research and opinion*, 33(6), 981-984.

Celli, A., Celli, L., & Morrey, B. F. (2008). *Treatment of elbow lesions*. Springer-Verlag Italia.

Cheung, K., Hatchell, A., & Thoma, A. (2013). Approach to traumatic hand injuries for primary care physicians. *Canadian Family Physician*, 59(6), 614-618.

Cobb, T. K., An, K. N., & Cooney, W. P. (1995). Effect of lumbrical muscle incursion within the carpal tunnel on carpal tunnel pressure: a cadaveric study. *The Journal of hand surgery*, 20(2), 186-192.

Drake, R., Vogl, A. W., Mitchell, A. W., Tibbitts, R., & Richardson, P. (2020). *Gray's Atlas of Anatomy E-Book*. Elsevier Health Sciences.

Dydyk, A. M., Negrete, G., & Cascella, M. (2022). Median Nerve Injury. Treasure Island (FL): StatPearls Publishing; 2022 Jan.

- Garfinkel, M. S., Singhal, A., Katz, W. A., Allan, D. A., Reshetar, R., & Schumacher Jr, H. R. (1998). Yoga-based intervention for carpal tunnel syndrome: a randomized trial. *Jama*, 280(18), 1601-1603.
- Genova, A., Dix, O., Saefan, A., Thakur, M., & Hassan, A. (2020). Carpal tunnel syndrome: a review of literature. *Cureus*, 12(3).
- Georgiev, G. P., Karabinov, V., Matev, B., Iliev, A., Kotov, G., & Landzhov, B. (2017). Carpal tunnel syndrome treatment with open surgical release: a study in 292 patients. *Acta Morphol Anthropol*, 24(3-4), 76-81.
- Georgiev, G. P. (2018). Anatomical variations of muscles in the human body and their relevance for clinical practice. *Int J Anat Var*, 11(2), 48-49.
- Georgiev, G. P. (2019). Palmaris longus muscle variants: well known, but what's new. *Int J Anat Var*, 12, 001.
- Graham, B., Peljovich, A. E., Afra, R., Cho, M. S., Gray, R., Stephenson, J., ... & Sevarino, K. (2016). The American Academy of Orthopaedic Surgeons evidence-based clinical practice guideline on: management of carpal tunnel syndrome. *JBJS*, 98(20), 1750-1754.
- Hager, K., Baseman, A. S., Nye, J. S., Brashear, H. R., Han, J., Sano, M., ... & Richards, H. M. (2014). Effects of galantamine in a 2-year, randomized, placebo-controlled study in Alzheimer's disease. *Neuropsychiatric disease and treatment*, 10, 391.
- Harris-Adamson, C., Eisen, E. A., Kapellusch, J., Garg, A., Hegmann, K. T., Thiese, M. S., ... & Rempel, D. (2015). Biomechanical risk factors for carpal tunnel syndrome: a pooled study of 2474 workers. *Occupational and environmental medicine*, 72(1), 33-41.
- Huisstede, B. M., Hoogvliet, P., Randsdorp, M. S., Glerum, S., van Middelkoop, M., & Koes, B. W. (2010). Carpal tunnel syndrome. Part I: effectiveness of nonsurgical treatments—a systematic review. *Archives of physical medicine and rehabilitation*, 91(7), 981-1004.
- Kostadinov, D. (1991). Physiotherapy. Kostadinov D (ed): Medicina i Fizkultura, Sofia, Bulgaria.
- Kostadinov, D., Gacheva, Y., Tsvetkova, D. (1989). Physical therapy manual . Kostadinov D (ed): Medicina i Fizkultura, Sofia, Bulgaria.

- Kotov, G., Iliev, A., Georgiev, G. P., & Landzhov, B. (2017). Clinical significance of anatomical variations in the carpal tunnel: literature review. *Acta Morphol Anthropol*, 24, 109-113.
- Kozak, A., Schedlbauer, G., Wirth, T., Euler, U., Westermann, C., & Nienhaus, A. (2015). Association between work-related biomechanical risk factors and the occurrence of carpal tunnel syndrome: an overview of systematic reviews and a meta-analysis of current research. *BMC musculoskeletal disorders*, 16(1), 1-19.
- Lad, S. P., Nathan, J. K., Schubert, R. D., & Boakye, M. (2010). Trends in median, ulnar, radial, and brachioplexus nerve injuries in the United States. *Neurosurgery*, 66(5), 953-960.
- Lee, J. Y., Park, Y., Park, K. D., Lee, J. K., & Lim, O. K. (2014). Effectiveness of ultrasound-guided carpal tunnel injection using in-plane ulnar approach: a prospective, randomized, single-blinded study. *Medicine*, 93(29).
- Lutskanova, S., Troev, T., Zalalieva, A. (2016). Modern physical methods for treatment of carpal tunnel syndrome. *Cont Med Prob.* 1:41-43.
- Martins, R. S., & Siqueira, M. G. (2017). Conservative therapeutic management of carpal tunnel syndrome. *Arquivos de neuro-psiquiatria*, 75, 819-824.
- McClure, P. (2003). Evidence-based Practice:: An example related to the use of splinting in a patient with carpal tunnel syndrome. *Journal of Hand Therapy*, 16(3), 256-263.
- Meyer, P., Lintingre, P. F., Pesquer, L., Poussange, N., Silvestre, A., & Dallaudière, B. (2018). The median nerve at the carpal tunnel... and elsewhere. *Journal of the Belgian Society of Radiology*, 102(1).
- Muller, M., Tsui, D., Schnurr, R., Biddulph-Deisroth, L., Hard, J., & MacDermid, J. C. (2004). Effectiveness of hand therapy interventions in primary management of carpal tunnel syndrome: a systematic review. *Journal of Hand Therapy*, 17(2), 210-228.
- Page, M. J., Massy-Westropp, N., O'Connor, D., & Pitt, V. (2012). Splinting for carpal tunnel syndrome. *Cochrane Database of Systematic Reviews*, (7).
- Pederson, W. C. (2014). Median nerve injury and repair. *The Journal of hand surgery*, 39(6), 1216-1222.

- Reimers, C. D., & Schelle, T. (2022). Nervus medianus. *Atlas Der Nervensonografie Und Elektroneurografie*, 55.
- Rozmaryn, L. M., Dovellet, S., Rothman, E. R., Gorman, K., Olvey, K. M., & Bartko, J. J. (1998). Nerve and tendon gliding exercises and the conservative management of carpal tunnel syndrome. *Journal of Hand Therapy*, 11(3), 171-179.
- Tortland, P. D. (2003). Nonsurgical management of carpal tunnel syndrome. *Techniques in Orthopaedics*, 18(1), 23-29.
- Tsai, P., & Steinberg, D. R. (2008). Median and radial nerve compression about the elbow. *JBJS*, 90(2), 420-428.
- Yang, C. P., Hsieh, C. L., Wang, N. H., Li, T. C., Hwang, K. L., Yu, S. C., & Chang, M. H. (2009). Acupuncture in patients with carpal tunnel syndrome: a randomized controlled trial. *The Clinical journal of pain*, 25(4), 327-333.
- Wu, Y. T., Ke, M. J., Chou, Y. C., Chang, C. Y., Lin, C. Y., Li, T. Y., ... & Chen, L. C. (2016). Effect of radial shock wave therapy for carpal tunnel syndrome: A prospective randomized, double-blind, placebo-controlled trial. *Journal of Orthopaedic Research*, 34(6), 977-984.
- Verdugo, R. J., Salinas, R. A., Castillo, J. L., & Cea, G. (2008). Surgical versus non-surgical treatment for carpal tunnel syndrome. *Cochrane Database of Systematic Reviews*, (4).
- Zaraliev, A., Georgiev, G. P., Karabinov, V., Iliev, A., & Aleksiev, A. (2020). Physical therapy and rehabilitation approaches in patients with carpal tunnel syndrome. *Cureus*, 12(3).