

FIZIOTERAPIJSKI POSTUPCI NAKON PRIJELOMA RADIUSA NA TIPIČNOM MJESTU

Krznarić, Ema

Undergraduate thesis / Završni rad

2024

Degree Grantor / Ustanova koja je dodijelila akademski / stručni stupanj: **University of Applied Sciences Ivanić-Grad / Veleučilište Ivanić-Grad**

Permanent link / Trajna poveznica: <https://um.nsk.hr/um:nbn:hr:258:192882>

Rights / Prava: [Attribution-NonCommercial-NoDerivatives 4.0 International/Imenovanje-Nekomercijalno-Bez prerada 4.0 međunarodna](#)

Download date / Datum preuzimanja: **2024-09-14**



Repository / Repozitorij:

[Repository of University of Applied Sciences Ivanić-Grad](#)



VELEUČILIŠTE IVANIĆ-GRAD

STRUČNI PRIJEDIPLOMSKI STUDIJ FIZIOTERAPIJE

Stručna prvostupnica fizioterapije; bacc. physioth.

Ema Krznarić

**FIZIOTERAPIJSKI POSTUPCI NAKON
PRIJELOMA RADIUSA NA TIPIČNOM MJESTU**

Završni rad

Mentorica:

dr. sc. Mirjana Berković-Šubić, univ. mag. physioth., pred.

Potpis autora rada

Potpis mentorice

Ovim potpisima se potvrđuje da je ovo završena verzija „Fizioterapijski postupci nakon prijeloma radiusa na tipičnom mjestu“ završnog rada koja je obranjena pred Povjerenstvom te da je ova tiskana verzija istovjetna elektroničkoj verziji predanoj u digitalni repozitorij Veleučilišta Ivanić-Grad.

FIZIOTERAPIJSKI POSTUPCI NAKON PRIJELOMA RADIUSA NA TIPIČNOM MJESTU

Sažetak

Prijelom radiusa na tipičnom mjestu sve je češća ozljeda koja nastaje u djece i starijih osoba. Uzrok je pad na ispruženu ruku. Nastankom prijeloma slijedi postavljanje dijagnoze i početak liječenja. Ovisno o težini prijeloma odabire se konzervativno ili kirurško liječenje. Prije provedbe fizikalne terapije bitno je ustanoviti trenutno stanje bolesnika i postaviti ciljeve. Zatim slijedi fizikalna terapija koja ima za cilj vratiti stanje osobe kakvo je bilo prije ozljede. Fizioterapeut ima vrlo važnu ulogu u fizikalnoj terapiji, osim što će je provoditi, bitna je i njegova uloga kao edukatora. Uz bolesnika bitna je i edukacija njegove obitelji. Provedbom fizikalne terapije dolazi do smanjena boli, povećanja mišićne snage i opsega pokreta te sprječavanje nastanka komplikacija. Cilj je vraćanje funkcije šake i omogućavanje provedbe svakodnevnih aktivnosti. Nakon odlaska bolesnika kući bitno je nastaviti provoditi sve naučeno.

Ključne riječi: edukacija, fizikalna terapija, liječenje, prijelom

PHYSIOTHERAPY PROCEDURES AFTER FRACTURES OF THE RADIUS AT A TYPICAL SITE

Abstract

The fracture of the radius in a typical location is an increasingly common injury that occurs in children and the elderly. The cause is a fall on an outstretched arm. The occurrence of a fracture is followed by a diagnosis and the start of treatment. Depending on the severity of the fracture, conservative or surgical treatment is chosen. Before implementing physical therapy, it is important to establish the patient's current condition and set goals. This is followed by physical therapy, which aims to restore the person's condition to what it was before the injury. The physiotherapist has a very important role in physical therapy, apart from conducting it, his role as an educator is also important. Along with the patient, the education of his family is also important. Physical therapy reduces pain, increases muscle strength and range of motion, and prevents complications. The goal is to restore the function of the hand and enable the implementation of daily activities. After the patient goes home, it is important to continue to implement everything learned.

Key words: education, fracture, physical therapy, treatment

SADRŽAJ

1. Uvod	1
2. Prijelom kosti	2
2.1. Vrste prijeloma	2
2.2. Znakovi prijeloma	2
2.3. Dijagnostika prijeloma	3
2.4. Liječenje prijeloma	3
2.5. Komplikacije prijeloma	4
3. Anatomija	5
3.1. Zglobovi podlaktice	6
3.2. Muskulatura podlaktice	7
3.3. Muskulatura šake	10
4. Prijelom radiusa na tipičnom mjestu	12
4.1. Klinička slika.....	13
4.2. Dijagnostika	13
4.3. Liječenje	13
4.4. Komplikacije	14
5. Fizioterapijski postupci	15
5.1. Fizioterapijske vježbe	15
5.1.1. Fizioterapijske vježbe nakon prijeloma radiusa na tipičnom mjestu	17
5.2. Hidroterapija	20
5.3. Krioterapija	20
5.4. Dijadinamske struje.....	21
5.5. Interferentne struje	22
5.6. Transkutana električna živčana elektrostimulacija (TENS).....	22
5.7. Magnetoterapija	23
5.8. Masaža ožiljka i mobilizacija	23
5.9. Edukacija	24
6. Zaključak	25
7. Literatura	26
8. Prilozi	28

1. Uvod

Prijelom radiusa na tipičnom mjestu pripada u najučestalije prijelome, do 17% u odnosu na sve prijelome. Tipična zona prijeloma je do četiri centimetra od radiokarpalnog zgloba (Uremović, Davila i sur., 2018). Prijelom nastaje prilikom pada na ispruženu ruku. Najčešće se javlja u dvije skupine ljudi, u starijih osoba i u djece. Uzrok prijeloma kod djece su krhke kosti, a kod starijih osoba slab mišićno-koštani sustav. Prijelom može uključivati sam zglob ili se može dogoditi na dijelu kosti neposredno iznad samog zgloba. Liječenje prijeloma je najčešće imobilizacijom uz pomoć gipsa. U djece je moguća pojava artritisa i samim time rehabilitacija je zahtjevnija (Hrvatska komora fizioterapeuta, 2011). Ženska populacija starijih osoba je u većem riziku od prijeloma zbog osteoporoze. Prilikom pada na ekstenziranu ruku i šaku u dorzalnoj fleksiji nastaje Collesov prijelom, a pri padu na volarno flektiranu ruku i šaku u poziciji volarne fleksije nastaje Smithov prijelom (Gazibara, 2021). Dijagnoza se postavlja uz pomoć anamneze, kliničkog pregleda i RTG snimke ručnog zgloba (Župić, 2018). Uz bol, u kliničkoj slici prisutni su edem, hematoma, deformitet i smanjen opseg pokreta (Uremović, Davila i sur., 2018).

Fizikalna terapija nakon prijeloma radiusa na tipičnom mjestu sastoji se od mnogo fizioterapijskih procedura, poput fizioterapijskih vježbi, elektroterapije, hidroterapije i mobilizacijskih tehnika. Kombinacijom procedura postići će se bolji rezultat od pojedinačne primjene. To sve dovodi do postizanja maksimalne fizičke, društvene, profesionalne, psihičke i rekreativne osposobljenosti (Gazibara, 2021). Osim planiranja i provođenja fizioterapije, vrlo važna uloga fizioterapeuta je i edukacija bolesnika (Jelica, 2023).

Cilj završnog rada je prikaz nastanka prijeloma, njegova liječenja i fizioterapijskog procesa. Također, prikaz uloge fizioterapeuta i fizioterapijskih procesa koji se provode u liječenju.

2. Prijelom kosti

Prijelom kosti definira se kao prekid kontinuiteta kosti koji je nastao radi sile koja nadmašuje elastičnost kosti te njezinu tvrdoću (Lovrić, 2008). Prijelom može nastati djelovanjem unutarnje ili vanjske sile. Sila također, može biti izravna poput udarca tupim predmetom ili posredna poput pada s prijenosom energije koja uzrokuje prijelom (Bukvić, Lovrić i Trninić, 2016).

2.1. Vrste prijeloma

Prijelomi se mogu razlikovati prema uzroku, prema očuvanosti kože iznad prijeloma, prema tijeku i izgledu frakturne pukotine, prema broju ulomaka te prema zahvaćenosti okolnih važnih struktura (Lovrić, 2008).

Prema uzroku prijelomi se dijele na one koji su izazvani silom te oni koji su nastali spontano. Pri ranjavanju prijelom nastaje izravnom silom, dok prigodom pada prijelom nastaje posredno, odnosno indirektno. Prema očuvanosti kože prijelomi se dijele na zatvorene (koža nije oštećena) te na otvorene (koža je oštećena). Prema tijeku i izgledu frakturne pukotine prijelomi se dijele na spiralne, kose, poprečne i uzdužne. Također, postoje i avulzijski prijelomi koji su nastali otkinućem komadića kosti na mjestu hvatišta mišića. Prema broju ulomaka prijelomi se dijele na bifragmentarne (dva ulomka), multifragmentarne (više većih ulomaka), kominutivne (više usitnjenih ulomaka) i komadne ili segmentalne (dvostruki prijelom iste kosti). Prema zahvaćenosti okolnih struktura prijelomi se dijele na jednostavne i komplicirane, odnosno kada je došlo do ozljede živaca, mišića, tetiva te ostalih vitalnih struktura (Lovrić, 2008).

2.2. Znakovi prijeloma

Znakovi prijeloma se dijele na sigurne i nesigurne znakove. Pod sigurne znakove prijeloma ubrajaju se patološka gibljivost, krepitacije, deformacija, vidljivi ulomci pri otvorenom prijelomu te radiografski nalaz. Pod nesigurne znakove prijeloma ubrajaju se krvni podljev, promjena boje kože, smanjena funkcija, oteklina i bol koja se javlja prilikom pokreta i na palpaciju (Lovrić, 2008).

2.3. Dijagnostika prijeloma

Dijagnoza prijeloma postavlja se na temelju radiološkog i kliničkog pregleda (Lovrić, 2008). Osnovna dijagnostička metoda je rendgenska obrada. Rendgensko se snimanje obavlja u dvije ravnine što je često dovoljno za postavljanje dijagnoze. Mogu se provesti i druge dijagnostičke metode poput magnetske rezonance (MR) i kompjuterizirane tomografije (CT). Pri sumnji da postoje ozljede krvnih žila mogu se provoditi pretrage poput angiografije i ultrazvuk dopler (Bukvić i sur., 2016). Jedan od najosjetljivijih pretraga za utvrđivanje prijeloma je sken kostiju koji je koristan za utvrđivanje starosti prijeloma (Hrvatska komora fizioterapeuta, 2011).

2.4. Liječenje prijeloma

Liječenje prijeloma ima dva osnovna cilja, omogućiti zdravo spajanje slomljene kosti bez deformacija te potpuni povrat funkcije. Cilj je potrebno postići što brže i s najmanjim rizikom od nastanka komplikacija. Postoje tri osnovna načela liječenja prijeloma (3R), repozicija ulomka (vraćanje ulomaka u anatomske položaj), retencija ulomaka (zadržavanje ulomaka u željenom položaju) i rana funkcijska mobilizacija.

Repozicija ulomaka postiže se na dva načina, kirurški ili konzervativno. Repozicija se izvodi u općoj ili lokalnoj anesteziji te ju treba učiniti što prije. Retencija ulomaka se također može postići konzervativno ili kirurški. Konzervativni način podrazumijeva imobilizaciju uz pomoć sadrenog zavoja te mirovanje. Rana funkcijska mobilizacija sastavni je dio liječenja koji podrazumijeva što raniju mobilizaciju uz što kasnije opterećenje ekstremiteta (Lovrić, 2008).

Kirurško liječenje

Kirurško liječenje sastoji se od kirurškog otvaranja kožnog pokrova te ostalih struktura. Izvodi se otvoreno namještanje ulomka, zadržavanje u željenoj poziciji uz pomoć osteosinteze. Cilj je postizanje što većeg stupnja stabilnosti. Jedna od kirurških imobilizacija je postavljanje vanjskih fiksatora. Osnovno je načelo ektrafokalno uvođenje osteosinteze što podrazumijeva postavljanje osteosintetskog materijala daleko od mjesta prijeloma. Funkcije vanjskog fiksatora su neutralizacija, kompresija i distrakcija (Lovrić, 2008).

Konzervativno liječenje

Konzervativno liječenje ili zatvorena metoda liječenja prijeloma podrazumijeva imobilizaciju s pomoću gipsanog zavoja nakon što se izvela manualna repozicija ulomaka. Prilikom postavljanja gipsa treba se paziti na jačinu stiska. Na onim mjestima gdje se očekuje nastanak edema prvo se postavlja longeta koja obuhvaća 1/2 do 2/3 debljine ozlijeđenog ekstremiteta. Longeta se nosi 3 do 5 dana, a zatim se zamjenjuje cirkularnim gipsom. Kod konzervativnog načina liječenja postoji mogućnost od nastanka komplikacija, najčešće su to vaskularne i neurološke komplikacije. To su komplikacije koje pripadaju u popratne ozljede te nastaju pri traumi ili kod nestručnog obavljanja konzervativnog zahvata kao i kod nepažnje (Bukvić i sur., 2016).

2.5. Komplikacije prijeloma

Komplikacije su neželjena, ali moguća prisutna pojava prilikom zbrinjavanja prijeloma (Lovrić, 2008). One su proporcionalne složenosti prijeloma i veličini snage te su povezane s ozljedama mekog tkiva. Moguće komplikacije su kardio-respiratorne komplikacije, infekcija, duboka venska tromboza, komplikacije povezane s kožom i mekim tkivom, neurovaskularne komplikacije, *compartment* sindrom, malpozicija, ukočenost, avaskularna nekroza, artritis, bolni sindromi te brojne druge (Hrvatska komora fizioterapeuta, 2011).

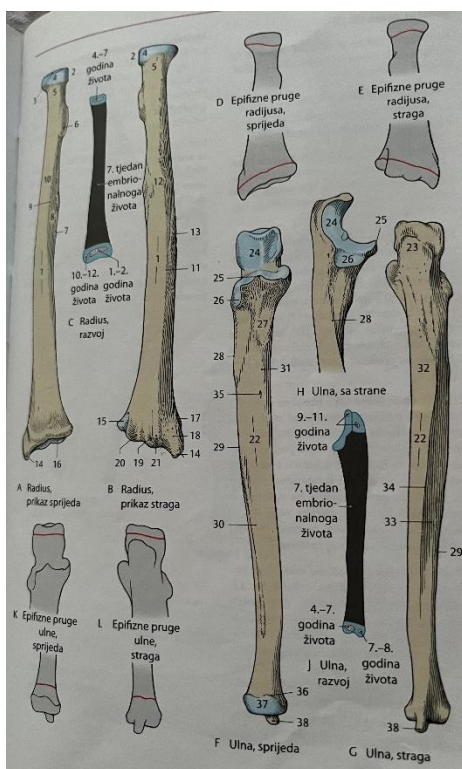
3. Anatomija

Anatomija podlaktice

Podlaktica (*antebrachium*) dio je gornjih ekstremiteta te se nalazi između dva zgloba, distalno ručni zglob (*articulatio radiocarpalis*) i proksimalno smješten lakatni zglob (*articulatio cubiti*). Podlakticu uz dvije kosti čine i brojni mišići, ligamenti i tetive (Karlo, 2019). Podlakticu čine dvije kosti, palčana kost (*radius*) koja je smještena lateralno i lakatna kost (*ulna*) koja je smještena medijalno (Platzer, 2011).

Palčanu kost (*radius*) čini tijelo (*corpus radii*), proksimalni i distalni kraj (*extremitas proximalis et extremitas distalis*). Na proksimalnom kraju kosti nalazi se glava (*caput radii*) sa zglobnom plohom. Iz prijelaza vrata (*collum*) u tijelo (*corpus*) na medijalnoj se strani nalazi hrapavost (*tuberositas radii*). Palčanu kost čine tri plohe, prednja (*facies anterior*), postranična (*facies lateralis*) i stražnja (*facies posterior*). Palčanu kost također čine i tri ruba koja se nalaze na granicama ploha, prednji rub (*margo anterior*), stražnji rub (*margo posterior*) i medijalni rub (*margo medialis*). Na distalnom kraju kosti nalazi se izbočina (*crista suprazyloidea*) sa stiloidnim nastavkom (*processus styloideus radii*).

Lakatnu kost (*ulna*) čini tijelo (*corpus*), proksimalni i distalni kraj (*extremitas proximalis et extremitas distalis*). Na proksimalnom se kraju nalazi nastavak, olecranon te je sprijeda smješten koštani izdanak (*processus coronoideus*). Na prijelazu u tijelo (*corpus*) nalazi se hrapavost (*tuberositas ulnae*). Kao i palčana kost, tako se i lakatna sastoji o tri plohe i tri ruba. Tri plohe koje čine lakatnu kost su prednja (*facies anterior*), stražnja (*facies posterior*) i medijalna (*facies medialis*), a tri ruba su prednji (*margo anterior*), stražnji (*margo posterior*) i lateralno smješten rub (*margo interosseus*). Na distalnom kraju kosti nalazi se stiloidni nastavak (*processus styloideus ulnae*) (Platzer, 2011) (Slika 1).



Slika 1. Prikaz radiusa i ulne

Izvor: Werner Platzer, Priručni anatomski atlas, prvi svezak – sustav organa za pokretanje, str.

119

3.1. Zglobovi podlaktice

Radius čini zglobove s ulnom, humerusom (nadraktična kost) i s kostima pešća (Gazibara, 2021).

Zglobovi u podlaktici su *articulatio humeroradialis*, *articulatio humeroulnaris* i *articulatio radioulnaris proximalis*. *Articulatio humeroradialis* čine *capitulum humeri* i *fovea articularis capitis radii*. Oblikom je sličan kuglastom zglobu. Mogući pokreti u ovom zglobu su fleksija, ekstenzija, supinacija i pronacija. *Articulatio humeroulnaris* čine *trochlea humeri* i *incisura trochlearis ulnae*. Pripada u kutne zglobove. Mogući pokreti su fleksija i ekstenzija. *Articulatio radioulnaris proximalis* čine *circumferentia articularis radii*, *incisura radialis ulnae* i ligament anulare. *Articulatio radioulnaris distalis* čine *caput ulnae* i *incisura ulnaris*. Oba zgloba pripadaju u obrtne zglobove te su supinacija i pronacija mogući pokreti u oba zgloba (Platzer, 2011).

Articulatio radiocarpalis je proksimalni zglob šake koji pripada u elipsoidane zglobove. Konveksno zglobno tijelo su proksimalne strane *os scaphoideum*, *os lunatum* i *os triquetrum*, a konkavno zglobno tijelo su *facies articularis carpea radii* i *discus articularis*. U zglobu su mogući pokreti fleksije, ekstenzije, abdukcije, addukcije i cirkumdukcije (Jalšovec, 2018).

3.2. Muskulatura podlaktice

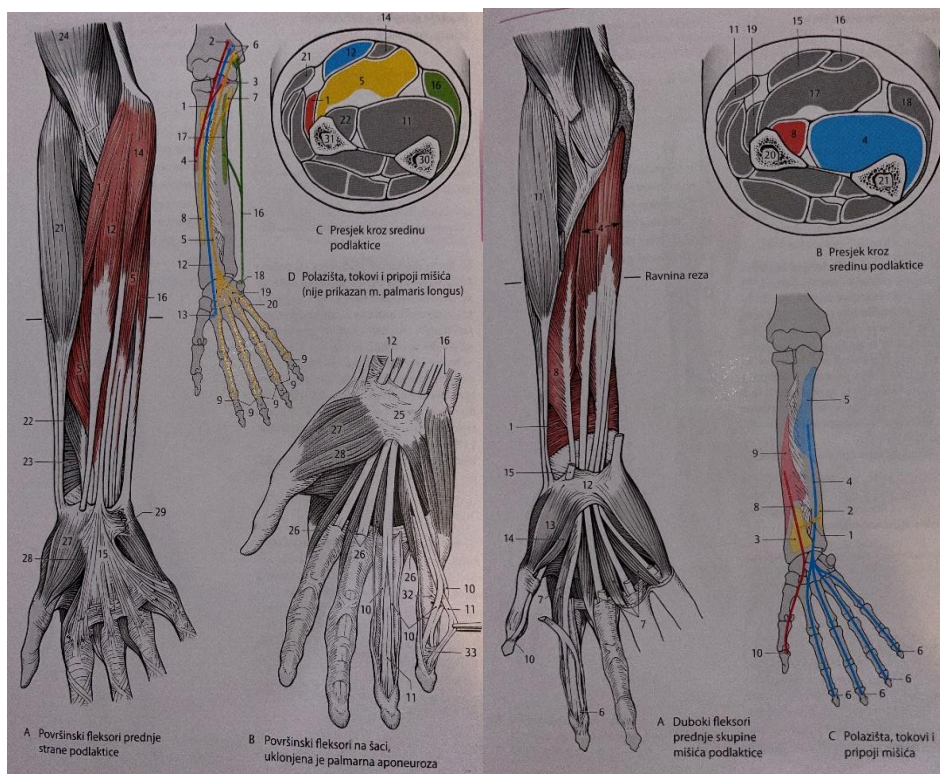
Muskulatura podlaktice se može podijeliti u tri skupine. Prva skupina su mišići koji se vežu na radius i ostvaruju kretnje u podlaktici, druga skupina su mišići koji sežu do metakarpusa te omogućavaju kretnje u zglobovima pešća te treća skupina su mišići koji sežu do članaka prstiju i omogućavaju kretnje prstima.

Mišići se mogu podijeliti i prema smještaju. Ulna i radius zajedno s interosealnom membranom čine fleksore koji su smješteni naprijed kao i ekstenzore koji su smješteni na stražnjoj strani podlaktice. U skupini fleksora i ekstenzora razlikuju se površinski i dubinski mišići.

Treća podjela temelji se na inervaciji. Mišići se tada dijele na dvije skupine, one koje inerviraju živčana vlakna iz prednjih snopova i one koje inerviraju živčana vlakna stražnjih snopova brahijalnog živčanog spleta (Platzer, 2011).

Prednja skupina podlaktičnih mišića

Prednju skupinu podlaktičnih mišića čine površinski i dubinski sloj mišića. U površinski sloj ubrajaju se mišići: *m. pronator teres*, *m. flexor digitorum superficialis*, *m. flexor carpi radialis*, *m. palmaris longus* i *m. flexor carpi ulnaris* (Slika 2). U dubinski sloj ubrajaju se: *m. pronator quadratus*, *m. flexor digitorum profundus* i *m. flexor pollicis longus* (Platzer, 2011). Polazište većine mišića je medijalni epikondil humerusa, a hvatište prednje plohe kostiju podlaktice i šake (Gazibara, 2021). Površinsku skupinu inervira medijalni živac (*nervus medianus*), osim *m. flexor carpi ulnaris* kojeg inervira ulnarni živac (*nervus ulnaris*). Za inervaciju dubinskih mišića odgovoran je *nervus interosseus palmaris* (Platzer, 2011).

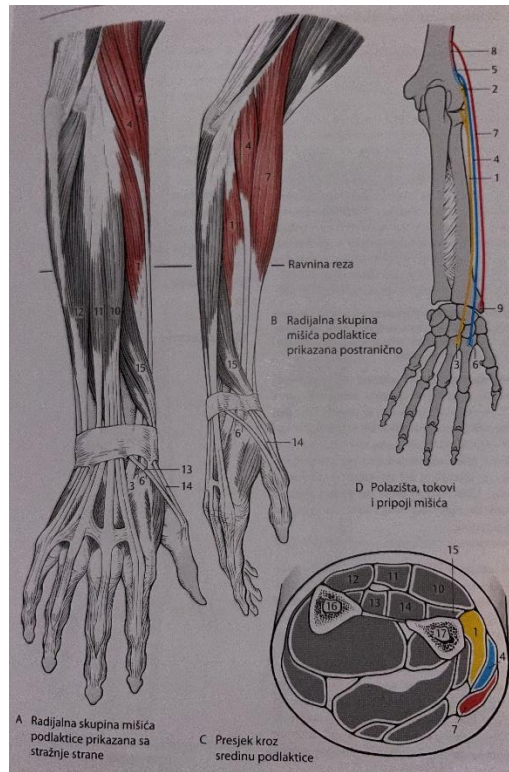


Slika 2. Prikaz prednje skupine podlaktičnih mišića

Izvor: Werner Platzer, Priručni anatomske atlas, prvi svezak – sustav organa za pokretanje, str. 161 i 163

Lateralna skupina podlaktičnih mišića

Lateralnu ili radijalnu skupinu podlaktičnih mišića čine tri mišića koja flektiraju lakatni zglob (Slika 3). To su: *m. extensor carpi radialis brevis*, *m. extensor carpi radialis longus* i *m. brachioradialis*. Mišići polaze s lateralnog epikondila humerusa. Hvatište *m. extensora capri radialis brevis* je osnovica treće kosti zapešća, *m. extensor carpi radialis longus* je baza druge metakarpalne kosti, a *m. brachioradialis* je radijalna ploha *processus styloideus radii*. Za inervaciju je odgovoran *nervus radialis* (Platzer, 2011).

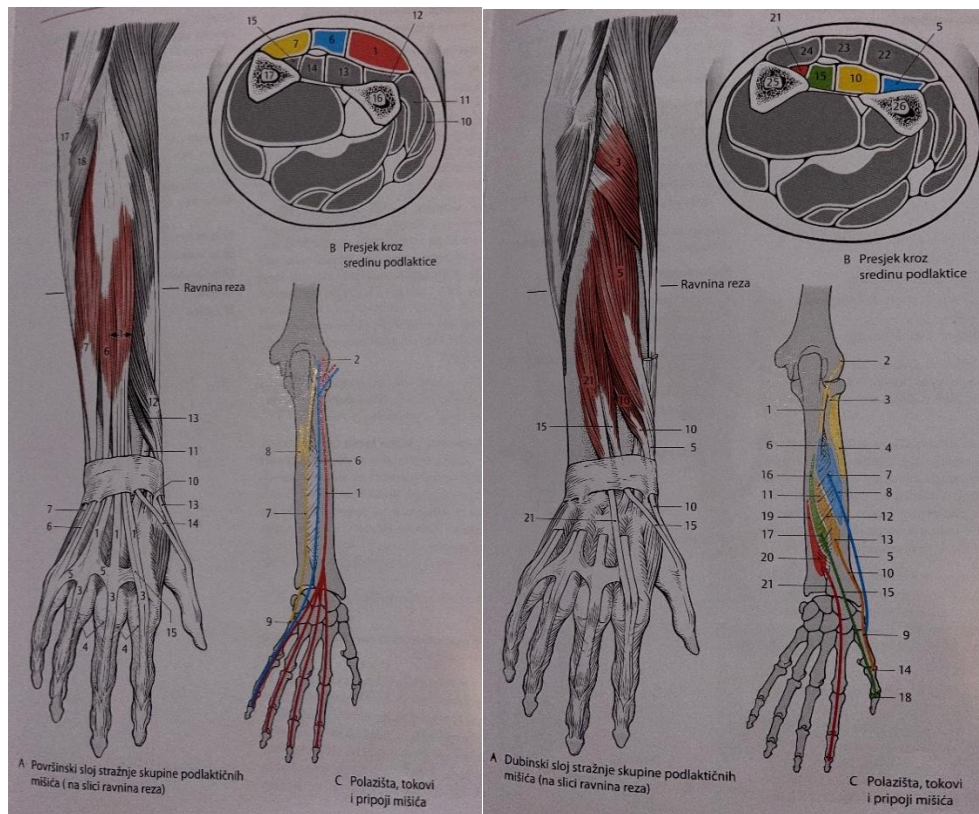


Slika 3. Prikaz lateralne skupine podlaktičnih mišića

Izvor: Werner Platzer, Priručni anatomske atlas, prvi svezak – sustav organa na pokretanje, str. 165

Stražnja skupina podlaktičnih mišića

Stražnju skupinu kao i prednju čine površinski i dubinski sloj mišića (Slika 4). U površinsku skupinu ubrajaju se: *m. extensor digitorum*, *m. extensor digiti minimi* i *m. extensor carpi ulnaris*. Dubinski sloj čine: *m. supinator*, *m. abductor pollicis longus*, *m. extensor pollicis brevis*, *m. extensor pollicis longus* i *m. extensor indicis*. Polazište mišića je *lateralni epikondil humerusa*. Hvatište *m. extensor digitorum* je *dorzalna aponeuroza* od drugog do petog prsta, *m. extensor digiti minimi* je *dorzalna aponeuroza* petog prsta, a *m. extensor carpi ulnaris* je *osnovica* pete metakarpalne kosti. *M. supinator* veže se za *radius*, *m. abductor pollicis longus* za *bazu* prve kosti zapešća, *m. extensor pollicis brevis* na *osnovicu* proksimalnog članka palca, *m. extensor pollicis longus* na *bazu* distalnog članka palca i *m. extensor indicis* na *kažiprst*. Oba sloja mišića inervira *nervus radialis* (Platzer, 2011).



Slika 4. Prikaz stražnje skupine podlaktičnih mišića

Izvor: Werner Platzer, Priručni anatomske atlas, prvi svezak – sustav organa za pokretanje, str. 167 i 169

3.3. Muskulatura šake

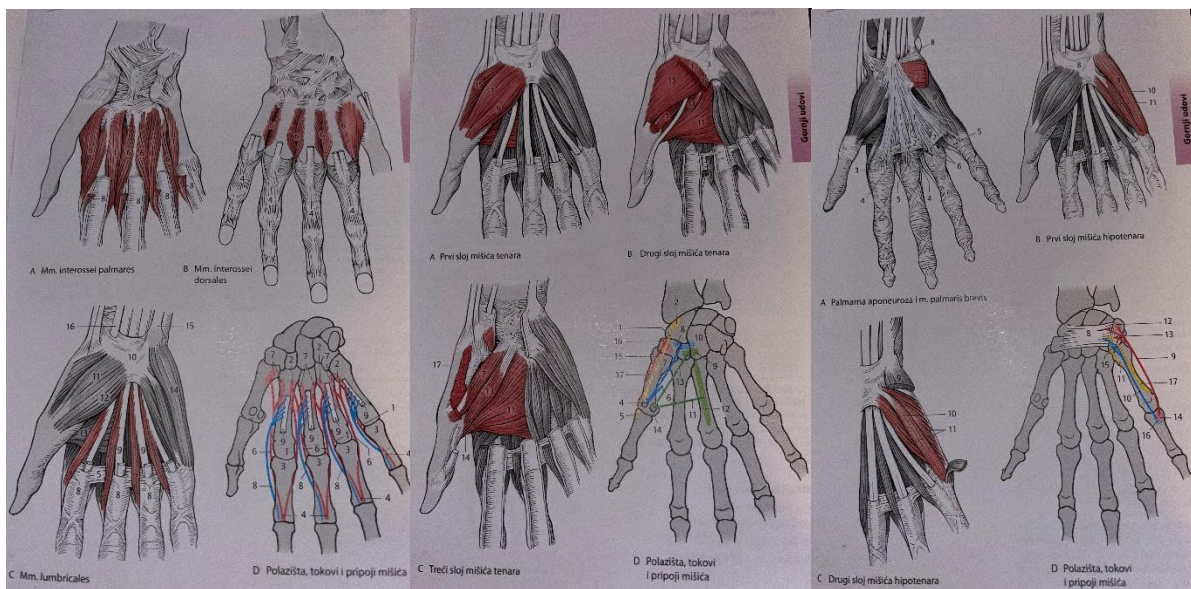
Muskulatura šake dijeli se na tri skupine: mišići u sredini šake, mišići palca (*thenar*) i mišići malog prsta (*hypothenar*) (Slika 5).

Sedam kratkih mišića čine mišiće u sredini šake. *Mm. interossei palmares* koji polaze s druge, četvrte i pete metakarpalne kosti, a vežu se za bazu proksimalnih članaka. *M. interossei dorsales* polazi sa susjednih strana pet metakarpalnih kostiju i veže se za proksimalne članke. *Mm. lumbricales* polaze s radijalnih strana tetiva *m. flexor digitorum profundus* te se vežu za zglobne čahure metakarpofalangealnih zglobova. Mišiće inervira *nervus ulnaris*.

U mišiće tenara ubrajaju se *m. abductor pollicis brevis* koji polazi s *tuberculum ossis scaphoidei* i hvatište mu je radijalna sezamska kost i proksimalni članak palca, *m. flexor pollicis brevis* koji polazi iz distalnog reda kostiju pešća i hvata se za radijalnu sezamsku kost, *m. adductor pollicis*

koji polazi s čitave duljine treće metakarpalne kosti i susjednih kostiju zapešća i hvata se za ulnarnu sezamsku kost i *m. opponens pollicis* koji polazi s *tuberculum ossis trapezii* i *retinaculum flexorum* i hvata se za radijalni rub prve metakarpalne kosti. *Nervus medianus* i *nervus ulnaris* inerviraju mišiće tenara.

U mišiće hipotenara ubrajaju se tri mišića. *M. abductor digiti minimi* koji polazi s *os pisiforme* i hvata se na ulnarni rub osnovice proksimalnog članka petog prsta. *M. flexor digiti minimi brevis* polazi s *retinaculum flexorum* i hvata se na palmarnu plohu osnovice proksimalnog članka malog prsta. *M. opponens digiti minimi* polazi s *hamulus ossis hamati* i hvata se na ulnarni rub pete metakarpalne kosti. Mišiće inervira *nervus ulnaris* (Platzer, 2011).



Slika 5. Prikaz mišića šake

Izvor: Werner Platzer, Priručni anatomski atlas, prvi svezak – sustav organa za pokretanje, str. 175, 177 i 179

4. Prijelom radiusa na tipičnom mjestu

Fractura radii loco tipico, prijelom palčane kosti (*radius*) na tipičnom mjestu ili prijelom u tipičnoj zoni odnosi se na prijelom distalnog radiusa. Pripada u najučestalije prijelome, odnosno 10-17% u odnosu na sve prijelome i 75% u odnosu na prijelome ruku. Tipična zona prijeloma je do četiri centimetra od radiokarpalnog zgloba (Uremović, Davila i sur., 2018). Do samog prijeloma dolazi prilikom pada na ispruženu ruku. Prijelom može uključivati sam zglob (intraartikularno) ili se može dogoditi na dijelu kosti neposredno iznad samog zgloba (ekstraartikularno). Prijelom se najčešće događa u dvije skupine ljudi, kod starijih osoba te kod djece. Prijelomi kod starijih osoba se dogode na spužvastom dijelu kosti neposredno iznad zgloba, dok je kod djece sam prijelom vrlo težak i često intraartikularan. Liječenje prijeloma kod starijih osoba je imobilizacijom pomoću gipsa ili zatvorenom repozicijom, a kod djece liječenje mora biti kompleksnije zbog mogućnosti pojave artritisa (Hrvatska komora fizioterapeuta, 2011). Prijelom radiusa na tipičnom mjestu najčešće se pojavljuje kod djece do 10 godina te kod starijih osoba do 70 godina. Osteoporoza je rizični čimbenik kod žena u starijoj životnoj dobi (Gazibara, 2021). U oko 60% prijeloma radiusa dolazi i do prijeloma stiloidnog nastavka ulne (Gavrilović, 2015).

Collesov prijelom

Collesov prijelom jedan je od najčešćih prijeloma u odraslih osoba te predstavlja 17,5% svih prijeloma kod iste populacije (Summers, Mabrouk i Fowles, 2023). Nastaje prilikom pada na ekstendiranu ruku i šaku u dorzalnoj fleksiji. Kod prijeloma dolazi do dorzalne i radijalne angulacije distalnog ulomka sa skraćanjem. Prijelom se događa unutar 2.5 cm od zgloba. Uzrok prijeloma kod mlađih osoba je pad s motocikla, a kod starijih osoba spoticanje (Gazibara, 2021). Deformitet „V“ karakterističan je znak na zglobu tijekom rendgenskog snimanja (Karlo, 2019).

Smithov prijelom

Smithov prijelom nastaje prilikom pada na volarno flektiranu ruku i šaku koja je u poziciji volarne fleksije. Dolazi do volarnog pomaka distalnog ulomka. Smithov prijelom dijeli se na tri tipa: Smith I – ekstraartikularni prijelom kod kojeg dolazi do palmarne angulacije distalnog ulomka, Smith II – intraartikularni prijelom kod kojeg dolazi do volarnog i proksimalnog

pomaka distalnog ulomka s karpusom, Smith III – ekstraartikularni kosi prijelom kod kojeg je prisutan volarni dislocirani distalni fragmentom i karpusom (Gazibara, 2021).

4.1. Klinička slika

U kliničkoj slici prijeloma prisutni su: edem, hematoma, smanjen opseg pokreta, deformitet i bol. Pokreti supinacije i pronacije su posebno bolni i ograničeni. Prilikom pokreta prstiju također je prisutno bolno ograničenje (Uremović, Davila i sur., 2018).

Zbog pomaka distalnog ulomka proksimalno i radijalno u frontalnoj ravnini prisutan je deformitet „fenomen bajoneta“ kod Collesova prijeloma, a kod Smithova prijeloma prisutan je deformitet „fenomen vilice“ koji nastaje radi pomaka distalnog ulomka volarno i proksimalno u sagitalnoj ravnini (Gazibara, 2021).

4.2. Dijagnostika

Postavljanje dijagnoze sastoji se prvenstveno od uzimanja anamneze i kliničkog pregleda. Bolesnik zatim odlazi na RTG snimanje gdje se ručni zglob snima u dvije projekcije, latero-lateralnoj i antero-posteriornoj. Standardne snimke ponekad je potrebno dopuniti kosim snimkama koje daju bolji uvid u artikularne plohe radiusa. Snimke se izvode u pronaciji i supinaciji od 45 stupnjeva. Pretrage poput magnetske rezonance (MR) koriste se za prikaz ozljeda mekih tkiva i kompjuterizirane tomografije (CT) koja se koristi za prikaz artikularnih struktura (Župić, 2018).

4.3. Liječenje

Konzervativni način liječenja je najčešća metoda liječenja koja se primjenjuje. Konzervativno liječenje podrazumijeva manualnu repoziciju koštanih ulomaka i njihovu imobilizaciju. Repozicija ulomaka izvodi se u općoj anesteziji, moguće je izvesti i relaksaciju mišića kako bi se izbjegla bol. Radi otekline zgloba primjenjuje se dorzalna gipsana longeta umjesno cirkularnog gipsa. Gipsana longeta zamjenjuje se cirkularnim gipsom kada dođe do dobrog položaja koštanih ulomaka te nestanka otekline. Većinom je to 7 do 10 dana nakon repozicije. Prva rendgenska kontrola se radi 3 do 5 dana nakon repozicije. Kod odraslih osoba vrijeme

zarastanja je oko 6 do 8 tjedana, dok je kod djece 3 do 5 tjedana. Kod Collesova prijeloma s dislokacijom distalnog ulomka prema dorzalno izvodi se trakcija prema distalno uz blagu fleksiju ručnog zgloba i utiskivanja ulomka na svoje mjesto.

Kirurško liječenje indicirano je kada se konzervativnim metodama ne postiže odgovarajući položaj ulomaka, kada se radi o multifragmentarnom prijelomu ili kod intraartikularnog prijeloma. Osteosinteza se izvodi s pomoću Kirschnerovih žica, ali moguća je primjena i AO-osteosinteza. Primjenjuju se male prilagođene pločice s vijcima (Bukvić i sur., 2016).

4.4. Komplikacije

Moguće komplikacije su kompartment sindrom, malpozicija distalnog fragmenta, neuropatija nervusa medianusa ili ulnarnog živca, ruptura tetive dugog ekstenzora palca, Sudeckov sindrom i pseudoartroza. Malpozicija distalnog fragmenta dovodi do posttraumatske artroze praćene bolom i ograničenom funkcijom zgloba. Neuropatija nervusa medianusa koja se javlja u 13% do 23% bolesnika ili neuropatija ulnarnog živca koja se mnogo rjeđe javlja dovodi od toga da živac može biti primarno kontuziran ili laceriran te mogu nastati sekundarna oštećenja poput edema, hematoma i dislociranog fragmenta. Ruptura tetive dugog ekstenzora palca javlja se u 0,2% do 1,5% bolesnika s prijelomom (Uremović, Davila i sur., 2018).

Kod mlađih osoba postoji veći rizik od nastanka artritisa, jer je sam prijelom u mlađoj dobi teška ozljeda. Akutni sindrom karpalnog kanala može zahtijevati hitni kirurški zahvat. Puknuće tetive može nastati prilikom primjene perkutanih iglica za stabilizaciju prijeloma te takvo stanje zahtjeva intervenciju plastičnog kirurga. Kompartiment sindrom može se povremeno pojaviti ako postoji nagnječenje podlaktice te zahtjeva hitni kirurški zahvat, jer može rezultirati trajnim oštećenjem živaca i mišića (Hrvatska komora fizioterapeuta, 2011).

5. Fizioterapijski postupci

Fizioterapija je zdravstvena djelatnost unutar koje se provodi liječenje različitim fizikalnim čimbenicima, a provodi je fizioterapeut. Ona uključuje postavljanje fizioterapeutske dijagnoze, planiranje i provođenje fizikalne terapije u svrhu ublažavanja boli, ponovne uspostave optimalne tjelesne funkcije i sprječava napredak oštećenja, ograničenja i onesposobljenja koja mogu nastati različitim ozljedama i stanjima. Fizioterapija koristi mnoge fizikalne agense poput fizioterapijskih vježbi, elektroterapije, hidroterapije, krioterapije, masaže i mobilizacijskih tehnika u svrhu oporavka ili poboljšanja funkcije, smanjenja boli i povećanja sposobnosti pokreta (Znika, 2022).

Smisao fizikalne terapije je unos određenog oblika energije u organizam čovjeka gdje će se postići željeni učinci ili svrhovito poticanje organizma na racionalno korištenje vlastite energije (Kovač i Šimunović, 2020).

Rehabilitacija je kompleksan proces kojeg provodi tim zdravstvenih djelatnika, bolesnikova obitelj i sam bolesnik. Pomaže osobi postići maksimum fizičke, društvene, profesionalne, psihičke i reaktivne osposobljenosti u odnosu na anatomsko ograničenje, ograničenja okoline te životne planove i želje. Cilj rehabilitacije je djelovanje na čovjeka u cjelini, a ne samo na njegovu ozljedu (Gazibara, 2021). Uključuje sve mjere koje imaju za cilj smanjenje učinka onesposobljena i postizanje neovisnosti, bolju kvalitetu života i socijalnu integraciju (Znika, 2022).

Rehabilitacija nakon prijeloma radiusa na tipičnom mjestu sastoji se od mnogih fizikalnih procedura poput fizioterapijskih vježbi, mobilizacijskih tehnika, elektroterapije, termoterapije i hidroterapije. Kombinacijom fizikalnih procedura postići će se bolji rezultati od pojedinačne primjene (Gazibara, 2021).

5.1. Fizioterapijske vježbe

Fizioterapijske vježbe koriste pokret kao terapijsko sredstvo. Pripadaju u najvažniji terapijski postupak i imaju veliku primjenu u mnogim granama kliničke medicine. Dobro poznavanje anatomije, kineziologije, biomehanike i primjene pokreta čine temelj za uspješnu primjenu fizioterapijskih vježbi u praksi.

Osnovni ciljevi provođenja vježbi usmjereni su na poboljšanje funkcije lokomotornog sustava. To su održavanje ili povećanje opsega pokreta, održavanje ili poboljšanje mišićne snage, brzine i izdržljivosti pokreta, poboljšanje kvalitete ravnoteže i koordinacije pokreta, prevencija nastanka ili ublažavanja deformiteta, poboljšanje stava tijela te poboljšanje funkcija drugih organskih sustava.

Vježbe se mogu podijeliti prema cilju i prema načinu na koje se izvode. Vježbe prema cilju mogu se podijeliti na vježbe opsega pokreta, izdržljivosti, koordinacije, proprioceptije, snage. Prema načinu na koje se izvode dijele se na aktivne i pasivne vježbe.

Pasivne vježbe provode se kada bolesnik ne može samostalno izvesti aktivan pokret. Tada ih provodi fizioterapeut ili neka druga educirana osoba, ali i sam bolesnik koji zdravom stranom može mobilizirati bolesnu stranu. Pasivne se vježbe, odnosno pokreti mogu provoditi i uz pomoć uređaja za mobilizaciju. Vježbe se provode kod stanja periferne oduzetosti, kod posttraumatskih stanja, kod cerebralne paralize, kod pareza koje su posljedica moždanog udara ili kada mišić ima ocjenu 0 i 1 na manualnom mišićnom testu. Ciljevi pasivnih vježbi su održavanje opsega pokreta u zglobovima i elastičnosti mišića, sprječavanje skraćanja mišića, poboljšanje cirkulacije krvi i limfe te proprioceptivna stimulacija. Pokreti ne smiju izazivati bol. Posebna pažnja potrebna je prilikom vježbanja u tretmanu prijeloma.

Aktivne vježbe provode se kada bolesnik može samostalno aktivirati mišiće te se one dijele na aktivno potpomognute, aktivne i aktivne vježbe s opterećenjem. Aktivno potpomognute vježbe provode se kada mišić nema dovoljnu snagu za savladavanje sile teže, ali po manualnom mišićnom testu ima ocjenu 2. Fizioterapeut pomaže bolesniku izvoditi vježbe do punog opsega pokreta. U ovu skupinu pripadaju i vježbe u vodi, vježbe u suspenziji i vježbe na glatkoj podlozi. Aktivne vježbe provode se kod bolesnika koji imaju dovoljnu snagu mišića za svladavanje sile teže te po manualnom mišićnom testu mišić ima ocjenu 3. Bolesnik sam izvodi vježbe uz nadzor fizioterapeuta. Aktivne vježbe s opterećenjem izvode se kod bolesnika kod kojih mišić ima ocjenu 4 ili 5 po manualnom mišićnom testu. Vježbe se provode u svrhu jačanja mišića i povećanja opće izdržljivosti. Opterećenje se primjenjuje s pomoću različitih rekvizita, preko uređaja ili manualnog otpora koji pruža fizioterapeut.

Vježbe se još mogu podijeliti na statičke i dinamičke. Statičke vježbe nazivaju se još i izometričke. To su vježbe kod kojih ne dolazi do promjene u dužini mišića nego se povećava tonus. Pokret je nevidljiv. Dinamičke vježbe nazivaju se još i izotonične i izokinetičke. Pokret je vidljiv. Mišića kontrakcija može biti ekscentrična i koncentrična.

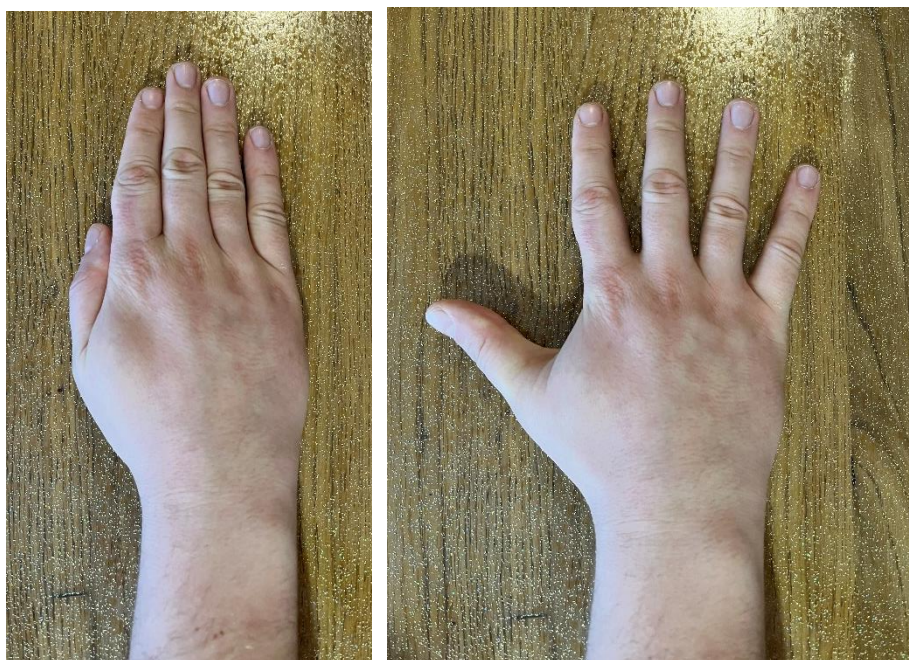Vježbe opsega pokreta provode se za održavanje ili povećanje opsega pokreta u zglobu. Provode se radi prevencije nastanka kontraktura ili kako bi se otklonile već nastale kontrakture. Vježbe istezanja provode se kod bolesnika sa smanjenim pokretljivim zglobom ili kod skraćениh mišićno-tetivnih struktura. Pokreti se provode polagano bez trzaja. Vježbe propriocepcije usmjere su prema poboljšanju propriocepcije odnosno sposobnosti lokomotornog sustava za primjeren odgovor na neobične i specifične podražaje (Kovač i Šimunović, 2020).

5.1.1. Fizioterapijske vježbe nakon prijeloma radiusa na tipičnom mjestu

Fizioterapijske vježbe provode se u svrhu povećanja mišićne jakosti i opsega pokreta. Rehabilitacija se planira uz pomoć fizioterapeutske procjene i podataka unesenih u fizioterapijski karton i temeljem toga postavljaju se ciljevi.

Slijede primjeri odabranih vježbi:


Vježba 1. Bolesnik je u sjedećem položaju, podlaktica i šaka oslonjene na podlogu. Izvodi vježbu abdukcije i addukcije prstiju, odnosno primicanje i odmicanje prstiju (Slika 6).



Slika 6. Prikaz addukcije i abdukcije prstiju

Izvor: privatna galerija

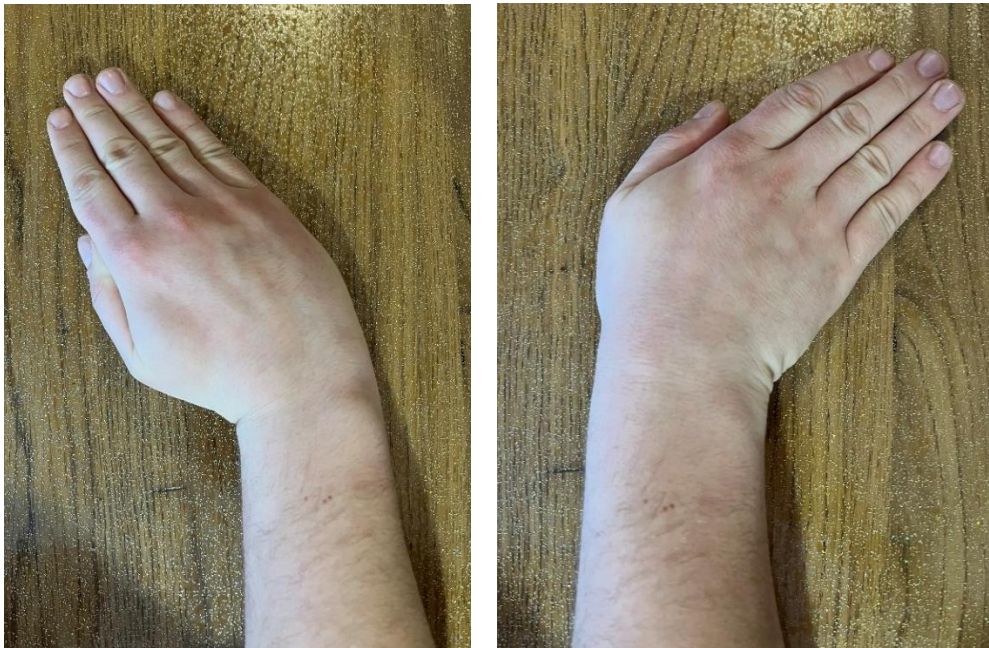Vježba 2. Bolesnik je u sjedećem položaju, podlaktica i šaka oslonjene su na podlogu. Izvodi podizanje šake dok je podlaktica u proniranom položaju i izvodi abdukciju prstiju, odnosno širi prste (Slika 7).



Slika 7. Prikaz abdukcije prstiju uz odignutu šaku u proniranom položaju

Izvor: privatna fotografija

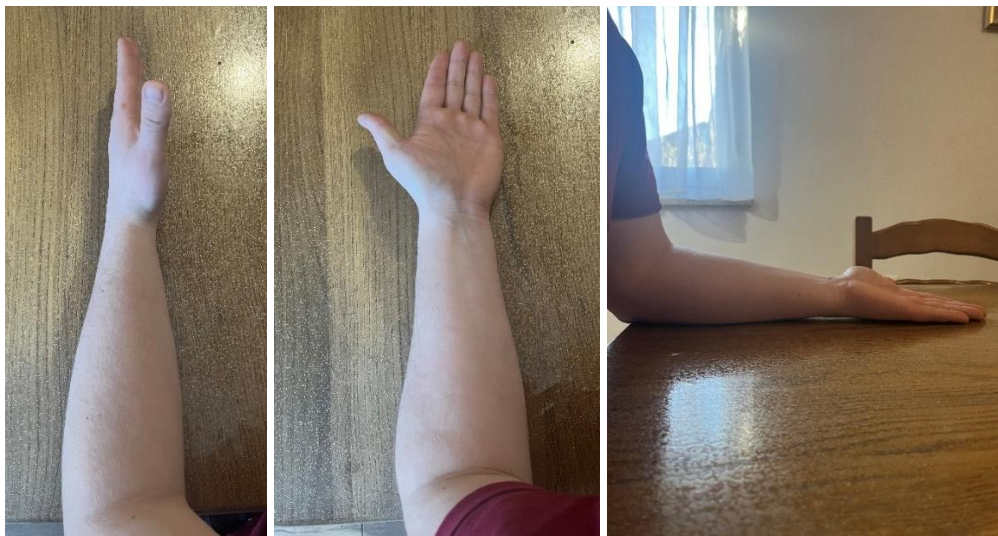Vježba 3. Bolesnik je u sjedećem položaju, podlaktica i šaka oslonjene su na podlogu. Izvodi pokrete radijalne i ulnarne devijacije po podlozi (Slika 8).



Slika 8. Prikaz radijalne i ulnarne devijacije

Izvor: privatna fotografija

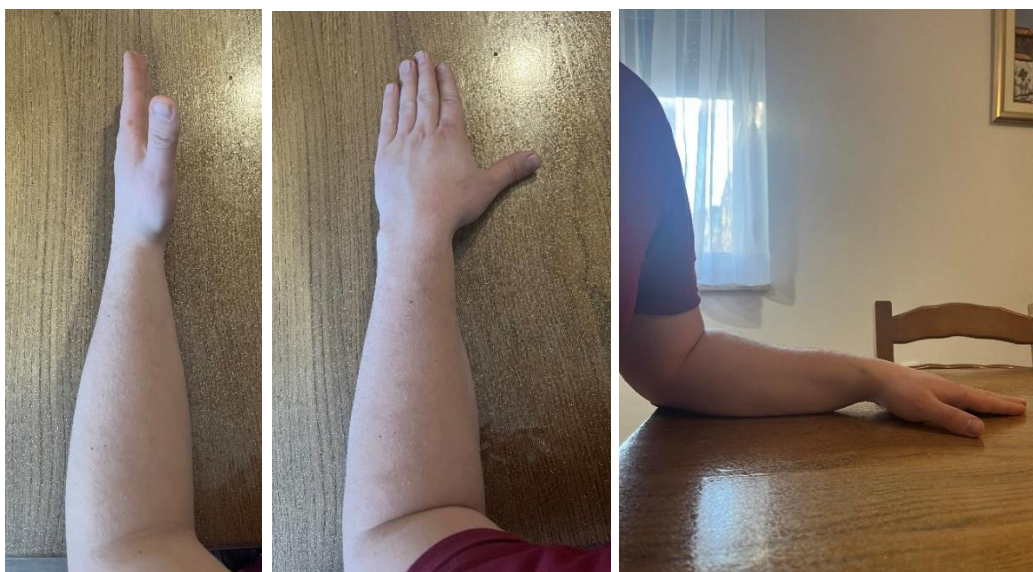Vježba 4. Bolesnik je u sjedećem položaju, podlaktica i šaka oslonjene su na podlogu. Lakat je pod pravim kutom u odnosu na podlogu. Iz neutralnog položaja izvodi se pokret supinacije odnosno okreće dlan prema gore (Slika 9).



Slika 9. Prikaz supinacije podlaktice

Izvor: privatna fotografija

Vježba 5. Bolesnik je u sjedećem položaju, podlaktica i šaka oslonjene su na podlogu. Lakat je pod pravim kutom. Iz neutralnog položaja izvodi se pokret pronacije, odnosno okreće dlan prema dolje (Slika 10).



Slika 10. Prikaz pronacije podlaktice

Izvor: privatna fotografija

Navedene vježbe su vježbe za povećanje opsega pokreta. Zatim slijede vježbe za povećanje snage mišića. Fizioterapeut može odabrati rekvizite poput loptice za stiskanje i gumicu za razvlačenje. Povećanjem snage mišića povećava se broj ponavljanja vježbi i bolesniku se daje uteg veće težine. Učinak vježbi bit će bolji i napredak će biti brži ako bolesnik vježbe izvodi i kod kuće (Gazibara, 2021).

5.2. Hidroterapija

Hidroterapija je metoda liječenja koja koristi vodu kao terapijsko sredstvo. Glavna primjena je u rehabilitaciji i fizikalnoj terapiji, a podrazumijeva uranjanje dijelova tijela ili cijelog tijela u vodu. Povoljna fizikalna svojstva vode su sila uzgona koja djeluje suprotno sili teži i omogućuje vježbanje u vodi s rasterećenjem lokomotornog sustava, hidrostatski tlak koji ima najveći učinak kod vertikalnog položaja tijela, djeluje na smanjenje edema i poboljšanje cirkulacije. Termička svojstva vode su pogodna za brzo zagrijavanje i hlađenje tijela. Fiziološki učinci hidroterapije su smanjenje boli i mišićnog spazma, poboljšanje cirkulacije, mišićne snage, zglobne pokretljivosti, elastičnosti, propriocepcije, koordinacije te kardiovaskularnog i respiratornog sustava. Indikacije za hidroterapiju su posttraumatska stanja, upalne i degenerativne bolesti koštano-mišićnog sustava, neurološki problemi i psihološki odnosno psihički problemi. Kontraindikacije se dijele na opće i na mjere opreza. Opće kontraindikacije su kardijalna i respiratorna disfunkcija, akutne upale zglobova, teži oblici epilepsije, neke dermatološke bolesti i teška periferna vaskularna bolest. Mjere opreza podrazumijevaju omogućavanje niže temperature vode i provode se kod bolesnika s multiplom sklerozom, trudnica i kod osoba koje imaju slabiju termoregulaciju. Vodeni postupci koji se najčešće primjenjuju su: primjena kupki u terapijskom bazenu, kontrastne i vrtložne kupke te kupka u Hubbardovom tanku. Hidroterapijski postupci prema svojstvu vode i udruženih čimbenika dijele se na hidrotermičke (kupke, polijevanje), hidrokinetičke (tuševi, podvodna masaža), hidrokemijske, hidroelektrične i sauna (Kovač i Šimunović, 2020). Hidroterapija ima i svoje nuspojave, a to su: utapanje, gubitak svijesti, infekcije, opekline i krvarenje (Babić-Naglić i sur., 2013).

5.3. Krioterapija

Krioterapija je metoda liječenja koja primjenjuje hladnoću u terapijske svrhe. Primjenjuje se u liječenju bolesti, ozljeda i upalnih stanja. Može se primjenjivati lokalno ili kao opća terapija.

Terapijski učinci su smanjenje otekline, ublažavanje upale i smanjenje boli. Također dovodi do opuštanja mišića i poboljšanja mišićne trofike i kontrakcije. Biofizički učinci dijele se na lokalne i opće. Lokalni učinci su brojni, a dovode do smanjenja boli i mišićnog spazma. Izravni učinak hlađenja je pad temperature kože i potkožnog tkiva te se usporavaju i biološki procesi. Pojavljuje se vazokonstrikcija što dovodi do usporavanja lokalne cirkulacije. Nepovoljni učinci krioterapije su povećanje zakočenosti, što otežava izvođenje pokreta. Primjena krioterapije treba biti kratkotrajna u svrhu analgezije. Načini primjene lokalne krioterapije su: lokalni oblozi, hlađenje raspršivačem, kriomasaža ledom, kriokupke usitnjenim ledom i primjena uređaja s cirkulirajućom hladnoćom. Indikacije za krioterapiju su: uganuće zgloba, ozljede ligamenata i mišića, prijelomi, degenerativne bolesti, izvanzglobni reumatizam i upalne reumatske bolesti. Kontraindikacije i mjere opreza su: odbojnost prema hladnoći, alergije na hladnoću, preosjetljivost, Raynaudova bolest, bolesti perifernih krvnih žila i ateroskleroza (Kovač i Šimunović, 2020).

5.4. Dijadinamske struje

Dijadinamske struje su niskofrekventne struje, punovalne ili poluvalne uspravljene struje, sinusoidnog oblika i frekvencije od 50 do 100 Hz. Punovalne usmjerene struje imaju frekvenciju od 100 Hz, a poluvalne od 50 Hz. Kombinacija frekvencije i jačine uz dodavanje konstantne istosmjerne struje male jačine, mogu se dobiti 4 osnovne modulacije od kojih svaka ima svoje glavno djelovanje. Modulacija I primjenjuje se u liječenju bolnih stanja i stanja nastalih poremećajem ravnoteže vegetativnog sustava. Njome se postiže dobar analgetski učinak i kočenje simpatikusa te je frekvencije od 100 Hz. Modulacija II je frekvencije od 50 Hz i njome se postiže jači analgetski učinak, također koči simpatikus te djeluje na toniziranje vezivnog tkiva. Modulacija III je kombinacija prve i druge modulacije. Ima jako djelovanje na uklanjanje edema i hematoma, djeluje na smanjenje boli i tonusa poprečnoprugastih mišića. Modulacija IV kombinacija je prve modulacije i galvanskih impulsa malih jakosti rastućeg oblika i modulacije II. Ima dugotrajni i jaki analgetski učinak. Tehnika primjene je aplikacija pločastih ili vakuumskih elektroda. Elektrode se mogu postaviti transregionalno, paravertebralno, vazotropno, gangliotropno ili po bolnim točkama uzduž zahvaćenog živca. Negativna elektroda (katoda) postavlja se na bolno mjesto, dok se pozitivna elektroda (anoda) postavlja distalno ili proksimalno. Treba izbjegavati primjenu nakon krioterapije, kod bolesnika s nježnom kožom, kod bolesnika s pacemakerom i kod trudnica na donji dio križa (Kovač i

Šimunović, 2020). Doziranje ovisi o osjetu bolesnika, dok se jakost postupno povećava do subjektivnog osjećaja vibriranja i bockanja (Babić-Naglić i sur., 2013).

5.5. Interferentne struje

Interferentne struje nastaju iz dviju sinusoidnih izmjeničnih struja koje se preklapaju u frekvenciji, fazi i intenzitetu. Pripadaju u srednje frekventne struje. Interferencija je događa u dubini i nastaje križanjem dviju sinusoidnih struja pod pravim kutom. Ulazna frekvencija jednog strujnog kola 4000 Hz, a drugog 3900 ili 4100 Hz. Tako nastaje interferentna struja frekvencije 100 Hz s mogućnošću regulacije do ispod 10 Hz. Tehnika primjene je s pomoću 4 elektrode (kvadripolarno) ili 2 elektrode (bipolarno). Frekvencija od 100 Hz primjenjuje se za smanjenje boli, 20 Hz za mišićnu kontrakciju i 10 do 20 Hz za vazodilataciju i bolju cirkulaciju. Indikacije su sve mišićno-koštane boli i osteoartritis perifernih zglobova, a kontraindikacije su iste kao i kod ostalih elektroterapijskih procedura (Kovač i Šimunović, 2020). Metalna strana tijela, na primjer, fiksacijski materijal, nisu kontraindikacija za primjenu interferentne struje (Babić-Naglić i sur., 2013).

5.6. Transkutana električna živčana elektrostimulacija (TENS)

Transkutana električna živčana elektrostimulacija je primjena kontrolirane, nisko voltažne električne stimulacije. Frekvencija je od 1 do 150 Hz, a trajanje impulsa od 60 do 250 μ s. Dolazi do podraživanja živčanog sustava preko kože kako bi se izazvao analgetski učinak. Razlikuje se više vrsti TENS-a, to su standardi, visokofrekventni, niskofrekventni i TENS s primjenom struja male jakosti takozvani MENS. Stimulatori produciraju konstantnu struju, valove bifazičnog i asimetričnog oblika, intenziteta od 0 do 6 mV, frekvencije od 1 do 150 Hz i trajanja impulsa od 0,04 do 0,30 ms. Standardni odnosno visokofrekventni TENS najčešće se primjenjuje u praksi, uz frekvenciju od 80 do 100 Hz i trajanja impulsa od 50 do 80 mikrosekundi. Lokalizacija elektroda ovisi o lokalizaciji boli, najčešća primjena je duž perifernog živca ili na mjestu najveće boli. Elektrode se mogu postaviti paravertebralno uz kralježnicu i transartikularno na zglobove. Indikacije za primjenu TENS-a su: bolovi akutnog i kroničnog tipa, neuropatska bol, vertebralni i vertebrogeni sindromi, algodistrofija te mnoge druge. Kontraindikacije su: prisutnost srčanih stimulatora, trudnoća, epilepsija, senilnost i alergija na metal (Kovač i Šimunović, 2020).

5.7. Magnetoterapija

Magnetoterapija je primjena magnetnog polja dobivenog s pomoću struje u terapijske svrhe s ciljem djelovanja na biofizikalne procese. Magnetno polje nastaje prolaskom struje kroz vodič ili svitak zbog brze promjene električnog polja. Jakost se izražava u teslama (T). U terapijske se svrhe primjenjuje biomagnetno polje koje može biti magnetno polje visokog ili niskog intenziteta. Biološki učinci magnetnog polja su protuupalni, analgetski i biostimulativni. Način primjene je raznolik, ali se preporučuje frekvencija do 10 Hz i jakost do 5 mT za akutna stanja lokomotornog sustava, dok se za kronične preporučuje frekvencija od 50 Hz i jakost od 10 mT. Indikacije su traume koštano-mišićnog sustava, prijelomi, algodistrofija, neuropatije, degenerativne bolesti zglobova i kralježnice, bolni regionalni sindromi, izvan zglobni reumatizam i cijeljenje rana. Kontraindikacije su: trudnoća, prisutnost pacemakera, krvarenje u probavnom sustavu, disfunkcije štitnjače, akutne infekcije, tuberkuloza i juvenilni dijabetes (Kovač i Šimunović, 2020).

5.8. Masaža ožiljka i mobilizacija

Masaža je vrsta mehanoterapije, izvodi se rukama čime dolazi do djelovanja na kožu, mišićni i živčani sustav, cirkulaciju te receptore. Masaža je metoda koja primjenjuje niz pokreta na tijelu u svrhu terapijskog manipuliranja kožom, potkožjem, mišićima i mišićnom fascijom. Uz problematiku lokomotornog i neuromuskularnog sustava najčešće je vezana medicinska masaža koja se primjenjuje ovisno o dijagnozi. Provodi je educirana osoba, najčešće fizioterapeut koji primjenjuje manualnu vještinu i znanje na osnovi poznavanja anatomije ljudskog tijela (Kovač i Šimunović, 2020). Masaža ima refleksne, neurološke, mehaničke i psihološke učinke. Masaža dovodi do relaksacije, smanjenja boli, vazodilatacije i mobilizira tjelesne tekućine. Osnovni pokreti masaže su: glađenje, gnječenje, lupkanje, trljanje i tresenje (Babić-Naglić i sur., 2013).

Mobilizacija je manualna tehnika koju izvodi fizioterapeut u određenom zglobu. Razdvajanjem zglobnih tijela dolazi do pokreta u željenom zglobu. To je nježan, ritmički pokret, stupnjevite amplitude koji ima za cilj ponovnu uspostavu funkcije i mobilnosti zgloba. Mobilizacija se izvodi tako što fizioterapeut jednom rukom obuhvati proksimalno zglobno tijelo, a drugom rukom distalno zglobno tijelo te provodi trakciju. Dolazi do povećanja raspona, olakšavanja pokreta i smanjenja boli (Granić, 2016). Mobilizaciju se ne preporučuje raditi kao jedini tretman, već s ostalim fizioterapijskim tretmanima (Hrvatska komora fizioterapeuta, 2011).

5.9. Edukacija

Fizioterapeut osim planiranja i provođenja fizioterapije ima još jednu vrlo važnu ulogu, a to je edukacija bolesnika. Zbog bolesti, bolesnici često imaju strahove i nedoumice te se postavlja očekivanje od fizioterapeuta da prvi pristupi bolesniku, a ne da bolesnik traži savjete izvan stručnih krugova. Fizioterapeut treba biti vrlo obazriv prema bolesnicima, jer nisu svi jednako zainteresirani, najčešće radi straha (Jelica, 2023). Svaki bolesnik treba dobiti savjete i edukaciju o vježbama od strane fizioterapeuta. Edukacijom se postiže svjesnost bolesnika o važnosti i utjecaju vježbanja (Belcovska, 2018).

6. Zaključak

Prijelom radiusa na tipičnom mjestu je česta ozljeda koja se najčešće javlja u djece i starijih osoba. Nakon nastanka prijeloma najbitnije je pravilno postavljanje dijagnoze i odabir pravilnog načina liječenja. Sam prijelom može dovesti do raznih komplikacija koje treba spriječiti. Nakon kirurškog ili konzervativnog načina liječenja slijedi rehabilitacija. Prije početka rehabilitacije potrebno je provesti klinički pregled i uzeti anamnezu kako bi se odabrali fizioterapijski procesi. Najbitniji proces fizioterapije je provođenje fizioterapijskih vježbi zbog svojih učinaka. Cilj fizioterapijskih vježbi je povećati opseg pokreta i snagu mišića koji su smanjeni, smanjiti bol i edem. Uz fizioterapijske vježbe provode se razne elektroterapijske procedure poput interferentnih struja, dijadinamskih struja, TENS-a, magnetoterapije. Uz to, bitna je provedba hidroterapije, krioterapije, masaže i mobilizacije. Uz zdravstvene djelatnike, bitnu ulogu ima obitelj bolesnika čija je uloga motivacija, podrška i ohrabrenje bolesnika. Vrlo bitan dio fizioterapijskog procesa je edukacija. Fizioterapeut educira bolesnika kako i koliko vježbati, na što treba pripaziti te kako treba obavljati svakodnevne aktivnosti. Uz bolesnika fizioterapeut treba educirati i njegovu obitelj. Rehabilitacija je dug i zahtjevan proces koji za cilj ima vraćanje bolesnikova stanja u stanje prije prijeloma.

7. Literatura

- Babić-Naglić, Đ., Ćurković, B., Grazio, S., Grubišić, F., Ivnišević, G., Kovač, I., Laktašić, N., Perić, P., Schnurrer-Luke-Vrbanić, T. i Žagar, I. (2013). *Fizikalna i rehabilitacijska medicina*. Zagreb: Medicinska naklada.
- Belcovska, M. (2018). *Colles' fracture treatment and rehabilitation at university hospital od Split: one-year retrospective study* (diplomski rad). Preuzeto s: Dabar: Digitalni akademski arhivi i repozitorij.
- Bukvić, N., Lovrić, Z. i Trninić, Z. (2016). *Traumatologija*. Zagreb: Medicinska naklada.
- Gavrilović, V. (2015). *Prijelomi distalnog dijela palčane kosti u KBC-u Split 2014. godine* (diplomski rad). Preuzeto s: Dabar: Digitalni akademski arhivi i repozitorij.
- Gazibara, M. (2021). *Fizioterapijski postupci nakon fracture radii loco tipico* (završni rad). Preuzeto s: Dabar: Digitalni akademski arhivi i repozitorij.
- Granić, Z. (2016). *Fizioterapija šake kod osoba oboljelih od reumatoidnog artritisa* (završni rad). Preuzeto s: Dabar: Digitalni akademski arhivi i repozitorij.
- Grujičić, R. (n.d.). *Radiocarpal joint*. Dostupno na: Radiocarpal (wrist) joint: Bones, ligaments, movements | Kenhub).
- Hrvatska komora fizioterapeuta (2011). *Kliničke smjernice u fizikalnoj terapiji*. Zagreb.
- Jalšovec, D. (2018). *Anatomija – Osnove građe tijela čovjeka*. Zagreb: Naklada Slap.
- Jelica, S. (2023). *Fizioterapija u traumatologiji*. Vukovar: Veleučilište „Lavoslav Ružička“ u Vukovaru.
- Karlo, K. (2019). *Prijelomi distalnog radiusa u djece Zadra i okolice* (diplomski rad). Preuzeto s: Dabar: Digitalni akademski arhivi i repozitorij.
- Kovač, I. i Šimunović, D. (2020). *Osnove fizikalne i radne terapije*. Zagreb: Medicinska naklada.
- Lovrić, Z. (2008). *Traumatologija*. Zagreb: Školska knjiga.
- Summers, K., Mabrouk, A. i Fowles, S.M. (2023). *Colles Fracture*. Dostupno na: <https://pubmed.ncbi.nlm.nih.gov/31971712/>
- Uremović, M., Davila, S. i suradnici (2018). *Rehabilitacija ozljeda lokomotornog sustava*. Zagreb: Školska knjiga.
- Platzer, W. (2011). *Priručni anatomski atlas*. Zagreb: Medicinska naklada.
- Znika, M. (2022). *Uvod u fizioterapiju*. Vukovar: Veleučilište „Lavoslav Ružička“ u Vukovaru.

Župić, H.A. (2018). *Prijelom distalnog radiusa* (diplomski rad). Preuzeto s: Dabar: Digitalni akademski arhivi i repozatorij.

8. Prilozi

1. Slika 1. Prikaz radiusa i ulne

Izvor: Priručni anatomske atlas, prvi svezak – sustav organa za pokretanje, Werner Platzer, str. 119

2. Slika 2. Prikaz prednje skupine podlaktičnih mišića

Izvor: Priručni anatomske atlas, prvi svezak – sustav organa za pokretanje, Werner Platzer, str. 161 i 163

3. Slika 3. Prikaz lateralne skupine podlaktičnih mišića

Izvor: Priručni anatomske atlas, prvi svezak – sustav organa za pokretanje, Werner Platzer, str. 165

4. Slika 4. Prikaz stražnje skupine podlaktičnih mišića

Izvor: Priručni anatomske atlas, prvi svezak – sustav organa za pokretanje, Werner Platzer, str. 167 i 169

5. Slika 5. Prikaz mišića šake

Izvor: Priručni anatomske atlas, prvi svezak – sustav organa za pokretanja, Werner Platzer, str. 175, 177 i 179

6. Slika 6. Prikaz addukcije i abdukcije prstiju

7. Slika 7. Prikaz abdukcije prstiju uz odizanje šake u proniranom položaju

8. Slika 8. Prikaz radijalne i ulnarne devijacije

9. Slika 9. Prikaz supinacije podlaktice

10. Slika 10. Prikaz pronacije podlaktice

Slike od 6 do 10 privatno su vlasništvo autorice rada.