

SPECIFIČNOSTI REHABILITACIJE OZLJEDE PREDNJE UKRIŽENE SVEZE NOGOMETAŠICA

Dragišić, Stella

Undergraduate thesis / Završni rad

2024

Degree Grantor / Ustanova koja je dodijelila akademski / stručni stupanj: **University of Applied Sciences Ivanić-Grad / Veleučilište Ivanić-Grad**

Permanent link / Trajna poveznica: <https://um.nsk.hr/um:nbn:hr:258:938738>

Rights / Prava: [In copyright](#)/[Zaštićeno autorskim pravom.](#)

Download date / Datum preuzimanja: **2025-03-06**



Repository / Repozitorij:

[Repository of University of Applied Sciences Ivanić-Grad](#)



VELEUČILIŠTE IVANIĆ-GRAD

STRUČNI PRIJEDIPLOMSKI STUDIJ FIZIOTERAPIJE

Stručna prvostupnica fizioterapije; bacc. physioth.

Stella Dragišić

**SPECIFIČNOSTI REHABILITACIJE OZLJEDE
PREDNJE UKRIŽENE SVEZE NOGOMETAŠICA**

Završni rad

Mentor:

izv.prof.dr.sc. Tatjana Trošt Bobić, v. pred.

Potpis autora rada

Potpis mentorice

Ovim potpisima se potvrđuje da je ovo završena verzija diplomskog rada: “ Specifičnosti rehabilitacije ozljede prednje ukrižene sveze nogometašica” koja je obranjena pred Povjerenstvom te da je ova tiskana verzija istovjetna elektroničkoj verziji predanoj u digitalni repozitorij Veleučilišta Ivanić-Grad.

SPECIFIČNOSTI REHABILITACIJE OZLJEDE PREDNJE UKRIŽENE SVEZE NOGOMETAŠICA

Sažetak

Rehabilitacija ozljeda prednjeg križnog ligamenta (ACL) kod nogometašica složen je proces koji zahtijeva specifične pristupe zbog razlika u anatomskim, biomehaničkim i fiziološkim karakteristikama muškaraca i žena. Ova je ozljeda relativno česta u sportovima koji uključuju nagle promjene smjera, skakanje i doskok, kao što je nogomet, a posebno je osjetljiva na ove ozljede kod žena, koje imaju nekoliko anatomskih i biomehaničkih karakteristika koje povećavaju rizik od ozljede ACL-a. Na primjer, žene imaju veći kut između bedrene kosti i potkoljenice (tzv. Q-kut), što povećava pritisak na zglob koljena. Osim toga, relativno manja veličina interkondilarnog usjeka (prostora kroz koji prolazi ACL) kod žena može dovesti do povećanog rizika od ozljeda. Razlike u snazi mišića, posebno omjer između snage kvadricepsa i tetive koljena, također mogu izložiti žene većem riziku. Osim toga, relativno manja veličina interkondilarnog usjeka (prostora kroz koji prolazi ACL) kod žena može dovesti do povećanog rizika od ozljeda. Razlike u mišićnoj snazi, posebice omjeru snage kvadricepsa i tetive koljena, također mogu doprinijeti oporavku od rekonstrukcije ACL-a kod nogometašica. Rehabilitacija nakon rekonstrukcije ACL-a uključuje specifične korake i faze koje se moraju prilagoditi kako bi se smanjio rizik od ponovne ozljede i osigurati siguran povratak na mjesto. Hormonalne promjene tijekom menstrualnog ciklusa mogu utjecati na stabilnost zglobova i povećati rizik od ozljeda, stoga je važno uzeti u obzir te faktore pri planiranju rehabilitacije za nogometašice. Prevencija ozljeda za žene uključuje posebne programe koji uključuju jačanje mišića, proprioceptijske vježbe i edukaciju o pravilnim tehnikama skakanja i doskoka. Rehabilitacija ozljeda ACL-a kod nogometašica je složen proces koji zahtijeva pažljivo planiranje i specijalizirani pristup za siguran i učinkovit povratak u sport. Potrebno je uzeti u obzir specifičnosti ženskog tijela i individualne karakteristike svake sportašice kako bi se postigli optimalni rezultati i smanjio rizik od ponovne ozljede.

Ključne riječi: ACL, doskok, hormonalne promjene, jačanje mišića, stabilnost zglobova

SPECIFICITIES OF THE REHABILITATION OF ANTERIOR CRUCIATE LIGAMENT INJURIES IN FEMALE SOCCER PLAYERS

Abstract

Rehabilitation of anterior cruciate ligament (ACL) injuries in female soccer players is a complex process that requires specific approaches due to the differences in anatomical, biomechanical and physiological characteristics of men and women. This injury is relatively common in sports that involve sudden changes of direction, jumping and landing, such as football, and is particularly susceptible to these injuries in women, who have several anatomical and biomechanical characteristics that increase the risk of ACL injury. For example, women have a larger angle between the femur and lower leg (the so-called Q-angle), which increases the pressure on the knee joint. In addition, the relatively smaller size of the intercondylar notch (the space through which the ACL passes) in women may lead to an increased risk of injury. Differences in muscle strength, particularly the ratio between quadriceps and hamstring strength, may also put women at greater risk. In addition, the relatively smaller size of the intercondylar notch (the space through which the ACL passes) in women may lead to an increased risk of injury. Differences in muscle strength, particularly the ratio of quadriceps to hamstring strength, may also contribute to recovery from ACL reconstruction in female soccer players. Rehabilitation after ACL reconstruction involves specific steps and phases that must be adapted to minimize the risk of re-injury and ensure a safe return to site. Hormonal changes during the menstrual cycle can affect joint stability and increase the risk of injury, so it is important to consider these factors when planning rehabilitation for female soccer players. Injury prevention for women includes specific programs that include muscle strengthening, proprioception exercises, and education on proper jumping and landing techniques. Rehabilitation of ACL injuries in female soccer players is a complex process that requires careful planning and a specialized approach for a safe and effective return to sport. It is necessary to take into account the specifics of the female body and the individual characteristics of each athlete in order to achieve optimal results and reduce the risk of re-injury.

Key words: ACL, landing, hormonal changes, muscle strengthening, joint stability

Sadržaj

1. UVOD	1
2. SPECIFIČNA OPTEREĆENJA NOGOMETNE IGRE	3
3. OZLJEDE KOLJENA U NOGOMETU	5
3.1. Ozljede prednje ukrižene sveze	11
3.2. Ozljede prednje ukrižene sveze kod nogometašica	13
4. RIZIČNI FAKTORI OZLJEĐIVANJA PREDNJE UKRIŽENE SVEZE KOD NOGOMETAŠICA	15
6. DIJAGNOZA	18
7. REHABILITACIJA OZLJEDE PREDNJE UKRIŽENE SVEZE NOGOMETAŠICA	22
5.1. Prva faza	22
5.2. Druga faza	24
5.3. Treća faza	25
8. PRIMJERI VJEŽBI ZA SMANJENJE RECIDIVA	26
8.1. Prikaz vježbi	27
ZALJUČAK	32
LITERATURA	33
PRILOZI	36

1. UVOD

Nogomet je jedan od najpopularnijih sportova današnjice. Njegovim se razvojem stvorilo sve više nogometaša, profesionalnih ili rekreativnih, ali je i dalo uvid o brojnim ozljedama kojima su nogometaši podložni. Ozljede u nogometu mnogobrojne su i nisu vezane samo uz ozljede donjeg ekstremiteta. Isto tako, važno je naglasiti da se ozljede ne događaju samo na utakmicama, već i na treninzima. Iako se na treninzima i utakmicama poduzimaju svakakve preventivne i zaštitne mjere, ozljede su sve češće, a mnoga istraživanja sugeriraju na to da se ozljede javljaju kao posljedica iscrpljenosti i ponavljajućih mikrotrauma kojima su nogometaši svakim treningom i utakmicom podložni. Ozljeda nogometašu predstavlja veliki problem u vidu daljnjeg nastavka treniranja i bavljenja sportom. Isto tako, ozljede utječu na psihološko zdravlje nogometaša jer ozljeda sprječava daljnje planove i ciljeve pojedinca (Radman i sur., 2011). Sindromi prenaprezanja javljaju se kod svih sportaša kao posljedica svakodnevnih mikrotrauma koje nadvladavaju sposobnost regeneracije tkiva. Nastanak sindroma prenaprezanja kod profesionalnih i rekreativnih sportaša objašnjava se analizom biomehaničkih faktora u pojedinom sportu. Kako je nogomet sport u kojem najviše trpe donji ekstremiteti, važno je promatrati biomehaniku stopala, koljena i kuka koji daju uvid u stanje ekstremiteta i pomažu u prevenciji nastanka teže ozljede u sindromima prenaprezanja. U patofiziologiji sindroma prenaprezanja nalazi se upalna reakcija koja obuhvaća niz promjena završne krvne žile, krvi i vezivnog tkiva (Pećina, 2001). Sindrom bolne prepone, prema autorima Janković, Delimar i Hudetz, definira se kao entezitis tetive *m. adductor longus* i/ili *m. rectus abdominis* te je jedan od najkompleksnijih sindroma prenaprezanja. Prilikom izvođenja udarca lopte, noga prvo ide u položaj ekstenzije, adukcije i manje vanjske rotacije u zglobu kuka uz flektirano koljeno, dok je druga noga u fleksiji s inklinacijom zdjelice i u laganoj adukciji. U sljedećoj fazi dolazi do unutarnje rotacije, fleksije i adukcije u kuku i ekstenzije u koljenu, dok u trećoj, fazi usporavanja, noga je u nestabilnom položaju u unutarnjoj rotaciji sa zadržanom adukcijom. Za sve 3 faze potrebna je ravnoteža između mišića natkoljenice abdominalne muskulature kako se ne bi javio sindrom prenaprezanja (Janković i sur., 2001). Koljeno je složeni zglob koji je zbog svoje građe podložan čestim traumama koji mogu dovesti do ozbiljnih ozljeda i degeneracije zglobnih struktura. S anatomskog stajališta, ozljede koljena mogu se podijeliti na ozljede anteriorne, medijalne, lateralne i posteriorne strane koljena. Kod anteriorne strane koljena najčešći sindrom prenaprezanja je popularno nazvan „skakačko

koljeno“ kod kojeg dolazi do patoloških promjena u tetivi *m. Quadriceps femoris i ligamentum patellae* (Pećina i sur., 2001). Javlja se kod sportova koji uključuju puno trčanja i skakanja, najčešće u odbojci, ali se javlja i kod nogometaša. Nogometašice, za razliku od nogometaša, imaju različiti profil rizika od ozljeda. Rizik od rupture prednje unakrižene sveze ili ostalih ozbiljnijih ozljeda koljena dvostruko je veći nego kod muškaraca bez obzira na razinu sudjelovanja ili izloženosti (Crossley M. K. i sur., 2020.), iako kod sportaša adolescenata to ne mora biti tako. Ozljede donjih ekstremiteta dogode se kao posljedica djelovanja više faktora, zbog čega se veća važnost u istraživanju Crossley M. K. i suradnika stavlja na različite programe prevencije ozljeda nogometašica. Programi prevencije ozljede temeljeni su na treniranju s ciljem jačanja muskulature i bolje ravnoteže koja utječe na biomehaniku donjih ekstremiteta nogometašica (Crossley M. K. i sur., 2020.). Rehabilitacija nakon ozljede prednje ukrižene sveze ključna je za povratak funkcionalnosti koljena i prevenciju budućih ozljeda. Proces rehabilitacije podrazumijeva nekoliko faza, uključujući kontrolu boli i oticanja, obnavljanje opsega pokreta, jačanje mišića donjeg ekstremiteta, te postupnu reintrodukciju specifičnih sportskih aktivnosti. Posebna pažnja posvećuje se proprioceptiji i neuromuskularnoj kontroli, kako bi se postigla stabilnost koljena i smanjio rizik od recidiva ozljede. Također, važno je individualno prilagoditi rehabilitacijski program, uzimajući u obzir biomehaničke i anatomske razlike između sportaša, osobito kod žena kod kojih specifične anatomske značajke mogu povećati rizik od ozljeda ACL-a.

Cilj je ovog završnog rada sistematizirati spoznaje vezane za specifičnost rehabilitacije ozljede prednje ukrižene sveze nogometašica te sukladno tome ponuditi prijedlog prilagođenog protokola terapijskog vježbanja u funkcionalnoj fazi rehabilitacije.

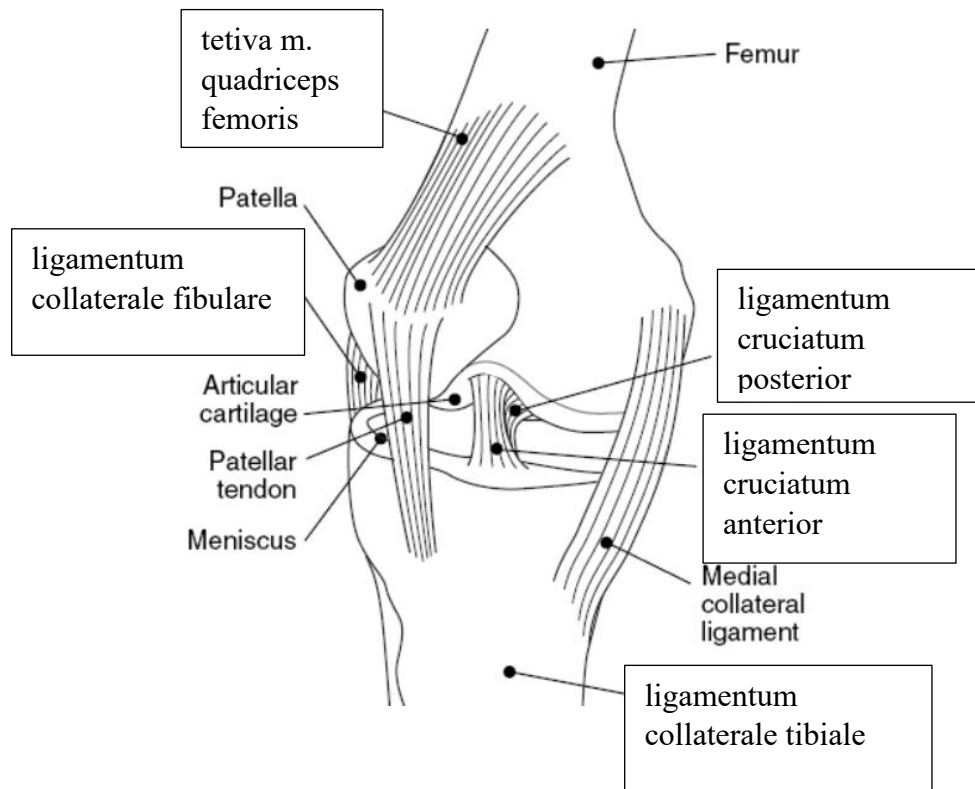
2. SPECIFIČNA OPTEREĆENJA NOGOMETNE IGRE

Nogometna igra u pravilu traje 90 minuta s odstupanjima u dodatnim minutama, ovisno o raznim situacijama ili mogućim ozljedama tijekom igre s odmorom nakon svakih 45 minuta, koji traje svega 15 minuta. Razlika vremenskog perioda nogometne igre i perioda odmora je velika, igra traje trostruko dulje od odmora što znači da nogometaši, odnosno, nogometašice trebaju imati određenu izdržljivost i fizičku spremnost da bi iznjeli igru do kraja. Izdržljivost ima 4 prijelazna oblika kroz koje nogometaša prolazi dok ne postigne specijalnu izdržljivost potrebnu za održavanje visokog tempa igre. 4 prijelazna oblika sastoje se od vremenskog perioda igre i pauzom između 2 poluvremena. Prije početka igre, traje zagrijavanje kako bi nogometaši uspjeli do kraja biti u formi i održavati tempo trčanja. Nadalje, nogometna igra realizira se polistrukturalnim kompleksnim gibanjima acikličkog i cikličkog tipa koji su specifični za napad, odnosno za obranu. Kako bi se postigla efikasnost gibanja, potrebno je da nogometaš primjenjuje racionalnu tehniku koja mu omogućuje da vlastiti motorički potencijal dovede do potpunog izražaja, ali i ne izaziva zamor koji se javlja kao rezultat primjene neracionalne tehnike. Osim racionalne tehnike, sposobnost upravljanja i regulacije gibanja važna je kako bi se postigle varijacije gibanja uz istu strukturalnu osovinu. U motoričke sposobnosti nogometaša još se ubrajaju i sposobnost upravljanja motoričkim dimenzijama koje su potrebne kako bi nogometaš upravljao brzinom trčanja, eksplozivnom snagom i preciznošću udarca po lopti i slično. Koordinacija, preciznost, stabilnost i izdržljivosti također su motoričke vještine koje nogometaš treba imati i na kojima kroz trening radi. Koordinacija se definira kao sposobnost upravljanja lokomotornim aparatom, dok je preciznost sposobnost gađanja cilja što je najvažnije za uspjeh u nogometnoj utakmici. Nogometaši suigrači moraju imati uigranu međusobnu preciznost u dodavanju lopte kako bi uspjeli postići pogodak. Kada se promatra opterećenje nogometaša, važno je naglasiti da su ona intervalno-varijabilna što znači da tijekom nogometne igre postoje intervali opterećenja i intervali odmora igrača. Intervali opterećenja su po trajanju i jačini varijabilni, dok su intervali odmora varijabilni po trajanju. Opterećenje je definirano temeljem parametara ekstenziteta, odnosno, količine i intenziteta. Tako se opterećenjem definira trčanje i vođenje lopte u metrima te aciklična gibanja u broju ponavljanja. Nogomet zahtjeva igru visokim tempom uz intervale visokih opterećenja maksimalnog i submaksimalnog intenziteta te skraćeni intervali odmora (Gabrijelić i sur.,1991).

Fiziološki zahtjevi nogometaša su složeni zbog prirode obrasca treninga i utakmice. Potrebna je česta promjena brzine kretanja i smjera kretanja što čini profil nogometne igre isprekidanim. Nogometaši zbog potražnje igre trebaju imati jake i fleksibilne mišiće koji im pružaju više snage i izdržljivosti te sprječavaju ozljede. U treningu je važno i razvijati snagu i raspon kretanja donjih udova kako bi nogometaš ili nogometašica podnijeli opterećenja utakmice. Periodizacija je teorijski model koji nudi okvir za planiranje i sustavnu varijaciju za trening sportaša. Sastoji se od varijacija uključenih u propisano vrijeme treninga koji dovode do bolje prilagodbe igri. Prema autorima Morgans, Orme, Anderson i Drust, učinkovitost treninga leži u strukturiranom pristupu planiranja varijacija opterećenja treninga koje olakšavaju proces prilagodbe. Osim fizičkih sposobnosti i fiziološke podloge, učinak nogometne igre odnosi se i na tehničke vještine, poput pucanja na gol, ali i učinkovite strategije u napadu, obrani i tranziciju u igri. Temeljem svega navedeno, potrebno je u treninge uključiti vježbe koje uključuju djelovanje na fizičke podražaje i tehničko-taktičke zadatke kako bi se optimizirao razvoj nogometaša, odnosno, nogometašice (Morgans i sur.,2014). Dello Iacano i suradnici u svom istraživanju predlažu trening temeljen na igrama jer on kombinira i fizičke i tehničke nogometne aktivnosti koje se izvode na ciljanom intenzitetu duž fiksnih staza točno označenih na terene s ciljem poticanja specifičnih opterećenja treninga i fizioloških odgovora. Trening temeljen na igrama program je treninga koji ima različite dobrobiti. Može biti koristan u praksi tehničkih vještina u različitim varijacijama te može izazvati reakcije organizma kod unutarnjeg i vanjskog opterećenja koji se međusobno uspoređuju. Osim navedenog, kao i svaki oblik treninga, trening temeljen na igrama utječe na poboljšanje fizičke sposobnosti nogometaša kao i tehnika koje primjenjuju kroz nogometnu igru (Dello Iacono i sur., 2022). Sportaš koji nije izdržljiv podložan je ranoj pojavi umora, a tada je rizik za ozljedu prednje ukrižene sveze (ACL) znatno veći. Umor utječe na smanjenu kontrolu pokreta i stabilnost zgloba, što može rezultirati nepravilnim opterećenjem koljena i većom vjerojatnošću ozljede. Upravo zbog toga, u procesu rehabilitacije nakon ozljede, važno je razvijati i izdržljivost kako bi se smanjio rizik od recidiva ozljede. Osim obnavljanja specifične funkcije zgloba, jačanje mišića i poboljšanje izdržljivosti pomažu održavanju dugoročne stabilnosti i prevenciji novih ozljeda.

3. OZLJEDE KOLJENA U NOGOMETU

Zglob koljena, *articulatio genus*, najveći je zglob ljudskog tijela, a prema mehanici je trochogynglimus, zglob s 2 osi kretanja, fleksija i ekstenzija te rotacija potkoljenice uz flektirano koljeno. Koljeni zglob sastoji se od *condylus femoris* i *condylus tibiae*, koji zapravo nisu u klasičnoj anatomskej sukladnosti poput konveksno-konkavnih zglobnih tijela kao što je to slučaj kod zgloba kuka. Ovu funkcionalnu nesukladnost između *condylus tibiae* i *condylus femur* nadoknađuju menisci, medijalni i lateralni, koji su smješteni na tibiji te imaju ulogu povećanja kongruencije zgloba i amortizacije opterećenja. Treće zglobno tijelo koljenog zgloba je *patella* (iver), koja se nalazi u tetivi *m. quadriceps femoris* i čini sastavni dio ekstenzornog aparata koljena. *Patella* olakšava efikasniji prijenos sila kroz ekstenzorni sustav koljena te povećava moment sile *m. quadriceps femoris*. Zglobna je čahura koljena mlohava i široka, sprijeda i postranično je tanka, a sveze ju pojačavaju i osiguravaju stabilnost. U koljenom se zglobu nalaze i burze koje raspoređene na poseban način. Sveze ili ligamenti koljena su: *ligament patellae*, *ligamentum collaterale tibiale*, *ligamentum collaterale fibulare*, *ligamentum popliteum obliquum*, *ligamentum popliteum arcuatum*, *ligamenta cruciata*, *ligamentum cruciatum anterius*, *ligamentum cruciatum posterior*, *ligamentum meniscofemorale anterior*, *ligamentum meniscofemorale posterior* i *ligamentum transversum genus* (Platzer, 2011).



Slika 1. Koljeni zglob sa svojim strukturama

Preuzeto sa: mailto:https://en.wikipedia.org/wiki/Medial_collateral_ligament

Kod ekstenzije koljena napete su obje kolateralne sveze uz prednji dio *ligamentum cruciatum anterior* uz klizanje kondila femura u krajnji položaj i pri tome se širi *ligamentum collaterale tibiale*, dok u zadnjih 10° ekstenzije, prije krajnjeg položaja slijedi završna rotacija od oko 5°. Pri krajnjoj ekstenziji napete su i kolateralne i ukrižene sveze. Kod fleksije koljena gotovo sve sveze su mlohave, dok su u položaju fleksije mogući pokreti rotacije koje usklađuju ukrižene sveze koje kroz pokret zatežu i stražnja vlakna *ligamentum collaterale tibiale*. Opseg rotacije prema unutra veći je od rotacije prema van jer nju ograničavaju *ligamentum collaterale tibiale* i *ligamentum collaterale fibulare*. Opseg rotacije je između 45° do 60°. Ukoliko je noga na podlozi, primjerice kod nogometa, rotacija se mjeri kretanjem glave fibule (Platzer, 2011.).

Ozljede koljena u nogometu uključuju ozljede kolateralnog ligamenta, ozljede križnih ligamenata, ozljede menisca, ozljede mehanizma ekstenzora prijelomi i dislokacije. Ozljeda medijalnog kolateralnog ligamenta najčešće nastaje kao posljedica primjene sile valgusa (lateralno na medijalno) na koljeno. Simptomi koji su prisutni su bol medijalne strane koljena uz teškoće podnošenja težine na ozlijeđenom koljenu. Pregledom se utvrđuje dijagnoza, a

pregled se sastoji od primjene valgus sile na koljeno flektirano pod kutom od 30°, a nakon toga se ta ista sila primjenjuje na koljeno koje je u ekstenziji. Ako se javi bol na medijalnoj strani koljena, dijagnoza se potvrđuje uz snimanje koljena pri čemu je magnetska rezonanca zlatni standard. Ukoliko je koljeno u ekstenziji opušteno previše, dogodila se ozljeda ili oštećenje drugih struktura u koljenu, primjerice prednji ili stražnji križni ligament. Liječenje je konzervativno, a operativan zahvat se primjenjuje samo ako je došlo do avulzije medijalnog kolateralnog ligamenta od tibie (Wall i sur., 2023).. Tablica 1. prikaz je stupnjevanja ozljeda medijalnog kolateralnog ligamenta.

Tablica 1. Stupnjevi ozljede medijalnog kolateralnog ligamenta

Preuzeto sa: [mailto: https://www1.racgp.org.au/ajgp/2023/november/acute-sport-related-knee-injuries/](mailto:https://www1.racgp.org.au/ajgp/2023/november/acute-sport-related-knee-injuries/)

Stupanj	Stupanj ozljede medijalnog kolateralnog ligamenta	Liječenje
1	0- do 4-mm medijalni razmak zglobova s valgus stresom pri fleksiji koljena od 30°	<ul style="list-style-type: none"> odmor, led, kompresija, nesteroidni antiinfalamtorni lijekovi fizioterapija unutar jednog tjedna od ozljede
2	medijalni razmak zgloba od 5 do 10 mm s valgus stresom pri fleksiji koljena od 30° s čvrstom krajnjom točkom nema labavosti u ekstenziji	<ul style="list-style-type: none"> otključan steznik opsega pokreta na tri tjedna ili više, puni oslonac na nogu rana fizioterapija dok je koljeno u stezniku kako bi se ojačali donji udovi

3	>10 mm medijalni razmak zgloba s valgus stresom pri fleksiji koljena od 30° bez čvrste krajnje točke labavost u ekstenziji podrazumijeva ozljedu drugih struktura (npr. prednji ili stražnji križni ligament)	<ul style="list-style-type: none"> • otključan steznik opsega okreta na šest tjedana ili više, puna težina za izoliranu ozljedu medijalnog kolateralnog ligamenta • rekonstrukcija slijedi ako je došlo do ozljede i nekih drugih struktura
---	---	---

Ozljede lateralnog kolateralnog ligamenta nisu toliko česte i gotovo uvijek se javljaju uz ozljedu neke druge strukture koljena. Mehanizam ozljede lateralnog kolateralnog ligamenta je varus sila koja djeluje medijalno prema lateralno, a često su povezani s ozljedama posterolateralnog kuta koljena poput tetive popliteusa, popliteofibularnog ligamenta i tetive *m. biceps femoris* i ozljede stražnje ukrižene sveze. Pregled se sastoji od primjene sile varusa na koljeno koje je u položaju fleksije od 30°, a nakon pregleda u fleksiji ista se sila primjenjuje i na ekstenzirano koljeno. Nakon potvrde dijagnoze magnetskom rezonancom koja uz potvrdu dijagnoze ukazuje i na ostala oštećenja/ ozljede koljena i daje uvid u stupanj ozljede lateralnog kolateralnog ligamenta, omogućuje rano upućivanje ortopedu koje je od vitalnog značaja jer popratna ozljeda posterolateralnog kuta koljena, ako je prisutna, često zahtijeva kiruršku intervenciju dislokacije (Wall i sur., 2023). Tablica 2. prikaz je stupnjevanja ozljeda lateralnog kolateralnog ligamenta.

Tablica 2. Stupnjevi ozljede lateralnog kolateralnog ligamenta

Preuzeto sa: <https://www1.racgp.org.au/ajgp/2023/november/acute-sport-related-knee-injuries/>

Stupanj	Stupanj ozljede medijalnog kolateralnog ligamenta	Liječenje
1	0- do 5-mm lateralni razmak zglobova s varus stresom pri fleksiji koljena od 30°	<ul style="list-style-type: none"> • Otključan steznik opsega pokreta nakon šest tjedana, puno opterećenje • rana fizioterapija dok je koljeno u stezniku kako bi se ojačali donji udovi
2	6- do 10-mm lateralni razmak zglobova s varusnim stresom pri fleksiji koljena od 30° s čvrstom krajnjom točkom	<ul style="list-style-type: none"> • Otključan steznik opsega pokreta nakon šest tjedana, puno opterećenje • rana fizioterapija dok je koljeno u stezniku kako bi se ojačali donji udovi
3	>10-mm lateralni razmak zgloba s varusnim stresom pri fleksiji koljena od 30° bez čvrste krajnje točke Labavost u ekstenziji podrazumijeva ozljedu drugih struktura (npr. prednji ili stražnji križni ligament)	<ul style="list-style-type: none"> • sanacija ili rekonstrukcija ovisno o oštini • sanacija ili rekonstrukcija drugih oštećenih struktura • koštane avulzije iz fibule mogu se izravno popraviti

Rupture stražnje križne sveze rjeđe su od ruptura prednje ukrižene sveze. U sportskom kontekstu nastaju ili uslijed posteriorno usmjerene sile na proksimalni dio tibie s flektiranim koljenom ili zbog hiperekstenzorne ozljede. Ozljede stražnje ukrižene sveze javljaju se izolirano ili u kombinaciji s ozljedom posterolateralnog kuta. Pregledom koljena test stražnje ladice je pozitivan. Izolirane ozljede stražnje križne sveze općenito imaju dobre ishode primjenom konzervativnog liječenja čiji je dio fizioterapija jer obično postoji minimalna rotacijska nestabilnost. Stražnja križna sveza također ima nekoliko stupnjeva ozljede. Prema autorima Wall C., Byrnes J., Botha L. i Roe J. prvi je stupanj ozljede stražnja tibijalna translacija na testu stražnje ladice od 1 do 5 mm na testu stražnje ladice, drugi stupanj ozljede uključuje stražnju tibijalnu translaciju na testu stražnje ladice od 6 do 10 mm, dok je kod trećeg stupnja ozljede stražnja tibijalna translacija na testu stražnje ladice veća je do 10 mm (Wall i sur., 2023).

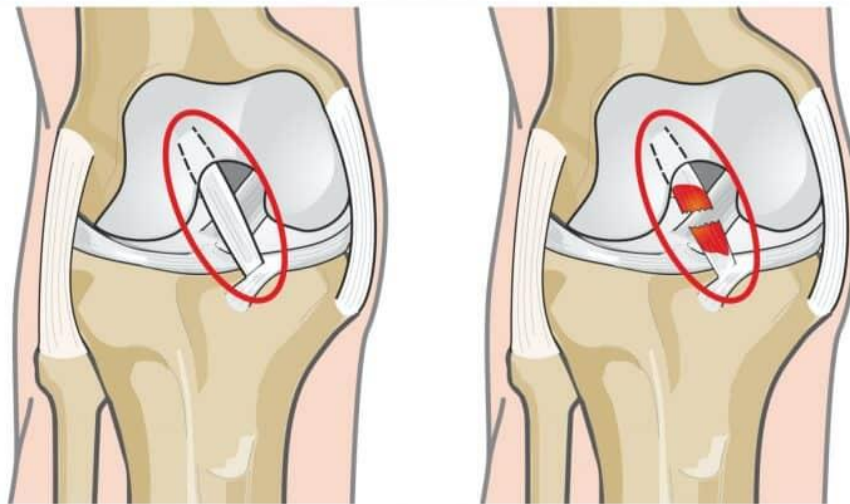
Ozljede meniskusa koljena česte su u obrtnim i kontaktnim sportovima, a mogu se pojaviti izolirano ili u kombinaciji s ozljedama ligamenata. Ozljede lateralnog meniska često se povezuju s akutnim rupturama prednje ukrižene sveze, dok su ozljede medijalnog meniska češće u koljenima s nedostatkom prednje ukrižene sveze. Karakteristični simptomi su lokalizirana bol u liniji zglobova, a neki pacijenti mogu imati mehaničke simptome u koljenu. Pregledom se uočava osjetljivost zglobne linije, a provokacijski test meniska može biti pozitivan, iako provokacijski testovi imaju ograničenu dijagnostičku točnost. Magnetska rezonanca koristi se kako bi se odredilo mjesto i obrazac pucanja meniska, zajedno sa svim povezanim hondralne ili ligamentarne ozljede. Iako se neka pucanja meniska kod mladih sportaša mogu liječiti neoperativno, mnoga zahtijevaju artroskopiju ili debridement meniska. Općenito načelo je popravak meniska gdje god je to moguće, kako bi se poboljšala stabilnost i spriječilo rano oštećenje hrskavice i razvoj osteoartritisa (Wall i sur., 2023).

Ekstenzorni mehanizam koljena sastoji se od *m. quadriceps femoris (rectus femoris i vastus lateralis, intermedius i medialis)*, tetive *m. quadriceps femoris*, patele, tetive patele i tuberkula tibije. Poremećaj ekstenzornog mehanizma može se dogoditi kod avulzije tetiva *m. quadriceps femoris* ili patele, kroz prijelome patele ili tibijalnog tuberkula što se događa kod doskoka, skakanja i slično. Prilikom pregleda, pacijent ne može ispružiti koljeno, čak ni kad je gravitacija eliminirana. Obične rendgenske snimke pokazat će prijelome i promijenjen položaj patele na bočnoj snimci. Poremećaj tetive može se potvrditi ultrazvukom ili magnetskom rezonancom. Potrebna je rana kirurška intervencija kako bi se vratio integritet ekstenzijskog mehanizma koljena (Wall i sur., 2023).

U kontaktnim sportovima može doći i do prijeloma kosti u blizini zgloba koljena. Prijelomi često zahtijevaju kirurško liječenje kako bi se uspostavila podudarnost zglobova i održalo poravnanje donjeg uda. Simptomi koji se javljaju kod prijeloma su nemogućnost podnošenja težine, osjetljivost kostiju i nemogućnost fleksije koljena, a poseban oprez potreban je kod mladih sportaša kod kojih može doći i do ozljede ploče rasta kostiju. Dislokacije patele su česte, osobito u adolescentnih djevojčica koje u početku mogu biti povezane s manjom traumom, ali kasnije dislokacije često su atraumatske. Jednostavne dislokacije patele liječe se konzervativno s ciljem jačanja *m. quadriceps femoris*. Kirurška patelofemoralna stabilizacija indicirana je za ponovljenu nestabilnost. Dislokacije koljena ili tibiofemoralne dislokacije su rijetke, ali razorne ozljede. Dislokacije koljena općenito uključuju multiligamentarnu ozljedu prednje i stražnje ukrižene sveze i kolateralnih ligamenata (Wall i sur., 2023).

3.1. Ozljede prednje ukrižene sveze

Prednja ukrižena sveza zajedno sa stražnjom ukriženom svezom središnji je stabilizator koljena, stabilizira tibiju u odnosu na povećanu ventralnu translaciju i povećanu unutarnju rotaciju. Prednja ukrižena sveza ima anatomska poziciju takvu da prolazi ukoso kroz interkondilarnu jamu s unutrašnje strane lateralnog femoralnog kondila do interkondilarne eminencije (Kohn i sur., 2020). Sveza je lepezasto raširena i zavijena oko vlastite osi pa se njezin prednji dio napinje prema ekstenziji, dok se stražnji dio napinje pri fleksiji. Kod rotacije potkoljenice prema unutra, napeta je čitava sveza, a u rotaciji potkoljenice prema van sveza je labava (Keros i Pećina, 2020). Slika 2. prikazuje kako izgleda prednja ukrižena sveza prije i nakon ozljede/ rupture prednje ukrižene sveze.



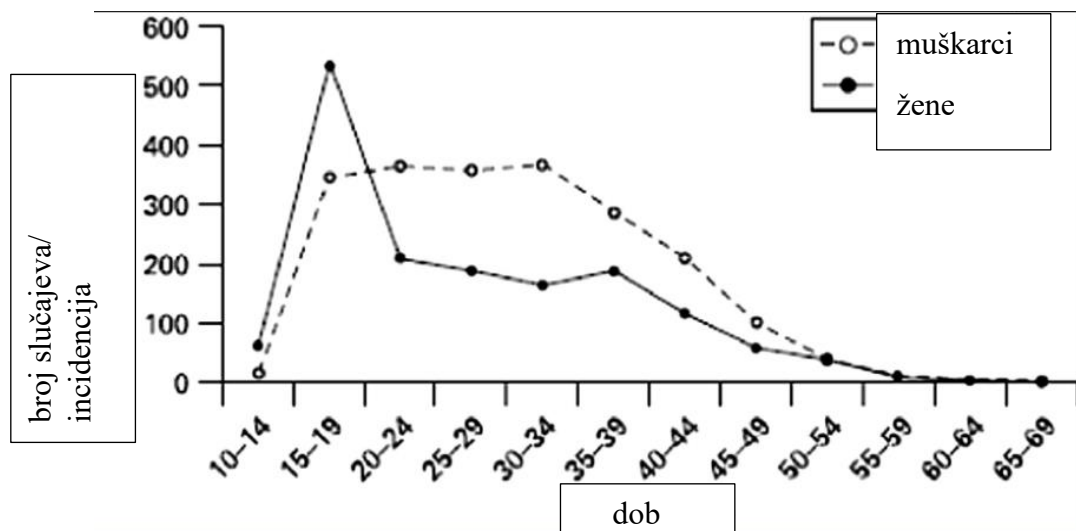
Slika 2. Prikaz prednje ukrižene sveze (lijevo) i prikaz rupture prednje ukrižene sveze (desno)

Preuzeto sa: <mailto:https://www.fizioterapeut.hr/bolesti/ozljeda-prednjeg-kriznog-ligamenta/>

Do ozljede prednje ukrižene sveze dolazi djelovanjem vanjskih čimbenika poput neadekvatne podloge za provođenje aktivnosti i neadekvatne obuće, dok se u unutarnje čimbenike ubrajaju traume koljenskog zgloba, padovi ili česti udarci koji također uzrokuju mikrotraume i mogu dovesti do ozljede prednje ukrižene sveze zbog nestabilnost koljena. Ozljeda prednje križne sveze čini čak 50% svih ozljeda koljena sportaša te je jedna od najtežih ozljeda jer je potreban dugi period odmora i konzervativnog liječenja, kod nekih slučajeva i operativno liječenje, a samim time i poduži odmor od aktivnosti. Statistički podaci objavljeni na stranicama UEFA-e pokazuju da otprilike 40% ozljeda nogometaša uključuje ozljedu koljena (Švabić, 2020). Najčešći način ozljede je beskontaktni mehanizam tijekom okretanja, skakanja i pivotiranja s blagom fleksijom koljena u valgus položaju. Što se tiče liječenja, postignut je konsenzus da je neoperativno liječenje najbolja opcija liječenja, poboljšanim razumijevanjem strukture i funkcija prednje ukrižene sveze uz povećano prepoznavanje otpornosti neuromuskularnog sustava u postizanju dinamične, funkcionalne stabilnosti koljena unatoč nedostatku prednje ukrižene sveze (Diermeier T. i sur., 2020).

3.2. Ozljede prednje ukrižene sveze kod nogometašica

Kao što je u prethodnom poglavlju navedeno, ozljede koljena u nogometu čine 40% svih ozljeda koljena, a uzroci nastanka ovise o djelovanju unutarnjih i vanjskih čimbenika. Nogometašice imaju 2 do 8 puta više vjerojatnosti da će se dogoditi ozljeda prednje ukrižene sveze, nego što imaju nogometaši, što znači da većina ozljeda prednje ukrižene sveze zahvaća upravo nogometašice (Sutton M. K., Montgomery Bullock J., 2013.). U današnje vrijeme, sve je više žena uključeno u sportove i sve se više žena profesionalno bavi nekim sportom, stoga nije neobično da se ozljede javljaju više u žena. Postoje spolne razlike i čimbenici rizika koji uzrokuju češću pojavu ozljede prednje ukrižene sveze u nogometašica. Faktori razlika u riziku ozljeda prednjeg ukriženog ligamenta (ACL) između muškaraca i žena i dalje su predmet intenzivnih istraživanja. Unatoč napretku u razumijevanju biomehaničkih, anatomsko-funkcionalnih i hormonalnih čimbenika, postoje kontradiktorne spoznaje u literaturi. Ipak, većina studija naglašava da su žene podložnije većem riziku od ozljede ACL-a u usporedbi s muškarcima. Ovi povećani rizici često se pripisuju kombinaciji različitih anatomske karakteristika, neuromuskularne kontrole te hormonalnih utjecaja na stabilnost zgloba i biomehaniku pokreta. Većina se ozljeda prednje ukrižene sveze događa u kasnim tinejdžerskim i ranim 20.-im godinama, međutim, ulaskom u pubertet, češće su kod djevojčica (Sutton M. K., Montgomery Bullock J., 2013.). Slika 3. prikazuje incidenciju ozljede prednje ukrižene sveze kod muškaraca i kod žena uzimanjem dobi osobe u obzir.



Slika 3. Prikaz incidencije ozljede prednje ukrižene sveze

Preuzeto sa:

<mailto:https://publications.aap.org/pediatrics/article/133/5/e1437/32765/Anterior-Cruciate-Ligament-Injuries-Diagnosis?autologincheck=redirected>

Rizik od ozljeda prednje ukrižene sveze kod visokokvalitetnih nogometašica tijekom cijele godine iznosi približno 4,4% - 5% godišnje (Sutton M. K., Montgomery Bullock J., 2013.). Etiologija nastanka ozljede prednje ukrižene sveze može se podijeliti na kontaktne odnosno, nekontaktne ozljede. Nekontaktne ozljede čine 70% svih ozljeda prednje ukrižene sveze, dok se 30% ozljeda klasificira kontaktnim ozljedama (Sutton M. K., Montgomery Bullock J., 2013.). Kontaktne ozljede nastaju kod kontakta s suigračem/ protivnikom u nogometnoj igri. Beskontaktne ozljede nastaju kao posljedica usporavanja trčanja i iznenadne promjene smjera s nogom čvrsto na podlozi, u nogometu se to naziva manevar rezanja, nakon čega dolazi do primjene snažne sile na koljeno koje može dovesti do rupture prednje ukrižene sveze. Smatra se da do ruptore prednje ukrižene sveze dolazi kada aktivnost mišića ne uspijeva na odgovarajući način stabilizirati zglob, uzrokujući povećanje opterećenja i smanjenje pasivnog ograničenja (Sutton M. K., Montgomery Bullock J., 2013.).

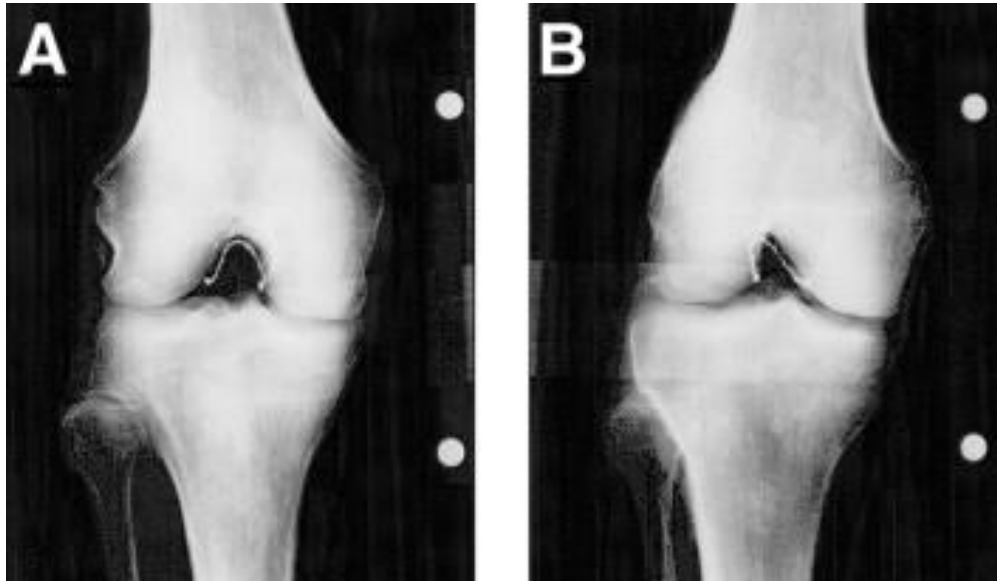
4. RIZIČNI FAKTORI OZLJEĐIVANJA PREDNJE UKRIŽENE SVEZE KOD NOGOMETAŠICA

Ozljeda prednje ukrižene sveze nastaje kao posljedica djelovanja različitih faktora koji se dijele na unutarnje i vanjske faktore rizika. Unutarnji čimbenici rizika su veličina prednje ukrižene sveze, kut *m. quadriceps femoris*, interkondilarni greben, nagib tibije, neuromuskularni čimbenici, genetska predispozicija i hormoni (Sutton M. K., Montgomery Bullock J., 2013.). Vanjski čimbenici uključuju stanje travnjaka te obuće.

Kut *m. quadriceps femoris*, poznat i kao Q-kut, odnosi se na kut između tetive *m. quadriceps femoris* i tetive patelle, te pokazuje smjer sile koju ovaj mišić prenosi preko koljenog zgloba. To je važan kut jer utječe na biomehaniku koljena, posebno na raspodjelu sila unutar zgloba i stabilnost patelle. Kod žena, Q-kut je obično između $2,7^{\circ}$ i $5,8^{\circ}$ veći nego kod muškaraca, kod kojih iznosi između $3,4^{\circ}$ i $4,9^{\circ}$. Ova razlika u kutu stvara lateralnije usmjerenje djelovanja *m. quadriceps femoris* na koljeno, što povećava sile koje guraju patellu prema vanjskoj strani zgloba (lateralizacija). To postavlja koljeno u ranjiviji položaj i može pridonijeti situacijama u kojima dolazi do rupture prednje ukrižene sveze (ACL), posebno tijekom aktivnosti koje uključuju nagle promjene smjera, skokove ili doskoke. (Sutton M. K., Montgomery Bullock J., 2013.).

Interkondilarni greben smatrao se povezanim s ozljedama prednje ukrižene sveze, no raznim istraživanjima nisu uspjeli definirati interkondilarni greben kao čimbenik rizika od ozljede. Indeks širine grebena je mjera kojom se pokušava standardizirati širina grebena u odnosu na ukupnu širinu distalnog dijela femura. Istraživanje provedeno od strane grupe *Division and athletes* pokazalo je da sportaši koji imaju stenozu interkondilarnog grebena imaju veću predispoziciju za nastanak nekontaktnog tipa ozljede prednje ukrižene sveze, nego što imaju sportaši koji nemaju navedenu stenozu (Parsons JL, et al. Br J Sports Med 2021). Iako je navedeni čimbenik, čimbenik rizika, kroz istraživanje nije došlo do zaključka da je jedan spol podložniji ovom stanju od drugog spola. Međutim, pronađena je značajna razlika u obliku grebena koji je u obliku slova „W“, slova „U“ ili slova „A“. Greben koji ima oblik slova „A“, sužava se od baze do središnjeg dijela i vrha, dok se greben oblika slova „U“ središnji dio ne odmiče od baze (Sutton M. K., Montgomery Bullock J., 2013.). Greben u obliku slova „W“ ima dva vrha umjesto klasično ravnog „krova“ (Sutton M. K., Montgomery Bullock J., 2013.). Otkrićem različitih oblika grebena, pronašla se razlika u utjecaju grebena na ozljedu prednje

ukrižene sveze kod žena. Naime, već udio interkodilarnog grebena u obliku slova „A“ imaju žene pa su istraživanjima došli do zaključka da je navedeni oblik grebena čimbenik rizika za ozljedu prednje ukrižene sveze kod nogometašica. Slika 4.1. prikazuje izgled interkodilarnog grebena u obliku slova „U“ te u obliku slova „A“.



Slika 4. Prikaz interkodilarnog grebena u obliku slova "U" (lijevo) i u obliku slova "A" desno

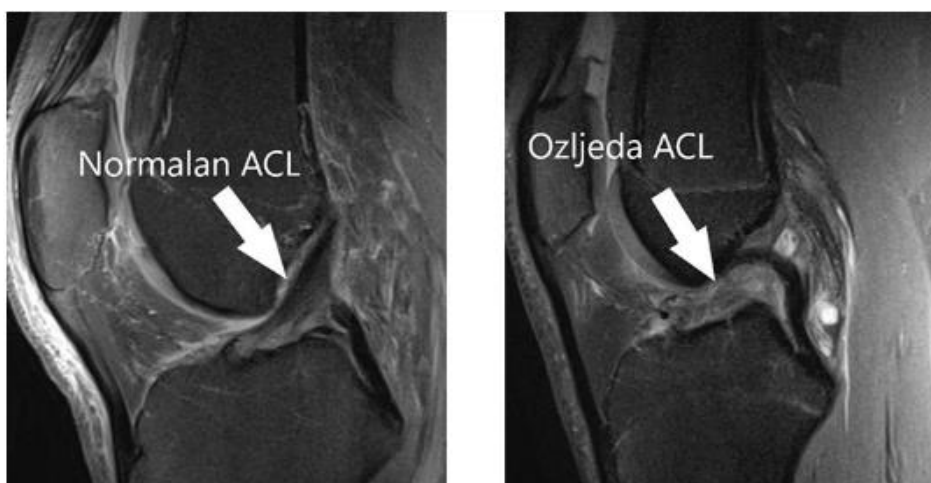
Preuzeto: <mailto:https://www.sciencedirect.com/science/article/abs/pii/S0749806306013600>

Veličina prednje ukrižene sveze je u žena manja nego u muškaraca. Istraživanje snimanjem magnetskom rezonancom koje su proveli Dienst i suradnici, otkriveno je da manja količina interkodilarnog grebena kolerira s manjom površinom presjeka središnje tvari prednje ukrižene sveze, dok su Anderson i suradnici otkrili da je širina zareza viša kod muškaraca. Bez obzira na interkodilarni greben, rizični čimbenik kod nogometašica je manja prednja ukrižena sveza pa može doći do ozljede brže nego kod nogometaša. Kada se govori o nagibu tibije, važnoj napomenuti da povećanje stražnjeg tibijalnog nagiba postavlja tibiju više anteriorno u odnosu na femur tijekom kontrakcije quadricepsa, što može dovesti do povećanog naprezanja prednje ukrižene sveze. Iako ne postoje dokazi da je nagib tibije urok češće pojavnosti ozljede prednje ukrižene sveze kod žena, ovaj čimbenik uz neke druge navedene može dovest do ozljede ili rupture prednje ukrižene sveze (Sutton i Montgomery, 2013).

Neuromuskularni čimbenici također su važan čimbenik koji određuje incidenciju pojave ozljede prednje ukrižene sveze. Snaga mišića i koordinacija imaju izravan učinak na mehaničko opterećenje prednje ukrižene sveze tijekom izvođenja sportskih pokreta. Loša neuromuskularna kontrola kuka i kolje uz poremećaj posturalne stabilnosti, čimbenici su rizika za nastanak ozljede prednje ukrižene sveze. Kako je nogomet sport od koje ima puno doskoka i okretanja uz veliku količinu brzi pokreta usporavanja i ubrzavanja, dolazi do povlačenja tibije prema naprijed što rezultira velikim opterećenjem prednje ukrižene sveze. Aktivacija *m. quadriceps femoris* prije *m. hamstrings*, obrazac je koji se češće vidi u ženskih osoba, a ona povećava prednju silu smicanja koja izravno opterećuje prednju ukriženu svezu i također može biti povezana s povećanim dinamičkim poravnanjem valgusa pri početnom kontaktu tijekom manevara rezanja i doskoka u nogometu. Hormoni, također, igraju važnu ulogu u ozljedi nogometašica. Međutim, rezultati istraživanja koje istražuju hormonske čimbenike dvosmisleni su i kontroverzni po mišljenju autora LaBella R.C., Hennrikus W. i Hewett E.T. Činjenica je da žensko koljeno postaje malo opuštenije, otprilike 0,5 mm, sredinom menstrualnog ciklusa, ali se ozljede obično događaju blizu početka menstruacije stoga laksitet i menstrualni ciklus uz povećane vrijednosti hormona, nisu razlog češće ozljede prednje ukrižene sveze kod nogometašica (LaBella i sur., 2014).

6. DIJAGNOZA

Dijagnoza ozljede prednje ukrižene sveze postavlja se detaljnim pregledom koji se sastoji od subjektivnog opisa boli, opservacije i palpacije koljena uz snimku koljena kako bi se potvrdila dijagnoza ozljede prednje ukrižene sve i kako bi se isključila mogućnost postojanja pridruženih ozljeda. Iako se artroskopija smatra zlatnim standardom u dijagnostici ozljeda koljena, zbog njihove učestalosti, za potvrdu dijagnoze se koristi magnetska rezonanca koja prikazuje sve strukture koljena i iz koje se jasno vidi stanje koljena (Lin i sur., 2018).



Slika 5. Prikaz koljena prije i nakon ozljede prednje ukrižene sveze

Preuzeto: <mailto:https://www.svkatarina.hr/ortopedija-i-sportska-medicina/rekonstrukcija-prednjeg-kriznog-ligamenta-acl>

Subjektivni dio sastoji se od opisa bolova i mjesta boli uz objašnjenje aktivnosti koja se provodila netom prije ozljede, odnosno pojave boli u koljenu. Opservacija znači promatranje koljena i položaja koljena, koji je kod ozljede prednje križne sveze u položaju semifleksije zbog bolova i na taj način se rasterećuje koljeno i sprječava se oslonac na ozlijeđenu nogu. Palpacija znači opip ili diranje koljena kolje je ozlijeđeno pri čemu pacijent osjeća bol i na dodir je koljeno toplo. Određena je klasifikacija ozljede ligamenta koljena koja se dijeli na četiri stupnja, pri čemu je 0.-ti stupanj zapravo fiziološko stanje ligamenata, dok je zadnji stupanj potpuna ruptura ligamenta koljena (Vnuk, 2022).

Tablica 3. Klasifikacija ozljede ligamenta

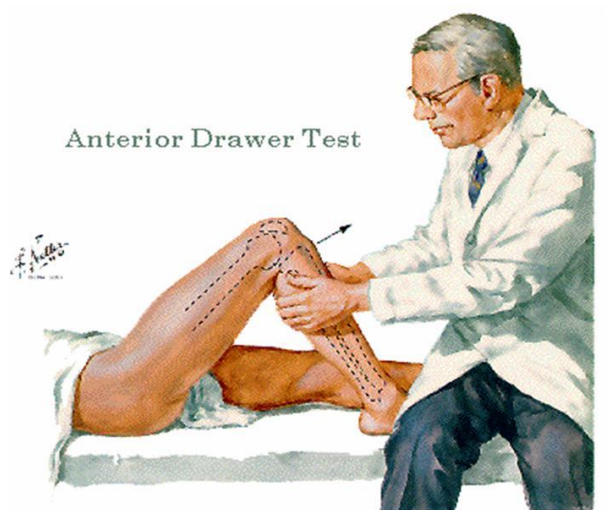
Preuzeto sa: <https://urn.nsk.hr/urn:nbn:hr:122:455954>

<p>0. stupanj- ligament koji nije ozlijeđen</p>	<p>Kontinuitet ligamenta je održan u cijelosti hipoehogen te se nalazi u uobičajenom položaju.</p>
<p>1. stupanj- istegnuće ligamenta</p>	<p>Ligament je održanog kontinuiteta ali je zadebljan i edematozan uz pojavu hemoragije i edema supkutanog masnog tkiva koje je paralelno s ligamentom</p>
<p>2. stupanj- nepotpuna ruptura</p>	<p>Dolazi do nepotpunog prekida kontinuiteta vlakana ligamenta uz edem vlakana. Luči se periligamentna reaktivna tekućina koja okružuje ligament, a ta tekućina može razdvajati vlakna ligamenta u slojevima. Tkivo oko ligamenta često je edematozno i uz pojavu lokalizirani hematomi. Kontura ligamenata je vijugava ili udebljana i dolazi do pomaka vlakana ligamenata od kortikalne kosti.</p>
<p>3. stupanj- potpuna ruptura</p>	<p>Kontura ligamenata je nervna, dolazi do retrakcije ligamenata koji je u potpunosti prekinut. Znak potpune rupture je nemogućnost diferencijacije ligamenta ili diskontinuitet ligamenta.</p>

Uz navedene dijelove pregleda, primjenjuju se i specifični testovi koji se koriste za dijagnozu ozljede prednje ukrižene sveze, a neki od njih su test prednje ladice te Lachmanov test.

Test prednje ladice izvodi se tako da ispitanik leži u supiniranom položaju s fleksijom ozlijeđenog koljena i stopalom čvrsto na podlozi, dok je duga noga u istom položaju. Ortoped

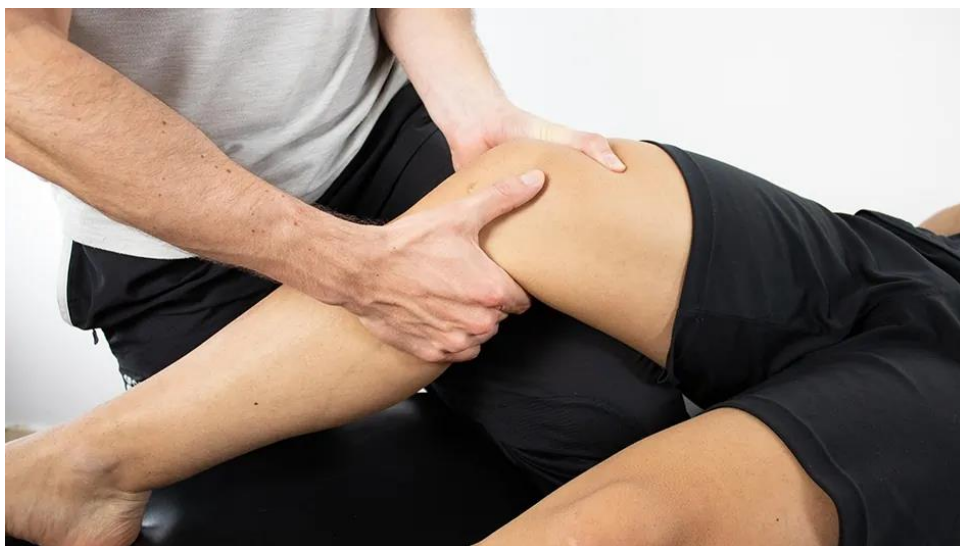
zatim objeručke hvata proksimalni dio tibije s palčevima na prednjoj strani koljena. Nakon što je položaj zauzet, ortoped povlači tibiju prema naprijed, a test je pozitivan ako je pomak tibije veći od 5 centimetara u odnosu na femur (Vnuk, 2022).



Slika 6. Prikaz testa prednje ladice

Preuzeto sa: <mailto:https://drxuacupuncture.wordpress.com/2011/04/16/29-knee-pain-and-meniscus-tear/>

Lachmanov test najčešće se primjenjuje i najpouzdaniji je test za određivanje ozljede prednje ukrižene sveze jer se kod ovog testa isključuje *m. quadriceps femoris*. Pacijent je u supiniranom položaju s fleksijom koljena od 30 °. Ortoped jednom rukom obuhvati distalni dio femura, dok drugom rukom hvata proksimalni dio tibije i povlači tibiju prema naprijed. Test je pozitivan ako dolazi do pomaka tibije anteriorno, a prilikom povlačenja nema čvrstoće u koljenu (Vnuk, 2022).



Slika 7. Lachmanov test

Preuzeto sa: <mailto:https://www.physiotutors.com/wiki/lachman-test/>

7. REHABILITACIJA OZLJEDE PREDNJE UKRIŽENE SVEZE NOGOMETAŠICA

Rehabilitacija ozljede prednje ukrižene sveze ovisi o načinu liječenja ozljede prednje ukrižene sveze. Naime, ova se ozljeda, može liječiti operativnim ili konzervativnim liječenjem. Operativno liječenje je rekonstrukcija prednje ukrižene sveze nakon čega slijedi dug oporavak, odmor i dugotrajna fizikalna terapija te spriječenost bavljenja nogometom što kod profesionalnih nogometašica predstavlja veliki psihološki problem uz brojne druge probleme koje ova ozljeda nosi. Konzervativno liječenje sastoji se od primjene fizioterapijskih postupaka s ciljem zacjeljivanja i regeneracije prednje ukrižene sveze uz jačanje muskulature nogu i prevenciju ponovne ozljede prednje ukrižene sveze (Lin i sur., 2018). Nakon odabira načina liječenja, uz dogovor i suglasnost pacijentice, kreće se s liječenjem. Kod primjene fizioterapijskih postupaka, važno je napraviti detaljan fizioterapijski karton i ciljeve usuglasiti s pacijenticom kako bi ova vrsta liječenja bila što efikasnija. Važno je izmjeriti opseg pokreta zgloba koljena, izmjeriti obujam koljena i obim mišića natkoljenice i potkoljenice prije i na kraju liječenja. Kako je ozljeda prednje ukrižene sveze teška i zahtjeva iscrpne metode oporavka, intervencije se dijele u nekoliko faza ozljede, a to su prva ili akutna faza, druga ili srednja faza, treća ili kasna faza te kontinuirana preventivna faza (Dubravčić-Šimunjak S. i sur., 2021).

5.1. Prva faza

Prva ili akutna faza ozljede prednje ukrižene sveze obuhvaća prvih nekoliko dana i tjedana od nastanka ozljede te se temelji na takozvanom RICE konceptu koji se sastoji od odmora, primjene leda i ledenih obloga, kompresije i elevacije. Glavni ciljevi rehabilitacije u akutnoj fazi su postizanje potpune pasivne ekstenzije koljena uz povećanje aktivnog opsega pokreta bez izljeva u zglob koljena. Kako bi se postigla potpuna pasivna ekstenzija i izbjegao nastanak ekstenzijske kontrakture, tretman za postizanje pune pasivne ekstenzije počinje odmah nakon ozljede. Vježba kojom se postiže potpuna pasivna ekstenzija provodi se uz superviziju fizioterapeuta. Ručnik se stavi na stopalo, a krajevi ručnika se uhvate jednom rukom, dok drugu ruku pacijentica stavlja na ozlijeđeno koljeno. Od pacijentice se traži da zategne stopalo ozlijeđene noge prema sebi i stišće koljeno prema krevetu. Umjesto ručnika može se

primjenjivati i elastična traka. Ta se vježba pokaže pacijentici kako bi učestalo ponavljao vježba i spriječio nastanak kontrakture (Dubravčić-Šimunjak S. i sur., 2021).



Slika 8. Pasivna ekstenzija koljena

U akutnoj fazi rehabilitacije ozljede prednje ukrižene sveze primjenjuju se vježbe kojima je cilj održati opseg pokreta i mišićnu snagu i izdržljivost. Izometričke ili statičke vježbe su one vježbe kod kojih se mišićna vlakna ne skraćuju, mijenja se tonus mišića, ali ne i dužina kao što se to događa kod izotoničkih vježbi te su izometričke vježbe idealne za rehabilitaciju u akutnoj fazi ozljede prednje ukrižene sveze kod koji dolazi do povećanja mišićnog tonusa bez pokreta. Kako je u ovoj fazi potrebno ojačati mišiće primjenom izometričkih vježbi, primjenjuje se i elektrostimulacija quadricepsa koji je ekstenzor koljena s ciljem njegovog jačanja ili održavanja njegove jakosti i sprječavanje atrofije mišića. Važno je, također, educirati pacijentice o pravilnom načinu izvođenja vježbi i napraviti korekcije ukoliko vježba nije dobro provedena. Osim pravilnog izvođenja vježbi, naglasak se stavlja na vježbanje pravilnog hoda koji utječe na funkciju koljena i brzinu i kvalitetu oporavka koljena (Dubravčić-Šimunjak S. i sur., 2021).

5.2. Druga faza

Druga ili srednja faza rehabilitacije faze je u kojoj se kreće sa vježbama snage i neuromišićnog treninga (Dubravčić-Šimunjak S. i sur., 2021.). Neuromišićni trening provodi se s ciljem poboljšanja dinamičke stabilnosti koljena koristeći propriocepciju i strategiju motorne kontrole (Dubravčić-Šimunjak S. i sur., 2021.). U drugoj fazi u vježbanju se povećava trajanje vježbi, broj ponavljanja i slično. Isto tako, počinju se primjenjivati vanjski čimbenici kao što su neravne podloge za hod, prepreke, nestabilne podloge za vježbanje propriocepcije (balansa daka) kako bi se pacijentica ponovno privikla na promjene položaja tijela (Dubravčić-Šimunjak S. i sur., 2021.). Druga faza rehabilitacije nogometašica nakon ozljede prednje ukrižene sveze temeljena je na vježbama koje su specifične za sportaše i kako bi se pacijentica što prije mogla vratiti u sport. Vježbe snage i jačanja mišića kreću postepenim povećanjem opterećenja i primjenjuju se na obje noge. Kod nogometašica, ali i ostalih sportaša, specifičnost primjene fizioterapijskih vježbi leži u tome da se izvode kombinirane vježbe jedne mišićne skupine nakon čega se prelazi na vježbanje antagonista s ciljem smanjenja odmora između vježbi mišićnih skupina te povećanja aerobnog kapaciteta (Dubravčić-Šimunjak S. i sur., 2021.). Dubravčić-Šimunjak S. i suradnici navode da se od sportaša povećava opterećenje na principu 2+ koji je temeljen na dodavanu još 2 ponavljanja nakon što sportaš/sportašica završi s brojem ponavljanja kako bi se kod idućih vježbi odmah broj ponavljanja povećao za 2 više. U ovoj se fazi rehabilitacije primjenjuje i sobni bicikl. Slijedi prikaz vježbe koja se primjenjuje u drugoj fazi rehabilitacije prednje ukrižene sveze.



Slika 9. Vježba za aktivaciju m. gluteus maximus

5.3. Treća faza

Treća ili kasna faza rehabilitacije nakon ozljede prednje ukrižene sveze sastoji se od treninga koji se individualno prilagođava pojedincu. Sastoji se od treninga jakosti, snage, izdržljivosti, agilnosti i specifičnih vježbi nogometašica (Dubravčić-Šimunjak S. i sur., 2021.). Postepeno se primjenjuju vježbe zatvorenog kinetičkog lanca, trčanje, pliometrijski trening i slično z primjenu prijašnjih vježbi. Sportu se pacijentica vraća nakon što se napravi završna procjena snage mišića uz pregled ortopeda i pregleda trenera. Vježba koje se primjenjuje u rehabilitaciji u trećoj fazi prikazana je na slici 10. Pacijentica se nalazi u sjedećem položaju. Na ozlijeđenoj nozi se nalazi uteg. Od pacijentice se traži da ekstendira nogu, zategne stopalo prema sebi te podigne nogu gore, kratko zadrži i opusti. Vježbu ponovi nekoliko puta.



Slika 10. Vježba jačanja m. quadriceps femoris s utegom

8. PRIMJERI VJEŽBI ZA SMANJENJE RECIDIVA

Brojna su istraživanja provedena s ciljem proučavanja mehanizma nastanka ozljede prednje ukrižene sveze kako bi se razvili principi prevencije recidiva ozljede prednje ukrižene sveze (Arnudale J.H.A, Silvers-Granelli J.H, Myklebust G., 2021.). Sprječavanje ozljede prednje ukrižene sveze kod nogometašica istraživano je kroz više od 30 godina te su zaključci istraživanja temeljeni na neuromuskularnim oblicima obuke koji uključuju razne vježbe jačanja, polimetrije i vježbe temeljene na agilnosti koje rješavaju nedostatke koji se obično povezuju s nogometašicama koje dožive ozljedu prednje ukrižene sveze (Arnudale J.H.A, Silvers-Granelli J.H, Myklebust G., 2021.). Osmišljeno je nekoliko programa poput 11+ kojem je cilj sprječavanje ozljeda i poboljšanje izvedbe, te program kontrole koljena koji se naziva Knäkontroll koji je dizajniran kao dinamičko zagrijavanje s ciljem povećanja vjernosti implementacije, usklađenosti i pridržavanja (Arnudale J.H.A, Silvers-Granelli J.H, Myklebust G., 2021.). Kako bi navedeni programi prevencije ozljede prednje ukrižene sveze bili učinkoviti, u program je potrebno uključiti biomehaničke, socioekonomske, psihološke čimbenike nogometašica uz perspektivu lakoće implementacije (Arnudale J.H.A, Silvers-Granelli J.H, Myklebust G., 2021.). Ipak, najveći se naglasak stavlja na biomehaničke čimbenike provođenjem neuromuskularnog i proprioceptivnog treninga. Vježbe proksimalne kontrole, koje se definiraju kao vježbe koje uključuju segmente bliske zglobu koljena, poboljšavaju učinak programa za prevenciju ozljede prednje ukrižene sveze i njenog recidiva (Arnudale J.H.A, Silvers-Granelli J.H, Myklebust G., 2021.). Autori Arnudale J.H.A, Silvers-Granelli J.H, Myklebust G., smatraju da frontalna i transverzalna ravnina zbog svoje biomehanike u kojima dolazi do adukcije zgloba kuka, unutarnje rotacije zgloba kuka uz abdukciju koljena imaju veliku važnost u nastanku ozljede prednje ukrižene sveze te da je potrebno utjecati na biomehaniku navedenih ravnina kako bi se spriječila mogućnost nastanka ozljede. Zbog navedene tvrdnje, programi prevencije ozljede prednje ukrižene sveze mijenjaju varijable u sagitalnoj ravnini gdje se povećava fleksija zgloba kuka, povećavaju se vršni kutovi fleksije koljena i smanjuje se vršni moment fleksije koljena (Arnudale J.H.A, Silvers-Granelli J.H, Myklebust G., 2021.). Još jedna teorija razvijena je od Grooms-a i suradnika, a ona temelje nalazi u neuroplastičnosti mozga i motoričkoj kontroli. Njihova je teorija zasnovana na pretpostavki da mozak zbog neuroplastičnosti, može usvojiti promijenjene obrasce pokreta koji se uče na treninzima prevencije ozljede prednje ukrižene sveze, a da se kasnije ti isti obrasci primjenjuju u nogometnoj igri. Otkriveno je da pojačani program neuromuskularnog treninga

dovodi do smanjenja adukcije kukova tijekom pokreta rezanja lopte u nogometnoj igri (Arnudale J.H.A, Silvers-Granelli J.H, Myklebust G., 2021.). Ovo je otkriće povezano sa smanjenom aktivnošću motoričkog korteksa mozga jer se prednost stavljala na promišljanje i procesuiranje novih obrazaca te na njihovo usvajanje u nogometnoj igri. Međutim, potrebna su daljnja istraživanja odnosa između promjena mozga i ponašanja i biomehanike, kao i nizvodnih učinaka na učinkovitost programa prevencije ozljede prednje ukrižene sveze ili recidiva (Arnudale J.H.A, Silvers-Granelli J.H, Myklebust G., 2021.).

Druga metoda prevencije ozljede prednje ukrižene sveze i pojave recidiva je probir kojim se provode različiti testovi koji bi mogli pomoći kod identifikacije sportaša koji imaju povećani rizik od nastanka ozljede prednje ukrižene sveze. Uz to, potrebno je i bolje razumijevanje mehanizma ozljede prednje ukrižene sveze kako bi se razumio složeni odnos čimbenika rizika i situacijskog utjecaja na ozljedu (Arnudale J.H.A, Silvers-Granelli J.H, Myklebust G., 2021.).

Edukacija i provedba programa za prevenciju ozljede prednje ukrižene sveze i njenog recidiva najvažnija su komponenta jer ukoliko se programi ne provode u praksi, postoji velika šansa da će se ozljede i dalje događati i uzrokovati probleme i nogometašicama i klubovima u kojima igraju jer se smanjuje njihova učinkovitost i potreban je dug oporavak kako bi se nogometašica mogla vratiti na nogometni teren nakon ozljede prednje ukrižene sveze.

8.1. Prikaz vježbi

Vježba 1. je zapravo vježba zagrijavanja. Prije provođenja bilo kakve sportske aktivnosti važno je provesti vježbe/ trening zagrijavanja kako bi se spriječio nastanak ozljeda. Vježba zagrijavanja ima cilj pripremiti tijelo za aktivnost, a vježba koja se može koristiti za zagrijavanje kod nogometašica je zagrljaj flektiranog koljena u stojećem položaju. Nogometašica je u stojećem položaju, s razmakom stopala u širini ramena (Wall, C., Byrnes, J., Botha, L., & Roe, J. 2023). Zategne abdomen i abdominalne mišiće. Jedno koljeno flektira podižući ga gore prema prsima te obujmi koljeno rukama, održavajući pravilnu posturu. Položaj kratko zadrži, opusti i ponovi na obje noge. Pogreška koja se može javiti kod izvođenja ove vježbe je nepravilna postura, stoga je potrebno održati pravilni položaj, a u početku se može provoditi i uz zid, tako da su leđa uspravno oslonjena na zid i na taj način se osvijesti pravilan položaj za pravilno izvođenje vježbi.



Slika 11. Vježba zagrijavanja

Vježba 2. je čučanj. Nogometašica stane tako da su joj stopala čvrsto na podlozi u širini kukova. Uvuče trbuh kako bi se ispravila i polako radi čučanj uz podizanje obje ekstenzirane ruke, kratko zadrži položaj čučnja i nakon toga se vrati u početni položaj. Ova vježba ima cilj jačanje mišića natkoljenice (Journal of Orthopaedic & Sports Physical Therapy). Greške koje se mogu javiti su posturalne pogreške, osoba može biti pogrbljena, zato je potrebno da su prsa uvijek naprijed i ne spuštaju se prema koljenima. Također, pogreška može biti položaj stopala pa je potrebno i na to obratiti pažnju prilikom izvođenja vježbi. Kako bi ova vježba bila provedena po protokolima prevencije ozljede prednje ukrižene sveze i kada se ne bi koristila za zagrijavanje, može se raditi čučanj na balansnoj ploči gdje se vježba balans i propriocepcija uz jačanje muskulature.




Slika 12. Čučanj

Vježba 3. je podizanje koljena u stojećem položaju uz trake za vježbanje. Prije početka se pričvrsti traka za vježbanje za gol na igralištu (krajevi trake), dok se u središte trake stavi noga (Journal of Orthopaedic & Sports Physical Therapy). Nogometašica je leđima okrenuta голу, noga koja će prva provoditi vježbu je u iskoraku prema iza, dok je druga noga u iskoraku prema naprijed sa stopalom čvrsto na podlozi. Također, važno je da je nogometašica udaljena od gola dovoljno da može nesmetano provoditi ovu vježbu. Leđa su ravna, prsa gore, glava ravna i trbuh zategnut. Nogometašica podiže aktivnu nogu prema gore i naprijed dok vam koljeno ne bude u visini kukova. Kod podizanja koljena zategne stopalo prema naprijed tako da je potkoljenica okomita s podom (Journal of Orthopaedic & Sports Physical Therapy).. Kratko zadrži položaj i opusti, a vježbu ponavlja nekoliko puta. Ova vježba provodi se s ciljem jačanja mišića i održavanja ravnoteže, dok se pokret koji se ponavlja u vježbi provodi kroz nogometnu igru kod ispućavanja lopte samo ne u tolikom opsegu. Važno je obratiti pažnju na posturu jer se tu najviše pogrešaka može javiti i tada vježba nije toliko učinkovite te može dovesti do negativnih posljedica (Journal of Orthopaedic & Sports Physical Therapy).



Slika 13. Podizanje koljena u stojećem položaju pomoću elastične trake

Vježba 4. Pliometrijski trening jednonožnim skokovima naprijed i natrag. Ispred nogometašice se nalazi poligon sastavljen od čunjeva i svaki od njih je udaljeni za nekoliko metara. Nogometašica je u uspravnom stojećem položaju s rukama uz tijelo i stopalima čvrsto na podlozi. Nogometašica skoči tako da su joj koljena flektirana i doskoči između čunjeva, a prilikom izvođenja skoka zategne abdomen i prsa. Kod ove vježbe također treba obratiti pažnju na posturu, ali i na pravilan doskok kako ne bi došlo do pojave boli ili ozljede stopala. Kad nogometašica skoči koljena su podignuta visoko, a kod spuštanja su spuštene i flektirane kako ne bi došlo do povrede. Ovaj trening se provodi kako bi se ojačala muskulatura i agilnost koja je potrebna kod nogometne igre (Journal of Orthopaedic & Sports Physical Therapy). Vježba je prikazana na slici 14.



Slika 14. Pliometrijski trening

Vježba 5. Pliometrijski trening. Početni položaj je raskoračni položaj. Nogometašica spušta donji dio tijela sve dok prednji dio natkoljenice nije paralelno s tlom, a stražnjim dijelom koljena je gotovo dodiruje tlo (UK Health Care). Nakon što postigne ovaj položaj, eksplozivno skoči prema natrag i promijeni pozicije nogu u zraku. Prilikom spuštanja na tlo, spušta se natrag u iskorak, zatim skoči prema natrag i ponovno promijeni pozicije nogu (UK Health Care).. Potrebno je obratiti pažnju na to da se ne staje nakon svakog iskoraka, već se sljedeći iskorak kreće čim stopala dodirnu tlo. Izdah je kod dok se guranja noge prema natrag, a udah kod spuštanja dolje. Pokret zamaha rukama radi se s ciljem postizanja ravnoteže i zamaha potrebnog za skok (UK Health Care).



Slika 15. Pliometrijski trening

ZALJUČAK

Ozljeda prednje ukrižene sveze (ACL) česta je kod nogometaša i nogometašica, a najčešće se događa prilikom usporavanja trčanja i nagle promjene smjera s nogom čvrsto postavljenom na podlogu, nakon čega slijedi pojava snažne boli. Ova ozljeda rezultat je kombinacije unutarnjih i vanjskih čimbenika rizika. Vanjski čimbenici uključuju podlogu i obuću (kopačke), dok se unutarnji čimbenici odnose na genetsku predispoziciju, veličinu prednje ukrižene sveze, biomehaniku pokreta te razlike u anatomskej strukturi, kao što su širina interkondilarnog zareza. Istraživanja pokazuju da se ozljede ACL-a češće javljaju kod žena nego kod muškaraca, pri čemu se razlike objašnjavaju nizom čimbenika, uključujući hormonalne promjene, manju veličinu prednje ukrižene sveze u žena, te biomehaničke razlike u zglobovima. Kada dođe do ozljede, nakon primjene valgus sile na koljeno, dijagnostički testovi su ključni za potvrdu dijagnoze i početak pravovremene rehabilitacije. Rehabilitacija je osnovna metoda liječenja, posebice kod konzervativnog pristupa, iako se u nekim slučajevima pacijent i liječnik odlučuju za operativni zahvat. Važno je napomenuti da operacija zahtijeva dugotrajan proces oporavka, zbog čega se sve više preferira konzervativan oblik liječenja, koji kroz nekoliko faza postupno vraća snagu i mobilnost koljenu, omogućujući brži povratak u svakodnevne aktivnosti i sport. Programi prevencije ozljede ACL-a postoje, no njihova primjena još uvijek nije dovoljno rasprostranjena kako bi se značajno smanjila incidencija ove ozljede. Specifičnosti u rehabilitaciji ženskih nogometašica u odnosu na muške nogometaše uključuju prilagodbu na hormonalne cikluse, posebno vezano uz estrogen i relaksin, koji mogu utjecati na stabilnost koljena i ligamentarnu elastičnost. Također, obzirom na veći Q-kut u žena, posebna pažnja posvećuje se neuromuskularnom treningu koji jača kontrolu pokreta i smanjuje rizik od ponovnih ozljeda. Rehabilitacija kod žena mora uzeti u obzir i anatomske razlike te specifične biomehaničke obrasce koji mogu povećati stres na koljenski zglob.

LITERATURA

- Arnudale J.H.A., Silvers-Granelli J.H, Myklebust G., ACL injury prevention *Where have we come from and where are we going?*, Journal of orthopaedic research: official publication of the Orthopaedic Research Society, 2021. DOI :<https://doi.org/10.1002/jor.25058>
- Cossley M.C., Patterson E.B., Culvenor G.A, Bruder M.A, Mosler B.A, Fentuolay B. (2020.) *Making football safer for women: a systematic review and meta-analysis of injury prevention programmes in 11 773 female football (soccer) players*, British Journal Of Sports Medicine DOI: 10.1136/bjsports-2019-101587
- Dello Iacono A, Unnithan V., Shushan T., King M., Brato M. (2022.) *Training load responses to football game profile-based training (GPBT) formats: effects of locomotive demands manipulation*, Biology of sport DOI: <https://doi.org/10.5114%2Fbiolsport.2021.102919>
- Diermeier, T., Rothrauff, B.B., Engebretsen, L. *et al.* Treatment after anterior cruciate ligament injury: Panther Symposium ACL Treatment Consensus Group. *Knee Surg Sports Traumatol Arthrosc* 28, 2390–2402 (2020). DOI :<https://doi.org/10.1007/s00167-020-06012-6>
- Dubravčić-Šimunjak, S., Petrović, T., Hodak, P., Šimunjak, T., Jurinić, A., Ivanković, K. i Boranić, D. (2021). *Važnost funkcionalne stabilnosti koljena u prevenciji i rehabilitaciji ozljeda prednjeg križnog ligamenta kod sportaša*. Hrvatski športskomedicinski vjesnik, 36 (2), 100-112. Preuzeto s <https://hrcak.srce.hr/277891>
- Gabrijelić, M., Jerković, S. & Barišić, V. (1991). Modeliranje i programiranje treninga specijalne izdržljivosti vrhunskih nogometaša. *Kinesiology*, 23. (1.-2.), 45-58. Retrieved from <https://hrcak.srce.hr/257095>
- UK Health Care ACL injury prevention exercises:
<https://ukhealthcare.uky.edu/sites/default/files/acl-injury-prevention-exercises.pdf>
- Janković, S., Delimar, D. & Hudetz, D. (2001). Sindrom bolne prepone. *Arhiv za higijenu rada i toksikologiju*, 52 (4), 421-428. Retrieved from <https://hrcak.srce.hr/473>
- Journal of Orthopaedic & Sports Physical Therapy *Knee Injury prevention: Exercises to keep you from getting sidelined*, 2018.
- Dostupno na: <https://med.stanford.edu/content/dam/sm/pain/documents/knee-injury-prevention-exercises-to-keep-you-from-getting-sidelined.pdf>

Keros P., Pećina M., *Funkcijska anatomija*, Zagreb, 2020., str. 268.-269.

Kohn, L., Rembeck, E. i Rauch, A. Ozljeda prednjeg križnog ligamenta u odraslih. *Orthopäde* 49, 1013–1028 (2020). DOI: <https://doi.org/10.1007/s00132-020-03997-3>

LaBella R.C., Hennrikus W., Hewett E.T., *Anterior Cruciate Ligament Injuries: Diagnosis, Treatment, and Prevention*, American academy of pediatrics, 2014.

Dostupno na: <https://publications.aap.org/pediatrics/article/133/5/e1437/32765/Anterior-Cruciate-Ligament-Injuries-Diagnosis?autologincheck=redirected>

Cynthia R. LaBella, William Hennrikus, Timothy E. Hewett, COUNCIL ON SPORTS MEDICINE AND FITNESS, and SECTION ON ORTHOPAEDICS, Joel S. Brenner, Margaret A. Brookes, Rebecca A. Demorest, Mark E. Halstead, Amanda K. Weiss Kelly, Chris G. Koutures, Cynthia R. LaBella, Michele LaBotz, Keith J. Loud, Stephanie S. Martin, Kody A. Moffatt, Richard M. Schwend, J. Eric Gordon, Norman Y. Otsuka, Ellen M. Raney, Brian A. Shaw, Brian G. Smith, Lawrence Wells; Anterior Cruciate Ligament Injuries: Diagnosis, Treatment, and Prevention. *Pediatrics* May 2014

Lin C., Casey E. Herman D., Katz N., Tenforde A., Seks differences in common sports injuries, *PM & R : the journal of injury, function, and rehabilitation*, 2018.

doi: <https://doi.org/10.1016%2Fj.pmrj.2018.03.008>

Morgans R., Orme P., Anderson L, Drust B. (2014.) *Principles and prattices of training soccer*, *Journal of Sport and Gealth Sciece*, Vol.3. 215.-257. str.

doi: <https://doi.org/10.1016/j.jshs.2014.07.002>

Dubravčić-Šimunjak, S., Hašpl, M., Bojanić, I. i Pećina, M. (2001). Fizikalne procedure u liječenju sindroma prenaprezanja sustava za kretanje. *Arhiv za higijenu rada i toksikologiju*, 52 (4), 491-500. Preuzeto s <https://hrcak.srce.hr/502>

Pećina, M., Bojanić, I. i Hašpl, M. (2001). Sindromi prenaprezanja u području koljena. *Arhiv za higijenu rada i toksikologiju*, 52 (4), 429-439. Preuzeto s <https://hrcak.srce.hr/474>

Platzer W. Priručni anatomski atlas, sustav organa za kretanje, Zagreb, 2011., str. 206.- 213.

- Radman, I., Barišić, V. i Šunda, M. (2011). ETIOLOGIJA OZLJEDA KOD NOGOMETAŠA
1. HNL. *Hrvatski športskomedicinski vjesnik*, 26 (1), 26-32. Preuzeto s
<https://hrcak.srce.hr/71367>
- Sutton M. K., Montgomery Bullock J. Anterior Cruciate Ligament Rupture: Differences
Between Males and Females, *American Academy of Orthopaedic Surgeons*, 2013. Vol.21,
No.1.
- doi: <http://dx.doi.org/10.5435/JAAOS-21-01-41> ?
- Švabić, D. (2020). *FIZIOTERAPIJSKE INTERVENCIJE KOD OZLJEDA PREDNJEG
KRIŽNOG LIGAMENTA* (Završni rad). Rijeka: Sveučilište u Rijeci, Fakultet
zdravstvenih studija. Preuzeto s <https://urn.nsk.hr/urn:nbn:hr:184:581446>
- Vnuk, M. (2022). *Rehabilitacija nakon ozljede prednje ukrižene sveze* (Završni rad).
Koprivnica: Sveučilište Sjever. Preuzeto s <https://urn.nsk.hr/urn:nbn:hr:122:455954>
- Wall, C., Byrnes, J., Botha, L., & Roe, J. (2023). Acute sport-related knee injuries. *Australian
journal of general practice*, 52(11), 761–766. <https://doi.org/10.31128/AJGP-04-23-6785>

PRILOZI

1. Slika 1. (Koljeni zglob sa svojim strukturama)
2. Tablica 1. (Stupnjevi ozljede medijalnog kolateralnog ligamenta)
3. Tablica 2. (Stupnjevi ozljede lateralnog kolateralnog ligamenta)
4. Slika 2. (Prikaz prednje ukrižene sveze (lijevo) i prikaz rupture prednje ukrižene sveze (desno))
5. Slika 3. (Prikaz incidencije ozljede prednje ukrižene sveze)
6. Slika 4. (Prikaz interkondilarnog grebena u obliku slova "U" (lijevo) i u obliku slova "A" desno)
7. Slika 5. (Prikaz koljena prije i nakon ozljede prednje ukrižene sveze)
8. Tablica 3. (Klasifikacija ozljede ligamenta)
9. Slika 6. (Prikaz testa prednje ladice)
10. Slika 7. (Lachmanov test)
11. Slika 8. (Pasivna ekstenzija koljena)
12. Slika 9. (Vježba za aktivaciju m. gluteus maximus)
13. Slika 10. (Vježba jačanja m. quadriceps femoris s utegom)
14. Slika 11. (Vježba zagrijavanja)
15. Slika 12. (Čučanj)
16. Slika 13. (Podizanje koljena u stojećem položaju pomoću elastične trake)
17. Slika 14. (Pliometrijski trening)
18. Slika 15. (Pliometrijski trening)