

DISFAGIJA

Matovina, Bruno

Undergraduate thesis / Završni rad

2022

Degree Grantor / Ustanova koja je dodijelila akademski / stručni stupanj: **Visoka škola Ivanić-Grad / Visoka škola Ivanić-Grad**

Permanent link / Trajna poveznica: <https://um.nsk.hr/um:nbn:hr:258:159864>

Rights / Prava: [Attribution 3.0 Unported/Imenovanje 3.0](#)

Download date / Datum preuzimanja: **2025-03-12**



Repository / Repozitorij:

[Repository of University of Applied Sciences Ivanić-Grad](#)



VISOKA ŠKOLA IVANIĆ-GRAD

STUDIJ FIZIOTERAPIJE

Studij za stjecanje akademskog naziva:

Prvostupnik fizioterapije

Bruno Matovina

DISFAGIJA

Diplomski rad

Mentor:

prim. Marina Kovač, dr. med.,

spec. psih. med., pred.

Ovim potpisima se potvrđuje da je ovo završena verzija diplomskog rada koja je obranjena pred Povjerenstvom te da je ova tiskana verzija istovjetna elektroničkoj verziji predanoj u digitalni repozitorij Visoke škole Ivanić-Grad.

DISFAGIJA

Sažetak

Disfagija je bolest koju označava otežano gutanje. Dolazi od grčkih riječi *dys-* što znači „otežano“, „teško“ ili „poremećaj“ i *-phagia* što znači „jesti“. Dijelimo ju na orofaringealnu i ezofagealnu, ovisno o tome u kojem dijelu tijela nastaju poremećaji u gutanju. Orofaringealni dio zahvaća sve poteškoće u gutanju koje nastaju iznad gornjeg sfinktera jednjaka, a ezofagealni dio zahvaća sve poteškoće koje nastaju ispod gornjeg sfinktera jednjaka. Disfagija nastaje kao posljedica različitih motornih i neuroloških bolesti od kojih je najčešća moždani udar. Disfagija ima različite simptome kao što su bol u prsima, vratu, respiratorni problemi, a simptom koji je najlakše uočiti je kada tekućinu ili komad hrane, zvan bolus, ne mogu progutati i prisilno ih vraćaju nazad kroz usnu šupljinu. Kod slučajeva koji su ekstremniji i u kojim pacijenti ne mogu nikakvu vrstu hrane ili tekućine progutati, onda radi toga hranu i tekućinu unose kroz sondu kao što su nazogastrična cijev ili perkutana endoskopska gastrostoma. Može se dijagnosticirati na različite načine kao što su cervikalna auskultacija, videfluoroskopija, manometrija jednjaka, fiberoptička endoskopija itd. Disfagija se ne može izliječiti „preko noći“, već je rehabilitacija disfagije složen proces tehnika i suradnje logopeda, fizioterapeuta, dijetetičara s pacijentom. Neke od tehnika rehabilitacije disfagije su vježbanje posturalnih tehnika, gutanje s puno uloženog napora, Mendelsohnov manevar, oralne motoričke vježbe, posebno prilagođena dijeta koja ovisi o stupnju mogućnosti gutanja pacijenta itd. Uloga fizioterapeuta u rehabilitaciji pacijenta s disfagijom ima puno značaja. Fizioterapeutov zadatak je odabrati vježbe i tehnike rehabilitacije disfagije, objasniti način i učestalost izvođenja istih te motivirati pacijenta na rad.

Ključne riječi – bolus, ždrijelo, jednjak, sposobnost gutanja, rehabilitacija

DYSPHAGIA

Summary

Dysphagia is a condition characterised by swallowing difficulties. The word „dysphagia“ comes from the Greek word *dys-*, meaning „difficult“, „hard“ or „disorder“ and *-phagia*, meaning „to eat“. There are two types of dysphagia; oropharyngeal and esophageal, depending on where the swallowing difficulties develop. Oropharyngeal dysphagia applies to all swallowing difficulties appearing above the upper esophageal sphincter, and esophageal dysphagia applies to all swallowing difficulties appearing below the upper esophageal sphincter. Dysphagia develops as a consequence of different motor and neurological diseases

from which the most common one is stroke. Dysphagia has various symptoms such as chest pain, neck pain, respiratory problems: but the easiest symptom to spot is when a person cannot swallow liquids or a piece of food, called bolus, and they have to forcibly return it back through the oral cavity. In more extreme cases where the patient cannot swallow any kind of food or liquids, they have to consume it via a tube such as the nasogastric tube or through percutaneous endoscopic gastrostomy. Dysphagia can be diagnosed through numerous methods, eg. cervical auscultation, videofluoroscopy, esophageal manometry, fiberoptic endoscopy etc. Dysphagia cannot be cured overnight. Dysphagia rehabilitation is a complicated process made up of techniques and the patient's cooperation with speech therapists, physiotherapists and dieticians.. Some of the rehabilitation techniques are practicing postural techniques, effortful swallowing, the Mendelsohn's maneuver, oral motor exercises, a specially designed diet depending on the patient's degree of swallowing difficulties etc. The role of a physiotherapist in the rehabilitation of a patient's dysphagia is incredibly significant. The physiotherapist's task is to choose exercises and techniques of dysphagia rehabilitation, to explain how and how often they should be done, and to motivate the patient to do them.

Key word – bolus, pharynx, esophagus, swallow ability, rehabilitation

Sadržaj

<u>1. Uvod.....</u>	<u>7</u>
<u>2. Učestalost i prevalencija.....</u>	<u>7</u>
<u>3. Klasifikacija disfagije.....</u>	<u>9</u>
<u>4. Anatomija i fiziologija gutanja.....</u>	<u>9</u>
<u>4.1. Anatomija gutanja.....</u>	<u>9</u>
4.1.1. Usna šupljina.....	9
4.1.2. Mišići žvakanja.....	10
4.1.3. Grkljan.....	11
4.1.4. Hrskavice grkljana.....	11
4.1.4.1. Epiglotis.....	11
4.1.5. Ligamenti grkljana.....	12
4.1.6. Mišići grkljana.....	13
4.1.7. Ždrijelo.....	13
4.1.8. Žlijezde slinovice.....	14
4.1.9. Jednjak.....	14
4.1.10. Gornji sfinkter jednjaka.....	15
4.2. Fiziologija gutanja.....	16
4.1.1. Pripremna faza.....	16
4.2.2. Salivacija.....	17
4.2.3. Oralna faza.....	17
4.2.4. Faringealna faza.....	18
4.2.5. Faza jednjaka.....	19
4.3. Definiranje normalnog i abnormalnog gutanja.....	20
<u>5. Etiologija.....</u>	<u>21</u>
<u>6. Najčešći simptomi i znakovi disfagije.....</u>	<u>22</u>
<u>7. Dijagnostika.....</u>	<u>23</u>
7.1. Pulsna oksimetrija.....	23
7.2. Cervikalna auskultacija.....	24

7.3. Ultrazvučna pretraga.....	25
7.4. Videofluoroskopija.....	25
7.5. Fiberoptička endoskopija.....	26
7.6. Manometrija jednjaka.....	27
8. Liječenje i rehabilitacija.....	30
8.1. Posturalna kompenzacija.....	31
8.1.1. Nagib gornjeg dijela tijela.....	31
8.1.2. Nagib glave.....	31
8.2. Termička taktilna primjena.....	32
8.3. Supra-glotično i super-glotično gutanje.....	32
8.4. Gutanje s naporom.....	32
8.5. Mendelsohnov manevar.....	33
8.6. Oralne motoričke vježbe.....	33
8.7. Oralno i neoralno hranjenje.....	33
8.8. Dijeta.....	34
9. Zaključak.....	36
10. Literatura.....	37

1. UVOD

Disfagija je poremećaj gutanja koji uključuje bilo koji od tri faze gutanja: oralnu, faringealnu ili fazu jednjaka. Neki stručnjaci bi produžili definiciju na želudac ili donji gastrointestinalni trakt kao primarni poremećaji kod ovih struktura jer, na primjer, želudac može sekundarno utjecati na druge dijelove gastrointestinalnog trakta kao što je jednjak. Disfagija nije primarna medicinska dijagnoza, već simptom osnovne bolesti i stoga se najčešće opisuje po svojim kliničkim karakteristikama (znakovima). Pritužbe pacijenata kao što su kašalj i gušenje tijekom ili nakon obroka, lijepljenje hrane, regurgitacija, odinofagija (bolno gutanje), slinjenje, neobjašnjivi gubitak težine i nutritivni nedostaci sve mogu biti povezani s disfagijom. Budući da je disfagija simptom temeljne bolesti, koja nije nužno specifična za trakt gutanja, može se povezati s različitim dijagnozama. Definicije disfagije temeljene na rječniku impliciraju da je rezultat fizioloških promjena u mišićima potrebnim za gutanje. Fiziološka promjena često dovodi do dva znaka disfagije: kašnjenja u pokretanju bolusa dok se vrši tranzit iz usta u želudac ili pogrešno usmjeravanje bolusa. Pogrešno usmjeravanje može se definirati kao ulazak bolusnog materijala u gornje dišne putove ili pluća, ili materijal koji ulazi u usta, ždrijelo ili jednjak tijekom pokušaja gutanja, ali ne uspije stići do želuca (Groher i Crary, 2016).

2. UČESTALOST I PREVALENCIJA

Groher i Crary (2016) učestalost poremećaja opisuju kao prijavljenu učestalost nove pojave tog poremećaja tijekom dužeg vremena (najmanje 1 godina) u odnosu na populaciju u kojoj se javlja. Prevalenciju, tj. rasprostranjenost, slučajeva opisuju kao broj slučajeva u populaciji tijekom kraćeg, propisanog razdoblja, obično u određenom okruženju. Navode kako točne mjere učestalosti i prevalencije poremećaja gutanja u velikim i različitim populacijama nije moguće dobiti zbog razlika u prihvaćenim definicijama disfagije, okruženja u kojem se ona mjeri (akutna, rehabilitacijska, kronična) i razlike u mjernim alatima svih istraživanja koje se trude otkriti disfagiju.

Groher i Crary (2016) navode kako važnost poznavanja prevalencije može pomoći zdravstvenim radnicima u otkrivanju tog poremećaja i stoga pomaže u planiranju liječenja. Kao primjer navode sljedeće: ako je ispitivač znao da je određena abnormalnost pronađena u manje od 1% te populacije, ispitivač možda neće trošiti vrijeme na traženje te abnormalnosti jer je njena učestalost jako niska. Međutim, ako je određena abnormalnost utvrđena u više od 50% osoba s određenim poremećajem, ispitivač bi mogao biti upozoren da očekuje pojavu deficita povezanih s tim poremećajem. Ako podaci sugeriraju da 50% pacijenata koji su imali akutni moždani udar mogu imati disfagiju i 20% te skupine bi moglo imati tihu aspiraciju, ispitivač

bi mogao očekivati da polovica pacijenata s akutnim moždanim udarom bi mogla imati poteškoće prilikom gutanja i otprilike polovica njih su pod visokim rizikom za tihu aspiraciju.

Groher i Crary (2016) procjenjuju prevalenciju disfagije među starijim osobama koje žive u zajednici od 16% do 22%. Jedno istraživanje je izvjestilo o prevalenciji disfagije u mlađoj skupini (14-30 godina) koji žive u zajednici u koju su bili upućeni zbog pritužbi na disfagiju. U ovoj odabranoj skupini 70% ih je imalo dokazana patološka stanja koja su pratila njihove simptome.

Procjene prevalencije disfagije se razlikuju ovisno o okolnostima jer je vjerojatnije da će određene dobne skupine (starije odrasle osobe i nedonoščad) i dijagnoze (neurogene) pokazati disfagiju. Na primjer, pacijenti koji su u rehabilitacijskom okruženju možda neće imati toliko popratnih zdravstvenih problema i disfagiju kao oni koji su u staračkom domu. Suprotno tome, prijevremeno rođena djeca mogu imati mnoge zdravstvene probleme koji mogu sekundarno rezultirati kao disfagije. U istraživanju cjelokupne populacije jedne američke opće bolnice, manje pacijenata s disfagijom je nađeno u općoj populaciji u usporedbi s anketom odjela za moždani udar te bolnice (Groher i Crary, 2016).

Od 307 uzastopnih primjera akutne rehabilitacije u ustanovi, jedna trećina pacijenata bila je disfagična. Od te skupine, 50% pacijenata je imalo disfagiju kao posljedicu moždanog udara, 20% traumatskom ozljedom mozga, 7% ozljedom leđne moždine i tumor mozga te 5% progresivnom neurološkom bolesti. Na prijemu pacijenata ispostavilo se da su najteži oblik disfagije imali oni pacijenti s traumatskom ozljedom mozga. Najmanje disfagije se pojavilo kod pacijenata s tumorom mozga. Vjerojatnije je da će neke primarne medicinske dijagnoze ubrzati disfagičnu simptomatologiju, kao što su bolesti koje utječu na središnji i periferni živčani sustav i poremećaji koji utječu na strukture probavnog trakta, kao npr. rak (Groher i Crary, 2016)

Procjenjuje se da je disfagijom, uzrokovanom neurološkim poremećajima, pogođeno 300 000 do 600 000 građana SAD-a godišnje. Groher i Crary (2016) navode da je disfagija čest simptom moždanih udara, ako možemo vjerovati pouzdanosti tih podataka.

3. KLASIFIKACIJA DISFAGIJE

Disfagija se može klasificirati u 5 stupnjeva ocjenama od 0 do 4.

Ocjena	Definicija
0	Normalno gutanje
1	Mogućnost gutanja određene krute hrane
2	Mogućnost gutanja hrane u polu-tekućem obliku
3	Mogućnost gutanja samo hrane u tekućem obliku
4	Nemogućnost gutanja hrane

Tablica 1. Klasifikacija disfagije. Izvor: <https://www.researchgate.net/figure/Classification-of-dysphagia-tbl1-44588554>

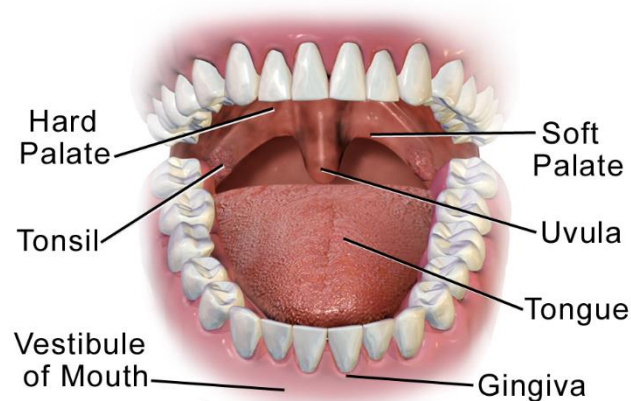
4. ANATOMIJA I FIZIOLOGIJA GUTANJA

4.1. ANATOMIJA GUTANJA

Gutanje je složena funkcija koja uključuje voljne i refleksne pokrete. Uključuje više od 30 živaca i mišića. Mehanizam gutanja uključuje usnu šupljinu, orofarinks, grkljan, hipofarinks i jednjak (Thankappan, Iyer i Menon (ur.), 2018).

4.1.1. USNA ŠUPLJINA

Usna šupljina uključuje usne, zube, desni, obraze, jezik, meko nepce i tvrdo nepce. Obrada hrane i bolusa nastaju u usnoj šupljini. Bočnu i prednju granicu čine zubni lukovi. Gornju granicu formira nepce. Jezik je inferioran. Stražnju granicu usne šupljine čini orofarinks, što je gornji dio ždrijela (Thankappan i sur. (ur.), 2018).



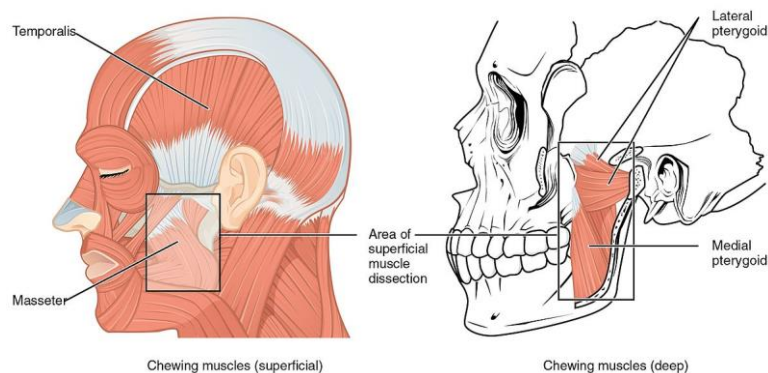
Mouth

Slika 1. Usna šupljina. Izvor:

https://commons.wikimedia.org/wiki/File:Blausen_0653_MouthAnatomy.png

4.1.2. MIŠIĆI ŽVAKANJA

Mišići žvakanja pomiču mandibulu tijekom žvakanja, govora i gutanja. Oni mogu izvršiti ogromne sile koje služe kako bi razgradili tvrdnu hranu na čestice, a također brzo i precizno pomiču mandibulu kako bi omogućili različite glasove govora koji su napravljeni u brzom nizu. Glavni žvačni mišići, m. temporalis, lateralni i medijalni pterigoidni mišić. Sekundarni žvačni mišići su suprahiodni i infrahiodni mišići (Thankappan i sur. (ur.), 2018).

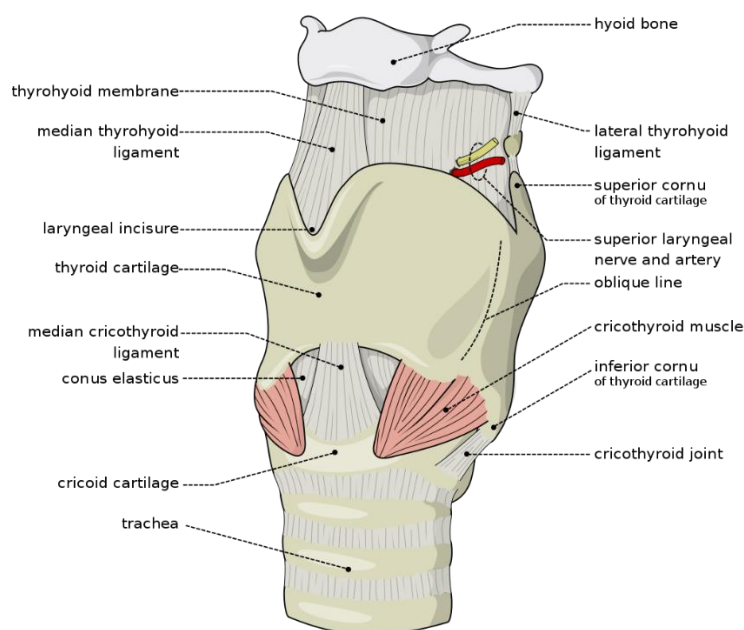


Slika 2. Mišići žvakanja. Izvor:

https://commons.wikimedia.org/wiki/File:1108_Muscle_that_Move_the_Lower_Jaw.jpg

4.1.3. GRKLJAN

Okvir grkljana tvore hrskavice povezane membranama i ligamentima. Vanjski i unutarnji mišići grkljana pomiču okvir. Tijekom gutanja, grkljan se mora zatvoriti kako bi se spriječila aspiracija hrane u dišni put. To se postiže podizanjem grkljana na dno jezika, zatvaranjem glasnica i zatvaranjem epiglotisa preko predvorja grkljana (Thankappan i sur. (ur.), 2018).



Slika 3. Grkljan. Izvor:

https://commons.wikimedia.org/wiki/File:Larynx_external_en.svg

4.1.4. HRSKAVICE GRKLJANA

Postoje dvije vrste hrskavica grkljana. To su neparne i parne. Neparne su prstenasta hrskavica, štitnjača i epiglotis, tj. nepčana resica. Parne su rožičasta, klinasta i vokalna (Thankappan i sur. (ur.), 2018).

4.1.4.1. EPIGLOTIS

Epiglotis (grkljanski poklopac) je fleksibilna, hrskavična struktura u obliku srca koja je prekrivena sluznicom koja leži iza baze jezika i hioida te ispred grkljanskog ulaza. Tvori poklopac preko grkljana i štiti ga od aspiracije te dobiva vezanost sa medijalnom linijom unutarnjeg aspekta štitne hrskavice. Ima usku stabiljku koja je pričvršćena za kut između lamina štitnjače štitasto - grkljanskim ligamentom, ispod usjeka štitnjače, Široki gornji dio je

okrenut prema gore i natrag i ima slobodnu gornju marginu. Prednja površina poklopca je slobodna i prekrivena je sluznicom. To se reflektira na faringealni dio baze jezika i bočnu stijenkiju ždrijela, tvoreći srednji jezično - epiglotisni i dva bočna jezično - epiglotisna nabora. Depresija na svakoj strani srednjeg jezično - epiglotisnog nabora je epiglotisna udubina. Nabori sluznice na stražnjoj površini epiglotisa su ariepiglotski nabori. Hioepiglotisni ligament čini vezu između donjeg dijela epiglotisa i hioidne koste. Prostor između epiglotisa i tirohoidne opne je pred epiglotisni prostor, a ispunjen je masnim tkivom. Fibroelastični ligament fiksiraju epiglotis za hioidnu kost, hrskavicu štitnjače i četverokutnu membranu. Kada je grkljan povišen, a hioidna kost približna štitnjači, viseći epiglotis se pomiče iz vertikalne u horizontalnu orijentaciju preko ulaza u grkljan. Kada je horizontalna, kompresija bolusa, peristaltika faringealnih konstriktora i kontrakcija štitno - epiglotisnog mišića zatvara epiglotis (Thankappan i sur. (ur.), 2018).

4.1.5. LIGAMENTI GRKLJANA

Ligamenti grkljana mogu biti ekstrinzični i intrinzični. Ekstrinzični ligamenti su tirohoidni, medijalni tirohoidni, lateralni tirohoidni, hioepiglotski i prstenasto - dušnični. Tirohoidna membrana je fibroelastična membrana koja povezuje gornju granicu štitaste hrskavice i hioidnu kost. Opna je ojačana sprijeda medijalnim tirohoidnim ligamentom. Stražnji rub je formiran kao lateralni tirohoidni ligament. Povezuje vrhove rogova hrskavice štitnjače i stražnji dio većeg roga hioidne kosti. Ova membrana je probodena unutarnjom granom gornjeg laringealnog živca i gornje laringealne žile kako bi ušle u grkljan. Hioepiglotski ligament seže od srednjeg dijela gornje površine epiglotisa do hioidne kosti. Prstenasto - dušnični ligament povezuje donje granice prstenaste hrskavice i gornju granicu prvog hrskavičnog prstena dušnika. Intrinzični ligamenti osiguravaju vezu između samih hrskavica i ojačavaju hrskavične zglobove. Oni formiraju široku ploču fibroelastične membrane koja leži ispod sluznice i djeluje kao unutarnji okvir. Četverokutna membrana leži između bočnog dijela epiglotisa i anterolateralne površine vokalnih hrskavica. Njegova slobodna donja margina je zadebljana i tvori vestibularni ligament koji leži u vestibularnim naborima prekrivenim sluznicom. Conus elasticus je podsluznična membrana u donjem dijelu koji se pruža superiorno od prednjeg luka prstenaste hrskavice i spaja se anteriorno s hrskavicom štitnjače i posteriorno s vokalnim nastavcima vokalne hrskavice. Gornji rub conus elasticusa je zadebljan kao prstenasto - vokalni ligament koji formira prave glasnice (Thankappan i sur. (ur.), 2018).

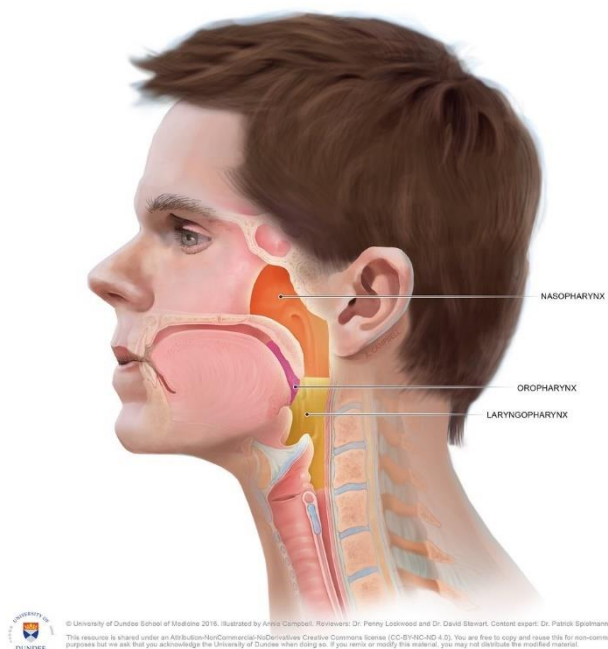
4.1.6. MIŠIĆI GRKLJANA

Elevacija grkljana se postiže pomoću četiri ekstrinzična mišića grkljana (nadjezični mišići) koji podižu jezičnu (hioidnu) kost, dvotrbušni, milohiodni, stiloheidni i geniohiodni mišić. Nadjezični mišići podižu grkljan i jezičnu kost, dok tiroheidni mišić približava podjezičnu kost i hrskavicu štitnjače. Neki autori navode da je vokalni mišić dio štitasto - glasničkog mišića, a ne zaseban entitet. Oni prikazuju da se štitasto - glasnički mišić sastoji od dva dijela: vokalnog i štitasto - epiglotisnog mišića. Vokal leži duboko i inferiorno, paralelno s vokalnim ligamentom na koji je pričvršćen straga. Štitasto - epiglotisni dio leži superiorno i nastavlja se na ariepiglotske nabore. Neka od njegovih vlakana se protežu do ruba epiglotisa. Funkcija štitasto - glasničkih mišića je povući vokalne hrskavice naprijed da se opuste i skratiti glasnice. Također rotiraju vokalne hrskavice prema unutra, navodeći na taj način glasnice i sužavajući ulaz glotisa. Zatvaranje glotisa događa se od dolje prema gore. Prave glasnice se prve zatvaraju, nakon njih lažni nabori i na kraju ariepiglotski nabori. Taj redoslijed je jako bitan jer sprječava prolaz neželjenih materijala u dišni put. Stežu se lateralni prstenasto - vokalni mišići, poprečni i kosii vokalni mišići. Ariepiglotski mišići zatvaraju ariepiglotske nabore kao sfinkter, koji kad je otvoren formira trokutasti ulaz u grkljan. Također, kontrakcija ovih mišića povlači vokalne hrskavice prema epiglotisu (Thankappan i sur. (ur.), 2018).

4.1.7. ŽDRIJELO

Ždrijelo se proteže od baze lubanje do donjeg ruba prstenaste hrskavice sprijeda i do donjeg ruba C6 straga. Podijeljeno je u tri segmenta: nazofarinks, orofarinks i hipofarinks. Nazofarinks se nalazi iza nosne šupljine i iznad mekog nepca. Orofarinks se proteže od mekog nepca do jezične kosti, a hipofarinks se nalazi posteriorno od grkljana. Ždrijelo je cjevasto s mišićnim stjenkama koje se sastoje od uzdužnih mišića koji su interno okruženi vanjskim kružnim slojem mišića. Vanjski mišići se sastoje od gornjih, srednjih i donjih konstriktornih mišića, čija je kontrakcija bitna tijekom gutanja. Nehotična uzastopna kontrakcija od gornjeg do donjeg kraja ždrijela tjera hranu kroz ždrijelo u jednjak. Donji mišići ždrijela su najdeblji mišići ždrijela i imaju dva dijela: tirofaringealni i krikofaringealni. Posteriorno, između donjih vlakana tirofaringeusa i gornjih vlakana krikofaringeusa nalazi se trokutasto područje, Killianova dehiscencija. Ovaj prostor je anatomski normalan, ali mu nedostaje potpora ostalih inferiornih mišića. Sklon je stvaranju divertikuloze tijekom abnormalne nekoordinirane peristaltike ždrijela, što znači da peristaltički valovi dolaze do krikofaringeusa prije nego što

se opusti. Unutarnji longitudinalni mišići ždrijela se sastoje od palatofaringealnog mišića, stilofaringealnog mišića i salpinofaringealnog mišića. Ovi mišići skraćuju i šire ždrijelo tijekom guranja tako da dižu ždrijelo i grkljan. Palatofaringealni mišić je najveći longitudinalni mišić (Thankappan i sur. (ur.), 2018).



Slika 4. Ždrijelo. Izvor: <https://www.flickr.com/photos/dundeetilt/24395194910>

4.1.8. ŽLIJEZDE SLINOVNICE

Postoje dva seta žlijezda slinovnica, to su glavni i sporedni. Slina se luči u usnu šupljinu i orofarinks. Glavne žlijezde slinovnice su parotidne, submandibularne i sublingvalne žlijezde slinovnice. Sluznica i podsluznica koja oblaže jezik, nepce, obraze i usne imaju sporedne žlijezde slinovnice (Thankappan i sur. (ur.), 2018).

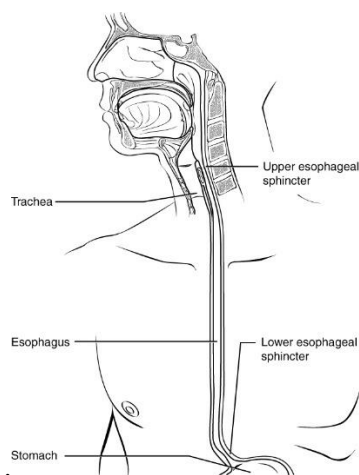
4.1.9. JEDNJAK

Jednjak je mišićna cijev koja se proteže od ždrijela do želuca. Dugačka je 23-25 cm, počevši od donje granice prstenaste hrskavice i završava na srčanom otvoru želuca. Postoje tri suženja za jednjak. Prvi je na razini krikofaringealnog sfinktera, 15 cm od sjekutića, drugi je na mjestu križanja aortnog luka i glavnog bronha, 23 cm od sjekutića, a treći je gdje probija dijafragmu, 40 cm od sjekutića. Rubovi imaju 4 sloja izvana prema unutra: vlaknasti, mišićni,

submukozni i unutarnji sloj sluznice. Sloj uzdužnih neprugastih mišićnih vlakana nalazi se između submukoze i sluznice te je izraženiji u donjem dijelu (Thankappan i sur. (ur.), 2018).

4.1.10. GORNJI SFINKTERA JEDNJAKA

Gornji sfinkter jednjaka je duljine 4-6 cm. Ima krikofaringealni mišić, donji dio tirofaringealnog mišića i gornja mišićna vlakna jednjaka. Bolus prolazi od ždrijela do jednjaka koordiniranom kontrakcijom i opuštanjem sfinktera. Opskrbu živcima dobiva iz faringealnog pleksusa. Krikofaringeus ima dvostruku inervaciju od rekurentnog laringealnog živca i gornjeg laringealnog živca koji pomaže laringofaringealnoj koordinaciji tijekom gutanja (Thankappan i sur. (ur.), 2018).



Slika 5. Jednjak. Izvor: https://commons.wikimedia.org/wiki/File:2412_The_Esophagus.jpg

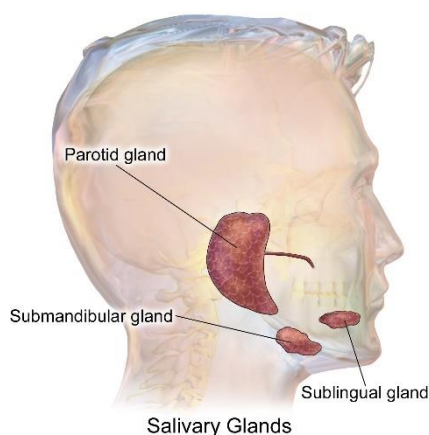
4.2. FIZIOLOGIJA GUTANJA

4.2.1. PRIPREMNA FAZA

Pripremna faza gutanja uključuje žvakanje bolusa, miješanje istog sa slinom i dijeljenje hrane za prolaz kroz ždrijelo i jednjak. Pripremna faza se odvija u usnoj šupljini. Ova oralna pripremna faza gutanja gotovo je u potpunosti dobrovoljna i može se prekinuti u bilo kojem trenutku. Tijekom pripreme bolusa, mišići lica igraju ulogu održavanja bolusa na jeziku i između zubi kako bi se sažvakao. Mišić orbicularis oris održava oralnu kompetenciju i može se smatrati prvim sfinkterom sustava za gutanje. Mišić obraza se kontraktira kako se bolus ne bi nakupljao u brazdama između obraza i desni. Ovi mišići primaju živčani impuls iz facijalnog ili kranijalnog živca VII. Većinu pomicanja i pozicioniranja bolusa vrši jezik. Pored četiri unutrašnja mišića, jezik ima četiri vanjska mišića: m. genioglossus, m. palatoglossus, m. styloglossus i m. hyoglossus. Zajedno s m. genioglossus unutarnji mišići djeluju prvenstveno na promjenu oblika i tonusa jezika dok ostala tri vanjska mišića pomažu u pozicioniranju jezika u odnosu na ostale strukture usne šupljine i ždrijela. Kranijalni živac XII nosi motorna živčana vlakna koji inerviraju i unutarnje i vanjske mišiće jezika, osim m. palatoglossus, Grana faringealnog plexusa iz živca vagusa šalje motorna vlakna za inervaciju m. palatoglossus. Velika gustoća mehanoreceptora unutar i na površini jezika označava da je jezik važna osjetilna regija za određivanje veličine bolusa. Senzorne informacije iz prednje dvije trećine jezika se vraćaju natrag do središnjeg kontrolnog centra za gutanje preko lingvalnog živca, grana trigeminalnog živca ili kranijalni živac V. Senzorne informacije iz stražnje trećine jezika centralni nosi glosofaringealni živac ili kranijalni živac IX. Tijekom ove faze, stražnji dio jezika se uzdiže do mekog nepca, koji gura bolus prema dolje kako ne bi bolus prerano pobjegao u ždrijelo. Njegov je drugi sfinkter u sustavu gutanja. Kontrakcija m. palatoglossus približava jezik mekom nepcu i time učinkovito zatvara stražnji dio usne šupljine. Žvakanje bolusa uključuje mišić za žvakanje, m. temporalis te medijalni i lateralni pterigoidni mišić. Kontrola motornih vlakana se prenose kontrakcijama ovih mišića preko trigeminalnog živca (Leonard i Kendall, 2019).

4.2.2. SALIVACIJA

Uspješan prijenos bolusa hrane iz usne šupljine u jednjak zahtjeva miješanje bolusa sa slinom. Slina podmazuje i razrjeđuje bolus do konzistencije prikladne za gutanje. Slina sadrži dvije glavne vrste izlučivanja proteina: enzim za probavu škroba i sluz za podmazivanje. Izlučuje se 1,0 do 1,5 litra sline dnevno. Slina također igra važnu ulogu u održavanju zdravog oralnog tkiva. Bakteriostatska je i kontrolira patogene bakterije u usnoj šupljini, koje su u velikoj mjeri odgovorne za karijes. Lučenje sline kontrolira salivacijska jezgra u moždanom deblu. Živčana vlakna parasimpatičkog živčanog sustava nose impulse iz jezgre sline do žlijezda slinovnica živca (Leonard i Kendall, 2019).



Slika 6. Žlijezde slinovnice. Izvor:

https://commons.wikimedia.org/wiki/File:Blausen_0780_SalivaryGlands.png

4.2.3. ORALNA FAZA

Bolus se gura iz usne šupljine u ždrijelo tijekom oralne faze gutanja. Vrh jezika postavlja se na gornji alveolarni greben iza središnjih sjekutića gornje čeljusti. Dobrovoljno otvaranje ždrijela tada počinje podizanjem mekog nepca i spuštanjem stražnjeg dijela jezika. Na taj način se proširuje stražnji dio usne šupljine i formira se žlijeb niz koji bolus ulazi u ždrijelo. Elevacija nepca nastaje kao posljedica kontrakcija mišića podizača mekog nepca. Mišić podizač mekog nepca prima motornu inervaciju od vagus živca preko faringealnog pleksusa. M. hyoglossus, a u manjoj mjeri m. styloglossus su aktivni u spuštanju stražnjeg dijela jezika. Prednja polovica jezika se zatim pritisne na gornji alveolarni greben i ubrzo nakon na prednju polovicu tvrdog nepca, pomičući bolus na stražnji dio jezika. Kontrakcija m. orbicularis oris i m. buccinator sprječava pomicanje bolusa naprijed, bočno ili iz usta. Elevacija mekog nepca omogućuje bolusu da prođe kroz tonzilarnu stupove. Nakon što je meko nepce

potpuno podignuto, dodiruje stijenke ždrijela i djeluje kao ventil koji blokira prolazak bolusa ili prolazak tlaka zraka u nazofarinks. Bočne stijenke nazofarinksa se međusobno spajaju kako bi zatvorile stražnji dio nazofarinksa. Vlakna motornog živca vagusa preko faringealnog pleksusa inervira gornji konstriktor ždrijela i miškulatura nepca. Hioidna kost je tada umjereno povišena u pripremi za faringealnu fazu gutanja. Dolazi do ranog podizanja hioidne kosti prvenstveno kao rezultat miohioidne kontrakcije mišića. Motorna inervacija milohioidnog mišića dolazi od grane trigeminalnog živca. Mišići uključeni u oralnu fazu gutanja predstavljaju tri anatomske regije: suprahioidni suspenzorni mišići, mišići koji okružuju stupove krajnika i mišići uključeni u zatvaranje nazofarinksa (Leonard i Kendall, 2019).

4.2.4. FARINGEALNA FAZA

Prolazak hrane kroz ždrijelo u jednjak nastaje tijekom faringealne faze gutanja. Disanje i gutanje moraju biti koordinirano tijekom ovog dijela gutanja, budući da se javljaju obje funkcije kroz zajednički prolaz u ždrijelo, ali ne istovremeno. Disanje mora prestati tijekom faringealne faze gutanja, središnja kontrola faringealnog gutanja mora biti učinkovit, automatski mehanizam. Faringealna faza gutanja je također nevoljna i kada je jednom pokrenuta, nepovratan je motorički događaj. Na početku faringealne faze gutanja, jezik nosi bolus u orofarinks, stražnja masa jezika se kotrlja unatrag na podjezičnu kost dok se bolus održava na jeziku površinski. Mišići donje čeljusti doprinose stabilizaciji baze jezika tijekom klipnih pokreta jezika. Mandibula je u zatvorenom položaju tijekom gutanja. Kako se bolus pokreće straga klipnim pokretima jezika, ždrijelo se kao cjelina uzdiže, a zatim stvara silazni peristaltički val. Elevacija ždrijela nastaje kada se parni mišići palatofarinksa kontraktiraju. Stijenke ždrijelne komore se ukoče zbog uzastopnog kontraktiranja triju konstriktora. Pošto je orofarinks zatvoren tijekom prolaza bolusa, pritisak generiran od strane stijenki jezika i ždrijela osigurava silu koja gura bolus prema dolje. Istovremeno se hioidna kost i grkljan dižu i povlače prema naprijed ispod korijena jezika kontrakcijom suprahioidnog mišića. Larinks se pomiče s hioidnom kosti koja je pričvršćena za hioidnu štitasto - jezičnom membranom i parnim tirohioidnim mišićima. Ovaj prednji pokret larinksa istovremeno štiti grkljan od prodora bolusa i širi hipofaringealnu komoru, uzrokujući smanjenje tlaka u faringoezofagealnom segmentu. Ovo smanjenje tlaka tjera bolus kroz ždrijelo u gornji jednjak. Kako se bolus kreće prema dolje i grkljan počinje pomicati prema naprijed, epiglotis se savija preko otvora grkljana. Epiglotis se pomiče iz uspravnog u vodoravni položaj, a zatim vrhovima prema dolje. Ova promjena položaja epiglotisa je uzrokovana uglavnom elevacijom hioidne kosti i grkljana kao i kontrakcijom parnih tirohioidnih mišića i kontrakcijom intrizičnih mišića kako bi se zatvorile

glasnice. Stražnji krikoaritenoidni mišići su inhibirani tijekom ove faze, osiguravajući zatvaranje glasnica. Glasnice igraju glavnu ulogu u zaštiti laringalnog predvorja sužavanjem laringalnog otvora. Grkljan se anatomski zatvara odozdo prema gore. Otvaranje larinksa ide odozgo prema dolje. Mnogi od mehanizama koji pridonose zaštiti dišnih puteva također pridonose transportu bolusa kao što je zatvaranje grkljana koji stvara pritisak koji potiče pomicanje bolusa dalje od grkljana u gornji dio jednjaka. Gornji sfinkter jednjaka je treći i posljednji sfinkter uključen u orofaringealnu fazu gutanja. U mirovanju, sfinkter se zatvara toničkom kontrakcijom mišića krikofaringeusa. Inhibicija tonične kontrakcije, što rezultira opuštanjem i omogućuje otvaranje sfinktera, počinje početkom orofaringealne faze gutanja i traje sve dok mišić krikofaringeusa ne postane aktivan i tjera bolus u jednjak. Obje elevacije larinksa i relaksacija krikofarinksa neophodni su za normalno otvaranje gornjeg sfinktera jednjaka za bolus. Nakon što bolus prođe u gornji sfinkter jednjaka, sila kontrakcije ždrijela eliminira bolus iz razine otvora glasnica. Ako kontrakcije ždrijela u potpunosti ne maknu bolus iz ždrijela, laringalni otvor je zatvoren, a zatim dio preostalog bolusa može biti aspiriran nakon ponovnog otvaranja dišnog puta. Faringealna faza gutanja je završena kada se meko nepce vraća u prvobitni položaj i grkljan se ponovno otvara za disanje. Orofaringealna faza gutanja složena je sekvenca. Uključuje skup prugastih mišića koji uvijek sudjeluju u temeljnom motoričkom obrascu. Elektromiografska istraživanja su ustvrdili da početak gutanja počinje kontrakcijom milohioidnog mišića. U isto vrijeme ili vrlo kratko nakon toga prednji digastrični i pterigoidni mišići počinju se kontraktirati. Nakon njih slijede m. geniohyoid, m. stylohyoid, m. styloglossus, stražnji dio jezika, gornji konstriktor, m. palatoglossus i mišići palatofaringeusa. Ova skupina mišića naziva se „vodeći kompleks“. Srednji i donji konstriktorski mišići se tada skupljaju u nizu koji se preklapa. Orofaringealni slijed završava kada val kontrakcije dosegne gornji sfinkter jednjaka. Elektrofiziološka istraživanja pokazala su da se svaka pozadinska električna aktivnost u mišićima za gutanje inhibira s početkom električne aktivnosti u vodećim kompleksima i da se inhibicija također nalazi u mišićima vodećeg kompleksa neposredno prije nego što se kontraktiraju tijekom gutanja (Leonard i Kendall, 2019).

4.2.5. FAZA JEDNJAKA

Bolus se transportira niz jednjak u želudac. Faza jednjaka je prilično jednostavna i sastoji se od peristaltičkog vala kontrakcije koji se širi niz jednjak. Tamo je značajna varijabilnost u brzini i snazi kontraktalnog vala jednjaka. Nakon što započne, može se raspršiti prije nego što stigne do donjeg sfinktera jednjaka. Senzorna povratna informacija vjerojatno

igra ulogu u regulaciji brzine i intenziteta peristaltičkog vala jednjaka, ovisno o karakteristikama bolusa. Donji sfinkter jednjaka je mjesto visokog pritiska, koji je rezultat tonične kontrakcije glatkih mišića koji čine sfinkter. Povećan pritisak unutar sfinktera sprječava povratak želučanog sadržaja u jednjak. Tijekom gutanja, tonus donjeg sfinktera jednjaka je inhibiran, sfinkter se opušta za bolji prolaz bolusa u želudac. Sekundarna peristaltika jednjaka je definirana kao peristaltika bez prethodne orofaringealne faze gutanja. Sekundarna peristaltika se javlja kao odgovor na stimulaciju jednjaka senzornim receptorima proširivanjem lumena jednjaka, a inače je sličnog karaktera, obzirom na snagu i brzinu kontrakcije, kao i primarna peristaltika jednjaka. Tercijarna peristaltika jednjaka se odnosi na peristaltiku glatkih mišića jednjaka, nepovezanih s ekstrinzičnom inervacijom. Faza jednjaka gutanja zahtijeva i ekscitatorni i inhibitorni ulaz u mišiće jednjaka. U mirovanju jednjak je elektromiografski tih. Svi motoneuroni jednjaka su snažno inhibirani tijekom orofaringealne faze gutanje. Kontraktilnom valu jednjaka tijekom faze jednjaka prethodi inhibicijski unos. Nakon što bolus uđe u jednjak, kretanje bolusa uključuje koordiniranu kontrakciju glatkih i poprečnoprugastih mišića jednjaka. Kontrakciju poprečnoprugastih mišića jednjaka kontrolira jezgra moždanog debla. Dok kontrakcije glatkih mišića kontrolira autonomni živčani sustav. Glatki mišići jednjaka inervirani su preganglijskim vlaknima koji potječu iz motoričke jezgre vagusa. Kao i mišići orofarinksa, mišići jednjaka su inhibirani i stimulirani motoneuronima koji su pod kontrolom interneurona povezanih s generatorom središnjeg uzorka gutanja. Manje informacija je dostupno glede položaja centralnog interneuronskog generatora uzorka. Oni reguliraju jednjak i koordiniraju orofaringealnu i fazu jednjaka gutanja (Leonard i Kendall, 2019).

4.3. DEFINIRANJE NORMALNOG I ABNORMALNOG GUTANJA

Daniels, Huckabee i Gozdzikowska (2019.) navode kako su se u ranoj kliničkoj praksi na ovom području pridržavale rigorozne definicije „normalnog gutanja“. Međutim, važno je prepoznati da se baza znanja brzo širi kako će se i proširiti definicija normalnog. U svom tekstu Daniels i sur. (2019.) navode više informacija koje su opisane, kao što su promjene u gutanju koje se javljaju kao funkcija procesa zdravog starenja, kao i varijacije gutanja u zdravih odraslih osoba zbog drugih čimbenika. Ti čimbenici uključuju vrstu bolusa i vrstu gutanja (jednokratno i uzastopno). Te razlike, od percipirane norme, ne predstavljaju patologiju, već očekivanu prilagodbu složenog fiziološkog sustava za prilagođavanje različitim procesima.

Daniels i sur. Navode kako kliničari trebaju biti oprezni da ne bi temeljili dijagnozu na nefleksibilnoj definiciji oštećenja i posljedično pretjeranoj dijagnozi. Također, navode da bi kliničar trebao paziti da se dijagnosticira nedovoljno oštećenje. Iako je identifikacija od aspiracije kritična, to ne može biti jedini temelj za utvrđivanje oštećenja. Čovjek može imati značajnu disfagiju koja stvara značajne posljedice na prehranu i kvalitetu života bez aspiracije. Izbjegavanje plućnog kompromisa u kratkom roku je očit i neosporan cilj, ali se mora uzeti u obzir dugoročni ishodi. Neuspjeh u prepoznavanju naizgled benigne patofiziologije može u konačnici rezultirati u još većem dugoročnijem oštećenju. Daniels i sur. aludiraju na gledanje i kratkoročnih i dugoročnih ciljeva intervencije. Nakon objašnjenja čimbenika, Daniels i sur. (2019.) zaključuju definiciju normalnog gutanja kao sigurno i učinkovito, a abnormalnog nesigurno i neučinkovito. Nakon dane definicije normalnog i abnormalnog gutanja, Daniels i sur. (2019.) objašnjavaju što se smatra učinkovitim, odnosno neučinkovitim te sigurnim odnosno nesigurnim. Definicije mogu biti oblikovane cjelokupnim zdravljem i anamnezom pacijenata, njihovom percepcijom invaliditeta, ukupnom kvalitetom života, rizicima povezanih s varijabilnosti gutanja, vrstom prikupljenih dijagnostičkih podataka i poznavanje kliničara o normalnog. Osim toga, definicija je ograničena ili pristrana instrumentima koje se koriste za dijagnozu. Kako se dostupnost tehnika širi, razumijevanje gutanja će se proširiti radi veće dijagnostičke specifičnosti.

5. ETIOLOGIJA

Etiologija disfagije opisana je u Tablici 2.

Vrsta disfagije	Etiologija
<i>Mehanička periferna disfagija</i>	
<u>Orofaringealna</u>	Upalne bolesti
	Maligni tumori u gornjem aerofigestivnom traktu
	Posljedice nakon terapije tumora (operacija, zračenje, kemoterapija)
	Bolesti/operacije vratne kralježnice
	Dugotrajna intubacija
	Urođene anomalije nepca
	Traheozofagealna fistula
	Divertikula
	Gušavost
	Sistemske bolesti (skleroderma, amiloidoza)
	Bolest presatka protiv domaćina

<u>Ezofagealna</u>	Opstruktivne bolesti jednjaka (peptička, tumorska stenoza)
	Poremećaji motiliteta (gastroezofagealna refluksna bolest, nepropulzivne kontrakcije)
<i>Neurogena disfagija</i>	
<u>Središnji živčani sustav</u>	Moždani udar
	Degenerativni procesi: amiotrofična lateralna skleroza, Parkinsonova bolest, multipla skleroza
	Cerebralna paraliza
	Demencija, Alzheimerova bolest
	Post-polio sindrom
	Encefalitis
	AIDS
	Tumori stražnje jame
	Trauma glave, ozljeda vratne kralježnice
	Opijanja
	Učinci lijekova (sedativi, neuroleptivi)
Malformacija Arnolda Chiarija	
<u>Periferni živčani sustav</u>	Tumori baze lubanje (hordoma, meningiom)
	Meningitis
	Guillain-Barreov sindrom
	Neuropatija (alkoholna, dijabetička)
<u>Neuromuskularni spoj</u>	Miastenija gravis
	Botulizam
	Laambert-Eatonov sindrom
<u>Mišići</u>	Dermatomiozitis, poliomiozitis
	Miopatija (endokrina/metabolička)
	Miotonija, mišićna distrofija
<u>Psihogena disfagija</u>	Fagofobija

Tablica 2. Etiologija disfagije. Izvor: Dysphagia - Diagnosis and Treatment, Ekberg (ur.), 2017., Evaluation of Symptoms, str. 83

6. NAJČEŠĆI SIMPTOMI I ZNAKOVI DISFAGIJE

Zupanc Isoski (2016.) u svom tekstu navodi nekoliko pokazatelja za prepoznavanje disfagije. Ti pokazatelji su izlivanje hrane ili tekućine iz usta, otežani početak gutanja, prekomjerno izlučivanje sline, poteškoće s gutanjem sline, poteškoće sa žvakanjem, ili nepravilno žvakanje hrane, često odsutan refleks gutanja, regurgitacija (podizanje sadržaja želuca) kroz nos, promukao/mokro grgoljiv glas nakon konzumiranja hrane i pića, izbjegavanje

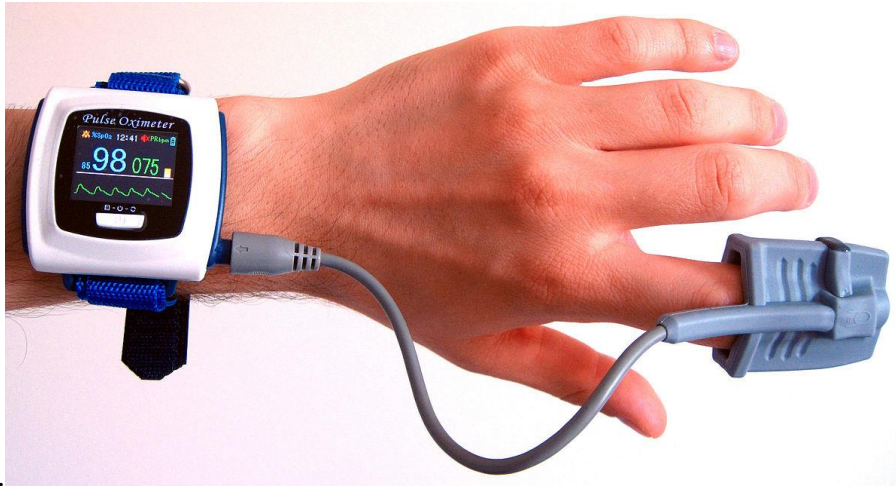krute hrane, učestale infekcije prsnog koša, kašljanje i gušenje tijekom obroka, nemogućnost gutanja ili poteškoće s gutanjem određene hrane ili tekućina, osjećaj da je hrana nakon obroka zastala u grlu, neobjašnjeno mršavljenje, promijenjen glas nakon jela, promjene u okusu, žgaravica ili refluks nakon obroka, suha usta, suženje tijekom konzumiranja hrane i pića, zaostajanje hrane između desni i obraza, nedostatak osjećaja zaostale hrane u ustima, dugotrajno žvakanje, učestale upale pluća, iz nepoznati razloga povišena tjelesna temperatura, tjeskoba prilikom jela, izbjegavanje prehrambenih proizvoda, aspiracija te drugi srodni simptomi.

7. DIJAGNOSTIKA

Logoped na osnovu kombinacije simptoma i znakova kod pacijenata s disfagijom vrši kliničku procjenu disfagije, koju čine pregled djelovanja pokretljivosti jezika, mekog nepca, nepčanih lukova i ždrijela te izmamljivanja ždrijelnog i nepčanog refleksa. Nakon pregleda djelovanja jezika i osjetljivosti vrši se test uz krevet pacijenta te nakon toga više ispitivanja s različitim vrstama hrane. U velikom broju slučajeva potrebno je provesti instrumentalni pregled, kako bi se procijenio osnovni problem i odredila sigurnost pri gutanju. Poteškoće s gutanjem dodatno možemo utvrditi i rendgenskim pregledom čina gutanja pomoću barijeve kaše, ali samo ako je gutanje u toj mjeri pouzdano da ne postoji opasnost od udisanja kaše. Uspješnija je ciljana kontrastna rendgenska pretraga jednjaka dijaskopijom i snimanjem, koja omogućava analizu gutanja i promjena motiliteta u svim fazama. Za procjenu gutanja koriste se različite metode kao što su pulsna oksimetrija, cervikalna auskultacija, ultrazvučna pretraga, videofluoroskopija, fiberoptička endoskopija, manometrija jednjaka i ždrijela i dr. (Zupanc Isoski, 2016).

7.1 PULSNA OKSIMETRIJA

Pulsna oksimetrija je neinvazivno kontinuirano mjerenje razine krvi u arterijama pomoću sonde pričvršćene na pulsirajuću točku (npr. prst na ruci ili nozi, ili ušna resica). Crveno i infracrveno svjetlo prolazi kroz pulsirajuću točku te jedno od svjetala otpušta svjetlosne valove, a drugi ih čita. S povećanjem kisika koji cirkulira u krvi, mijenja se i boja krvi. Oksimetar mjeri količinu svjetlosti koja je apsorbirana od strane krvi u tkivu. Normalna očitavanja zasićenosti kisikom iznose 95%-100%. Očitavanja manja od 90% ukazuju na značajne probleme. Testiranje se provodi tako da se oksimetar koristi prije gutanja i tijekom gutanja te se ona te dvije očitane vrijednosti koriste (Cichero i Mudroch (ur.), 2006).



Slika 7. Pulsni oksimetar. Izvor: <https://commons.wikimedia.org/wiki/File:Wrist-oximeter.jpg>

7.2. CERVICALNA AUSKULTACIJA

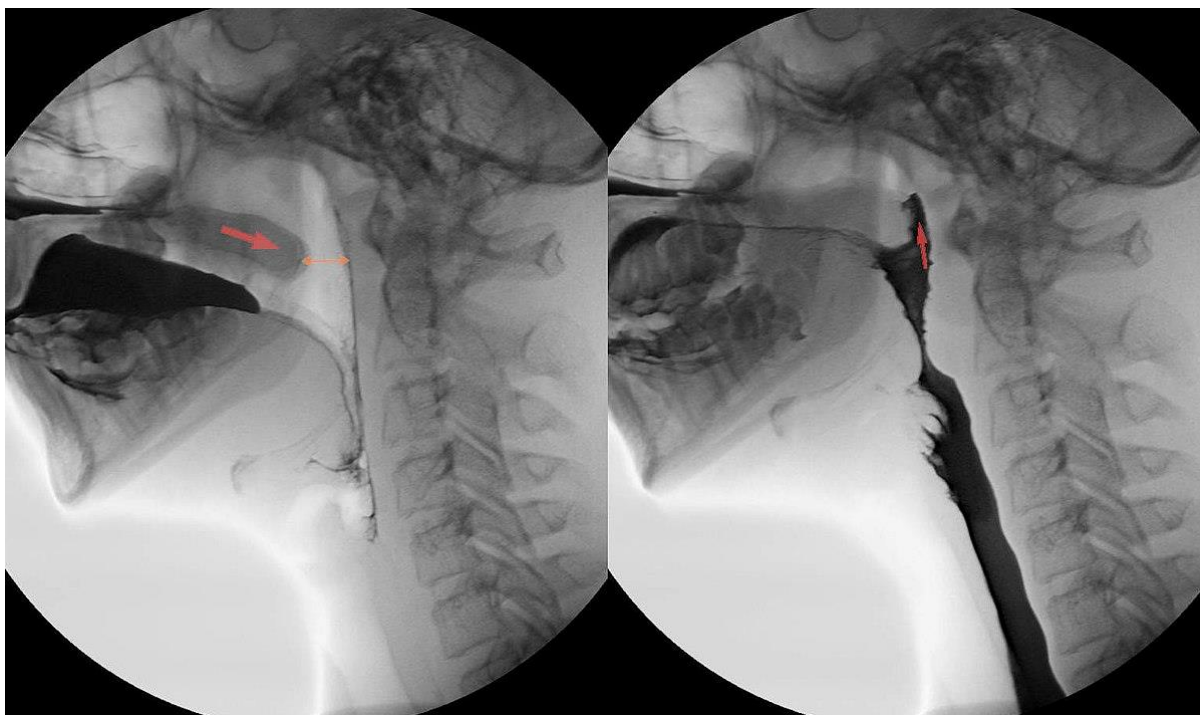
Cervikalna auskultacija (CA) je procjena zvukova gutanja i disanja povezanog s gutanjem. Naziv dolazi od riječi „cervikalni“ koji se odnosi na cervikalnu regiju i „auskultacija“ što znači slušati pokret. Auskultacija nije nov koncept. Medicinari iz kardiološkog i respiratornog odjela koriste ga stoljećima započevši istražni proces određivanja normalnih i abnormalnih zvukova srca i pluća. Auskultacija glodajućih zvukova zabilježena je u literaturi prvi put davne 1905. Preko medicinske struke, glas o CA se počeo širiti 1967. radom Logana i sur. te Mackowiaka i sur. Liječnici su proveli istraživanja o zvukovima povezanih s fiziološkim radnjama koje su se često koristile u medicinskoj dijagnostici u to vrijeme. Koristeći mikrofonsku kvačicu i bubanj za spektrogram, znanstvenici su snimili spektrograme: kašalj, guranje, prisilno disanje i vokalizacija. Bilo je očito da je svaki od fizioloških djelovanja proizveo karakterističan spektrogram. Svaki se razlikovao od drugog. Istraživači su također otkrili da su se spektrogrami zvukova gutanja mijenjali ovisno o količini i vrsti bolusa koji se guta. Naveli su da tehnika slušanja fizioloških zvukova u dijagnostičke svrhe pokazuju veliki potencijal i da je treba smatrati vrijednosnom procjenom normalne i promijenjene funkcije gutanja. Zanimanje za govornu patologiju za ovo područje je počelo tek kasnih 1980-ih. Od tada se objavljuju istraživanja na metodi otkrivanja zvukova gutanja, jesu li zvukovi gutanja simetrični, akustičke karakteristike zdravih zvukova gutanja i respiratorni zvukovi povezani s gutanjem. Korištenje zvukova kao dijagnostički medij jedva da je novo. Napredak tehnologije omogućio je veći prostor za dubinsku fiziološku procjenu, međutim, procjene najčešće počinju uz perceptivnu akustičku procjenu (Cichero i Mudroch (ur.), 2006).

7.3. ULTRAZVUČNA PRETRAGA

Ultrazvučna pretraga je neinvazivna sigurna pretraga. Ultrazvučna sonda položi se na bradu i promatra se dinamika gutanja. Izvođač napravi audio i videosnimke (Zupanc Isoski, 2016).

7.4. VIDEOFLUOROSKOPIJA

Videofluoroskopsko istraživanje gutanja (VFSS) je radiografski pregled gutanja koji izvršavaju radiolog i logoped. Ova suradnja omogućuje dovršenje najopsežnije i najtočnije procjene. VFSS je evoluirao od ranog prototipa dr. Martina Donnera, radiologa. Rana verzija testiranja koristila je cineradiografiju koja je evoluirala u ono što je danas, zahvaljujući doprinosu logopeda ponajviše dr. Jerilyn Logemann. Iako su drugi instrumentalna istraživanja dostupna i imaju valjanu i važnu ulogu u procjeni disfagije, VFSS je još uvijek jedan od nekoliko metoda za vizualizaciju oralno - ždrijelnih faza gutanja u cijelosti, uz minimalnu nelagodu za pacijenta. Opća svrha istraživanja je detaljna fiziologija oralno - ždrijelnog gutanja, identificirati strukturne razlike orofarinksa, dokumentirati učinkovitost zaštite dišnih putova liječenjem kako je indicirano i pomoći s preporukama prehrane. Testiranje također omogućuje liječniku priliku da eventualno uhvati događaje aspiracije dušnika, ali ne možemo odrediti je li pacijent „prošao ili nije prošao“ testiranje (Ongkasuwan i Chiou (ur.), 2018).



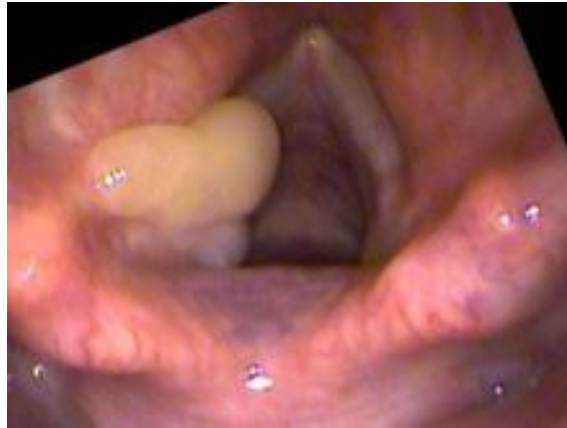
Slika 8. Rascjep nepca u pregledu gutanja videofluoroskopijom. Izvor: https://commons.wikimedia.org/wiki/File:LKG-Spalte_-_Annotation.jpg

7.5. FIBEROPTIČKA ENDOSKOPIJA

Tijekom fiberoptičke endoskopije (FEES) stavlja se fleksibilni nazo-faringo-laringoskop transnazalno u ždrijelo za izravnu vizualizaciju gutanja. Ciljevi FEES-a su identificiranje patoloških obrazaca kretanja, ocjenjivanje učinkovitosti i sigurnosti procesa gutanja i preporučivanje odgovarajuće konzistencije hrane i posebne dijeta ili tehnike gutanja na individualnoj osnovi. Dostupni podaci ukazuju na to da je FEES pregled dobro podnošljiv i siguran (Ekberg (ur.), 2019).

FEES se može podijeliti u nekoliko diskretnih koraka.

1. Inicijalna anamneza se uzima kako bi se definirao problem koji pacijent ima. Omogućuje izradu plana o tome kako izvršiti postupak FEES-a: koja hrana, stavke i teksture su prikladne, kojim redoslijedom trebaju određene tekućine i krute stvari konzumirati i koje veličine bolusa treba konzumirati.
2. Pacijent je pripremljen za pregled. Test se objašnjava pacijentu i obitelji. U odabranim situacijama mogu se koristiti lokalni anestetici. Zadaci su napravljeni za osobe kako bi pripomogli pri evaluaciji.
3. Endoskop prolazi kroz gornji aerodigestivni trakt uz procjenu relevantnih struktura istog. Endoskop je napredan tako da je vrh endoskopa u orofarinksu, što omogućuje potpunu vizualizaciju larinksa i hipofaringealnih struktura.
4. Procjena sigurnosti gutanja. Pacijentu se nudi hrana i tekućina primjerena dobi u razvoju i zdravstvenom stanju. Procjenjuje se sposobnost zaštite dišnog puta. Bitna je sposobnost da se očisti sav materijal iz hipofarinksa. Na temelju toga se vrši kvalitativna procjena hipofaringealnog osjeta na sposobnost pacijenta da upravlja izlučevinama i spriječi njihovo nakupljanje u hipofarinksu.
5. Kada se pregled obavi, izrađuje se plan liječenja. Ako istraživanje zajednički provode liječnik i logoped, oboje bi trebali obaviti pregled i doći do konsenzusa o tome kakvi su nalazi i koja strategija liječenja je potrebna (Cichero i Mudroch (ur.), 2006).

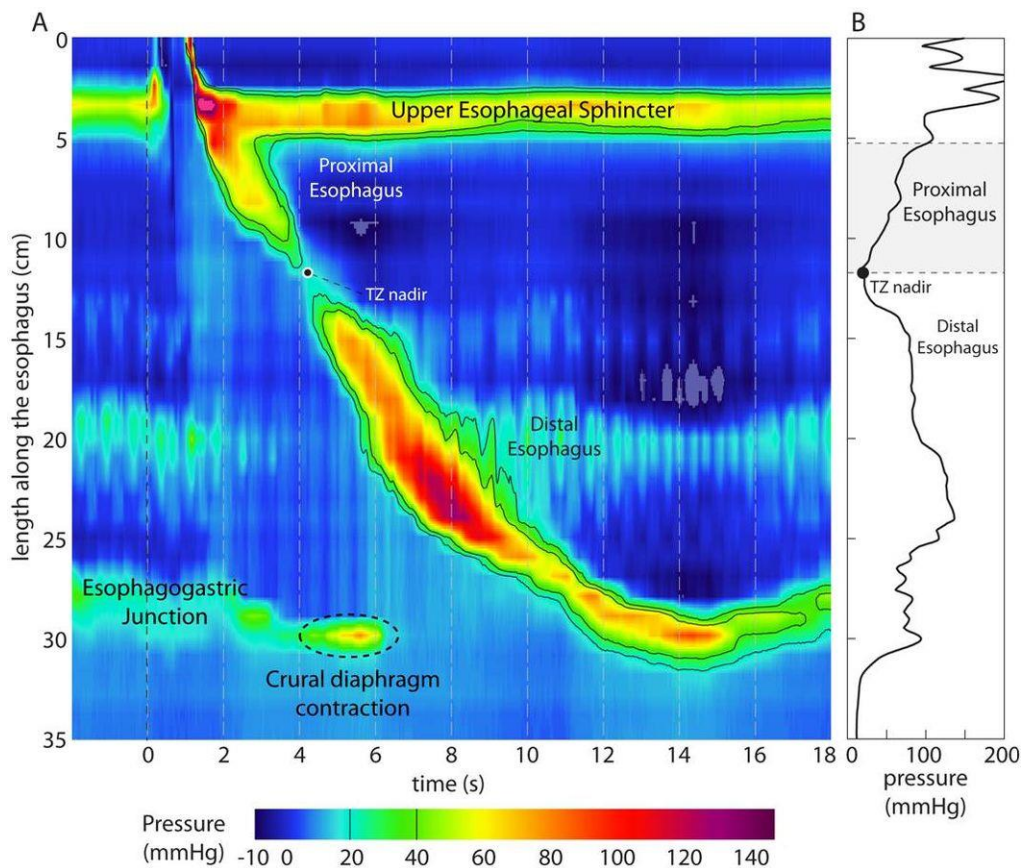


Slika 9. Granulom glasnica u pregledu fiberoptičkim endoskopom. Izvor:

<https://www.voicedoctor.net/media/behavioral-injury-overdoer-posterior/granuloma/granulomas-vocal-cord/>

7.6. MANOMETRIJA JEDNJAKA

Manometrija jednjaka se smatra zlatnim standardom za procjenu pokretljivosti jednjaka. Prilagođena konvencionalnoj manometriji perfuziranoj vodom, topografija tlaka jednjaka visoke rezolucije uključuje tehnologiju manometrije visoke rezolucije, eng. high-resolution manometry (HRM) i topografiju tlaka kao Clouseove grafikone i predstavlja inovativni tehnološki napredak za procjenu obrazaca pokretljivosti jednjaka. HRM prevodi izmjerenu amplitudu kontraktilnih događanja u jednjaku i gornjem i donjem sfinkteru jednjaka u odnosu na vrijeme, osim toga na pritisak koji se osjeti duž duljine manometrijskog katetera. Dok je konvencionalno pražnjenje vodova koristilo hidrostatski tlak s ograničenim sensorima, procjena jednjaka napreduje HRM-om koji uključuje više senzora pritiska na 1-2 cm intervala koji se protežu duljinom hipofarinksa, preko jednjaka, do 3-5 cm unutar želuca. Dodatno, uz korištenje čvrstog katetera koji nekad nije bio dostupan u konvencionalnoj manometriji, HRM omogućuje mjerenja u ležećem i sjedećem položaju (Patel i sur. (ur.), 2020).



Slika 10. Topografija tlaka tijekom normalnog gutanja prikazan Clouseovim grafikonom.

Izvor:

https://commons.wikimedia.org/wiki/File:Pressure_topography_plot_during_a_normal_swallow_measured_using_a_36-channel_high-resolution_manometry_system.jpg

	Prednosti	Mane
Orofaringealna disfagija		
Videofluoroskopija (VFSS)	<ul style="list-style-type: none"> ➤ Vizualizira funkciju orofarinksa ➤ Fluoroskopsko snimanje u datom trenutku ➤ Manje zrači radijacijom od kineradiografije 	<ul style="list-style-type: none"> ➤ Manjak vizualizacije lumena jednjaka i gastroezofagealnog spoja ➤ Manjak terapijske sposobnosti ➤ Zrači radijacijom
Fiberoptička endoskopija (FEES)	<ul style="list-style-type: none"> ➤ Izravna vizualizacija orofaringealne regije ➤ Može se koristiti različitim konzistencijama hrane 	<ul style="list-style-type: none"> ➤ Manjak terapijske sposobnosti ➤ Minimalna evaluacija strukture i/ili pokretljivosti lumena jednjaka

	<ul style="list-style-type: none"> ➤ Izvršeno podešavanje u uredu bez sedacija ➤ Ocjenjuju aspiraciju tijekom i nakon svakog gutanja 	<ul style="list-style-type: none"> ➤ Može biti neugodno ➤ Invanzivnije od radiografije
Manometrija ždrijela visoke rezolucije	<ul style="list-style-type: none"> ➤ Može mjeriti tlak i koordinaciju orofaringealnih regija i gornji sfinkter jednjaka ➤ Može pomoći u definiranju mehanizma orofaringealne disfagije ako nije jasna nakon VFSS i FEES pregleda 	<ul style="list-style-type: none"> ➤ Može biti neugodno za pacijenta ➤ Normativni podaci su ograničeni ➤ Analiza je teška i nije podržana trenutnim softverom ➤ Klinički značaj mnogih nalaza ostaju negativni
<i>Ezofagealna disfagija</i>		
Barijev ezofagram	<ul style="list-style-type: none"> ➤ Ocjenjuje strukturu jednjaka ➤ Može otkriti velike smetnje prilikom pokretljivosti ➤ Može se dodati tableta barija od 13 mm ➤ Može dati informacije za pomoć prilikom terapijske endoskopije 	<ul style="list-style-type: none"> ➤ Manjak terapijskih sposobnosti ➤ Zahtjeva oralno gutanje kontrasta i zračenja ➤ Može povećati utrošeno vrijeme i troškove ako je ionako potrebna endoskopija
Endoskopija	<ul style="list-style-type: none"> ➤ Dijagnostička i terapijska učinkovitost ➤ Sposobnost biopsije jednjaka ➤ Samo dijagnosticira eozinofilni ezofagitis 	<ul style="list-style-type: none"> ➤ Minimalna evaluacija pokretljivosti jednjaka ➤ Invazivni dijagnostički alat koji zahtijeva sedaciju ➤ Može propustiti suptilnu strukturu lezije ako jednjak nije u potpunosti napuhan
Manometrija jednjaka visoke rezolucije	<ul style="list-style-type: none"> ➤ Zlatni standard za ocjenjivanje pokretljivosti jednjaka ➤ Može pružiti informacije za 	<ul style="list-style-type: none"> ➤ Nelagoda pacijenta može biti faktor ➤ Samo procjenjuje pokretljivost ➤ Kliničke implikacije mnogih manometrijskih

	ahalaziju koja može utjecati na prognozu	dijagnoza su neizvjesne
Endoflip	<ul style="list-style-type: none"> ➤ Omogućuje izravno mjerenje promjera i krutosti stijenke jednjaka ➤ Omogućuje mjerenje sekundarne peristaltike ➤ Može usmjeravati liječnikove odluke ➤ U kombinaciji s endoskopijom omogućuje istovremenu procjenu strukture i pokretljivosti 	<ul style="list-style-type: none"> ➤ Vrlo ograničeni normativni podaci ➤ Nije široko dostupan ➤ Tehnički problemi mjerenja se temelje na samo jedan senzor tlaka ➤ Mora se kombinirati s endoskopijom ➤ Podaci su više ograničeni u usporedbi s drugim navedenim testovima

Tablica 3. Prednosti i mane dijagnostičkih testova za procjenu disfagije. Izvor: Evaluation and Management of Dysphagia, Patel, Kavitt i Vaezi (ur.), 2020., str. 14.-15.

8. LIJEČENJE I REHABILITACIJA

Po završetku istraživanja terapijskog gutanja, terapeut procjenjuje prirodu i težinu poremećaja gutanja, daje preporuke za oralni i neoralni unos te osmišljava individualni plan liječenja koji je usmjeren prema cilju specifičnog funkcionalnog gutanja. Svaka primijenjena strategija liječenja mora se temeljiti na zdravom obrazloženju prema prirodi problema gutanja te tjelesnom i kognitivnom statusu pacijenta. Liječenje disfagije se može promijeniti od korištenja kompenzacijskih strategija za promicanje plastičnosti mozga kako bi se oporavila funkcija gutanja i time poboljšala disfunkcija gutanja povezana s mozgom. Često se koriste strategije i uključuju posturalne tehnike, tehnike senzornog poboljšanja, manevre gutanja, izometrične vježbe koje se primjenjuju na mišićne skupine jezika i suprahoidne mišićne skupine te modifikaciju volumena i teksture bolusa. Često se koriste različite kombinacije gore navedenih strategija (Ekberg (ur.), 2019).

8.1. POSTURALNA KOMPENZACIJA

Posturalna kompenzacija je indicirana kada se čini da pacijent može preusmjeriti bolus na bilo koji način koji bi poboljšao učinkovitost gutanja, poboljšao zaštitu dišnih puteva ili oboje. Promjene na glavi/vratu i gornjem dijelu tijela može imati snažan učinak na protok bolusa kroz oralnu i faringealnu komoru. Nagib gornjeg dijela tijela ili glave mijenja utjecaj

gravitacije na bolus i, u nekim slučajevima, na slabo poduprtu anatomiju. Osim toga, savijanje, ekstenzija ili rotacija glave mijenja veličinu i oblik ždrijelne komore i otvaranje segmenta između ždrijela i jednjaka. Promjena položaja ne mora nužno biti dramatična da bi bila učinkovita. U praksi se često kombiniraju pozicije kako bi se omogućio sigurni tranzit između oralnog i faringealnog dijela (Ekberg (ur.), 2019).

8.1.1. NAGIB GORNJEG DIJELA TIJELA

Učinkovito korištenje naginjanja gornjeg dijela tijela zahtijeva da vratna kralježnica ostane u neutralnom odnosu na torakalnu kralježnicu i ramena. Ako se ne održava neutralni položaj, učinkovitost nagiba gornjeg dijela tijela se gubi. Ukoliko je gornji dio tijela je nagnut lateralno ili posteriorno, protok bolusa bit će pristran teći nizbrdo preusmjeravajući ga dalje iz dišnog puta. Naginjanje gornjeg dijela tijela je korisno kada su tranzit bolusa i slijed faringealnih gesti gutanja neusklađeni, kada je suženje ždrijela nepotpuno ili kad je faringealni tranzit produljen. Stupanj nagiba utječe na vrijeme prolaska i veličinu bolusa koji može proći bez da se prelije u dišni put. Kada je posturalna potpora strukturama prednje stijenke ždrijela siromašna, kao što je slučaj u nekim anatomskim, neurološkim ili neuromuskulatornim stanjima, protok kroz ždrijelo se može poboljšati kada je gornji dio tijela nagnut prema naprijed (Leonard i Kendall, 2019).

8.1.2. NAGIB GLAVE

Ako je glava nagnuta bočno, protok bolusa kroz usnu komoru bit će pristran na nizbrdicu. Ako je samo glava nagnuta, bolus će ući u ždrijelo, ali ne i proći kroz njega. Bočno naginjanje glave također može biti korisno kada su jezični pokreti, osjet ili anatomija jednostrano oštećeni ili kada je epiglottična inverzija je poremećena. Glava se nagne prema naprijed (fleksija glave), zadržava se bolus u prednjoj oralnoj šupljini osim ako se aktivno prenosi kompresijom. Fleksija vrata zahtijeva namjerno pokretanje faringealnog tranzita/ulaska bolusa u ždrijelo, a može biti od koristi kad su linguopalatalni zalisci oslabljeni. Fleksija glave također minimizira vjerojatnost da će oralni ostaci pasti u ždrijelo nakon gutanja. S druge strane, naginjući glavu unatrag olakšava se usmeni tranzit koji će teći s gravitacijom. Sigurna uporaba zahtijeva adekvatnu zaštitu laringealnih dišnih puteva. Produženje ponekad može biti prepreka za faringealni tranzit, obično se koristi slijed s fleksijom (Leonard i Kendall, 2019).

8.2. TERMIČKA TAKTILNA PRIMJENA

Termička taktilna primjena je terapijska tehnika koja je možda jedna od najstarijih terapija disfagije. Koristi se godinama i revidirana je u mnogim tretmanima i istraživanjima fiziologije gutanja. Primarna mjera ishoda uspjeha je smanjenje kašnjenja u inicijaciji gutanja, prvenstveno faringealne faze. Po logici rezonirajući, ova tehnika može biti prikladna za one pacijente koje pokazuju odgađanje početka faringealnog aspekta gutanja. Istraživači su izvijestili brže faringealno i ukupno vrijeme prolaska gutanja nakon termičke stimulacije pacijenta s disfagijom s neurološkim deficitom. Promjena u vremenu odgovora na gutanje evaluirana je fluoroskopski za pojedinačne gutljaje. Istraživači su zaključili da njihovi rezultati podupiru poziciju da toplinska stimulacija potiče prednje faucijalne stupove da pokrenu odgovor gutanja. Ova istraživanja sugeriraju da toplinska taktilna stimulacija unutar stražnje usne šupljine može proizvesti kratkotrajni učinak skraćanja vremena potrebnog za obavljanje funkcije gutanja. Međutim, trenutni učinci nisu ekvivalentni ishodima terapije (Groher i Crary, 2016).

8.3. SUPRA-GLOTIČNO I SUPER-GLOTIČNO GUTANJE

Primarna svrha ovih tehnika je da osiguraju zaštitu dišnih putova prije i tijekom cijelog trajanja gutanja. Tehnika uključuje upućivanje pacijenta da udahne, zadrži dah i spusti se tijekom super-supra glotičnog gutanja, proguta, pročisti grlo bez udisanja i proguta na suho. Pokazalo se da poučavanje pacijenta da zadrži dah i spusti se rezultira optimalnim zatvaranjem glotisa i supraglotisa. Svrha spuštanja u tehnici super i supraglotičnog gutanja je pomoći zatvaranju stražnjeg glotisa i lažnog vokalnog nabora (Ekberg (ur.), 2019).

8.4 GUTANJE S NAPOROM

U ovoj tehnici pacijentu se objašnjava kako da proguta bez napora. Rana istraživanja istraživača sugeriraju da bi povećanje napora pri gutanju rezultiralo povećanjem pritiska na bolusi i time smanjilo faringealni zaostatak. Stoga se ova tehnika rutinski primjenjivala kao kompenzacija za pacijente s poremećajima pokretljivosti ždrijela. Kasnije je gutanje s naporom uključeno u rutinsku kliničku rehabilitaciju, unatoč proturječnim izvješćima o njegovom učinku na biomehaniku zdrave i poremećene funkcije gutanja. Postoji prilično velik broj dokaza stečenih na usmjeravanje takve kliničke prakse i povećanje specifičnosti koristeći ovu tehniku (Daniels i sur., 2019.).

8.5. MENDELSONOV MANEVAR

Kao i kod gutanja s naporom, Mendelsohnov manevar je u početku bio predstavljen kao kompenzacijski mehanizam za olakšavanje prijenosa bolusa kroz gornji sfinkter jednjaka. Izvođenje tehnike zahtijeva od pojedinca da započne faringealno gutanje i održava suprahioidnu kontrakciju prije opuštanja i dovršetka gutanja. Produženje suprahioidne kontrakcije produžuje otvaranje gornjeg sfinktera jednjaka kako bi se olakšao protok bolusa. Posljednjih godina ova se tehnika primjenjuje kao rehabilitacijski manevar, uz pretpostavku da se ponavljanjem vježbanja daje rezultat u ukupnom poboljšanju krikofaringealne usklađenosti i učinkovitijeg transporta bolusa. (Daniels i sur., 2019).

8.6. ORALNE MOTORIČKE VJEŽBE

Koncept vježbi za istezanje, jačanje ili neki drugi način poboljšanja osnovnih motoričkih svojstava mišića u mehanizmu gutanja i govora nije nov. Ako pacijent značajno aspirira, oralne motoričke vježbe mogu biti bolja strategija od izravnog rada na funkciji gutanja. Obrazloženje za ovakav pristup je logičan. Ako pacijent kontinuirano aspirira, pokušaj gutanja nije maksimiziran. Ovaj pristup se naziva indirektnom terapijskom rehabilitacijom gutanja i nudi tri fokusa: vježbe za poboljšanje oralne motoričke kontrole, stimulacije refleksa gutanja i vježbe za povećanje adukcije tkiva na vrhu dišnog puta. Oralne motoričke vježbe uključuju raspon pokreta jezika, otpor jezika i aktivnosti kontrole bolusa. Zagovara se stimulacija refleksa gutanja toplinskom taktilnom stimulacijom faucijalnih stupova. Aktivnosti zatvaranja dišnih putova uključuju različite aktivnosti kojima se bolus gura kroz ždrijelo i jednjak. (Groher i Crary, 2016).

8.7. ORALNO I NEORALNO HRANJENJE

Metode hranjenja na sondu, kao što je nazogastrična sonda, perkutana endoskopska gastrostoma ili jejunostomija, ponekad su jedini sigurni i učinkoviti načini hranjenja pacijenta s teškom disfagijom. To je uobičajena pojava da se pacijent hrani putem sonde kao primarni izvor prehrane i hidratacije, uz sigurnu nadopunu malih količina modificiranih hrana i tekućih tekstura za užitak i optimizaciju kvalitete života. Utvrđeno je da pacijenti s disfagijom uzrokovanom moždanim udarom kojima je preporučena dijeta sa zgušnjavanjem tekućine nisu uspjeli zadovoljiti potrebe unosa tekućine što nije bio slučaj kod pacijenata na enteralnoj i intravenskoj ishrani fluidnim režimom. Istraživači su otkrili kako je nazogastrična sonda pogoršala disfagiju kod pacijenata s akutnim moždanim udarom, no nije pogoršala ostale simptome moždanog udara. (Ekberg (ur.), 2019).

8.8. DIJETA

Tekućine i hrana trenutno se klasificiraju prema kategorijama koje je razvila National Dysphagia Diet (NDD). NDD je osnovana od strane Akademija za nutricionizam i dijetetiku koju je stvorila radna skupina dijetetičara, logopeda i znanstvenika za hranu 2002. NDD je najčešće korišteni sustav. Cilj je bio uspostaviti standardnu terminologiju kada se govori o izmijeni hrane i tekućine za dosljedne obrasce prakse i standardizacije u liječenju disfagije. Radna skupina koristila je instrumentalni analizator teksture koji vodi dio razvoja usidrenih namirnica koje predstavljaju točke duž kontinuuma teksture/hrane (Ongkasuwan i Chiou (ur.), 2018).

NDD navela je četiri razine poluotpljenih i čvrstih tvari u preporuci za dijetu pacijenata s disfagijom.

Stupanj 1: Pire disfagija, sastoji se od homogenog vrlo kohezivnog pudinga, zahtijeva kontrolu bolusa, nije potrebno žvakanje.

Stupanj 2: Mehanički promijenjena disfagija, sastoji se od kohezivne, vlažne, polučvrste hrane koja zahtijeva sposobnost žvakanja.

Stupanj 3: Napredna disfagija, sastoji se od mekih namirnica koje zahtijevaju veću sposobnost žvakanja.

Stupanj 4: Regularna disfagija, sastoji se od svih dopuštenih namirnica.

Tekućine: predložene su tekuće konzistencije na temelju njihove viskoznosti, a uključuje četiri vrste: tanak, nalik na nektar, nalik na med i debljine žice. (Thankappan i sur. (ur.), 2018).

Viskoznost tekućine	
Rijetka tekućina	1-50 centipoaza

Nalik na nektar	51-350 centipoaza
Nalik na med	351-1750 centipoaza
Debljina žice	>1750 centipoaza
Hrana	
Stupanj 1 - Pire	Kohezivno, nalik puding
Stupanj 2 - Mehanički izmijenjena	Kohezivna, vlažna, polukruta hrana
Stupanj 3 - Napredna	Polukruta hrana
Regularna	Sva hrana

Tablica 4. Terminologija koja se koristi za modificirane tekućine/namirnice. Izvor: Pediatric Dysphagia, Ongkasuwan i Chiou (ur.), 2018, str. 71.

9. ZAKLJUČAK

Disfagija je poremećaj gutanja u bilo kojoj od tri faze gutanja: oralnoj, faringealnoj ili fazi jednjaka. Ima široku učestalosti i prevalenciju. Disfagije je, zapravo, simptom ostalih bolesti ili trauma, najčešće su te bolesti povezani s neurološkom funkcijom čovjeka. U najviše slučajeva disfagija se javlja nakon moždanog udara. Predstavlja problem unosa hrane i tekućine u tijelo oralnim pute do te mjere da je nemoguće unijeti hranu tim putem, te se pokušava unijeti

čisto radi užitka. Dijelimo ju na faringealnu i ezofagealnu. Obje podjele mogu imati različite simptome, a neki od njih su nemogućnost prolaza ili pogrešno usmjerenje bolusa u gastrointestinalni trakt, lijepljenje hrane, bolno gutanje, regurgitacija i sl. Disfagija se može dijagnosticirati videofluoroskopijom, pulsnom oksimetrijom, manometrijom jednjaka, fiberoptičkom endoskopijom i dr. Za liječenje disfagija potrebna je suradnja pacijenta, fizioterapeuta, logopeda i dijetetičara. Neke od tehnika rehabilitacije su oralne motoričke vježbe, posturalna kompenzacija, termalna taktilna primjena, pravilna ishrana i dr. Ukoliko su odabrane adekvatne terapije i ukoliko su započete na vrijeme, mogu donijeti velike rezultate koji ukazuju na znatnu razliku mogućnosti gutanja kod pacijenta.

10. LITERATURA

Bona, D., Laface, L., Bonavina, L., Abate, E., Schaffer, M., Ugenti, E.,... i Carrinola, R. (2010). Covered nitinol stents for the treatment of esophageal strictures and leaks. *World Journal of Gastroenterology* 16(18) 2260-4. Dostupno na: https://www.researchgate.net/publication/44588554_Covered_nitinol_stents_for_the_treatment_of_esophageal_strictures_and_leaks

- Cichero, J.A.Y. i Murdoch, B.E. (ur.). (2006). *Dysphagia: foundation, theory and practice*. Ujedinjeno Kraljevstvo: John Wiley & Sons, Ltd.
- Cox, V.O. (2020). *Rare disorders that can cause dysphagia*. SAD: Plural Publishing, Inc.
- Daniels, S.K., Huckabee, M.-L. i Gozdzikowska, K. (2019). *Dysphagia following stroke*. SAD: Plural Publishing, Inc.
- Ekberg, O. (ur.). (2019). *Dysphagia*. Švicarska: Springer.
- Groher, M.E. i Crary, M.A. (2016). *Dysphagia: clinical management in adults and children*. SAD: Elsevier.
- Leonard, R: i Kendall, K. (2019). *Dysphagia assessment and treatment planning, a team approach*. SAD: Plural Publishing, Inc.
- Ongkasuwan, J. i Chiou, E.H. (2018). *Pediatric dysphagia*. Švicarska: Springer.
- Patel, D.A., Kavitt, R.T. i Vaezi, M.F. (ur.). (2020). *Evaluation and management of dysphagia*. Švicarska: Springer.
- Thankappan, K., Iyer, S., i Menon, J.R. (2018). *Dysphagia management in head and neck cancers*. Švicarska: Springer.
- Zupanc Isoski, V.. (2016). *Disfagija: poteškoće s gutanjem hrane i tekućine*. Zagreb: G-M Pharma Zagreb d.o.o.